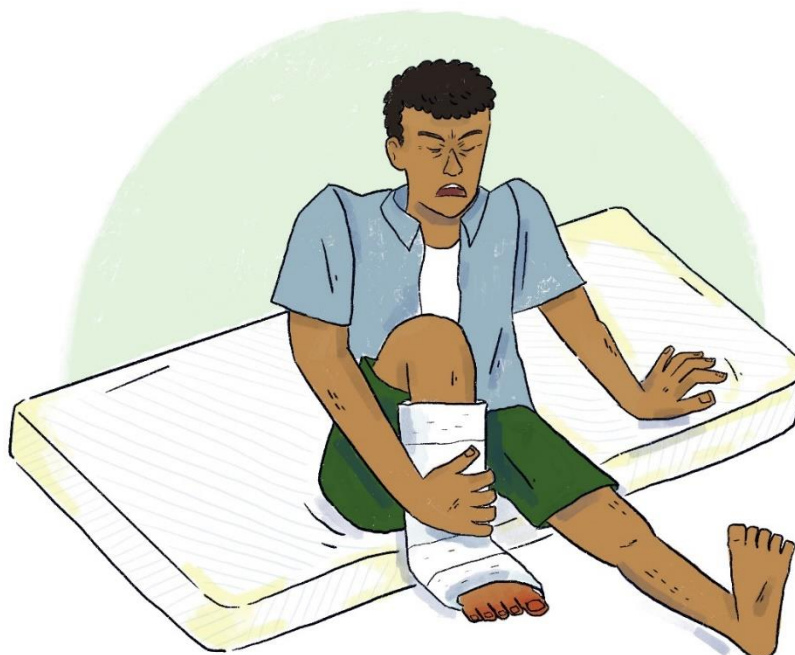
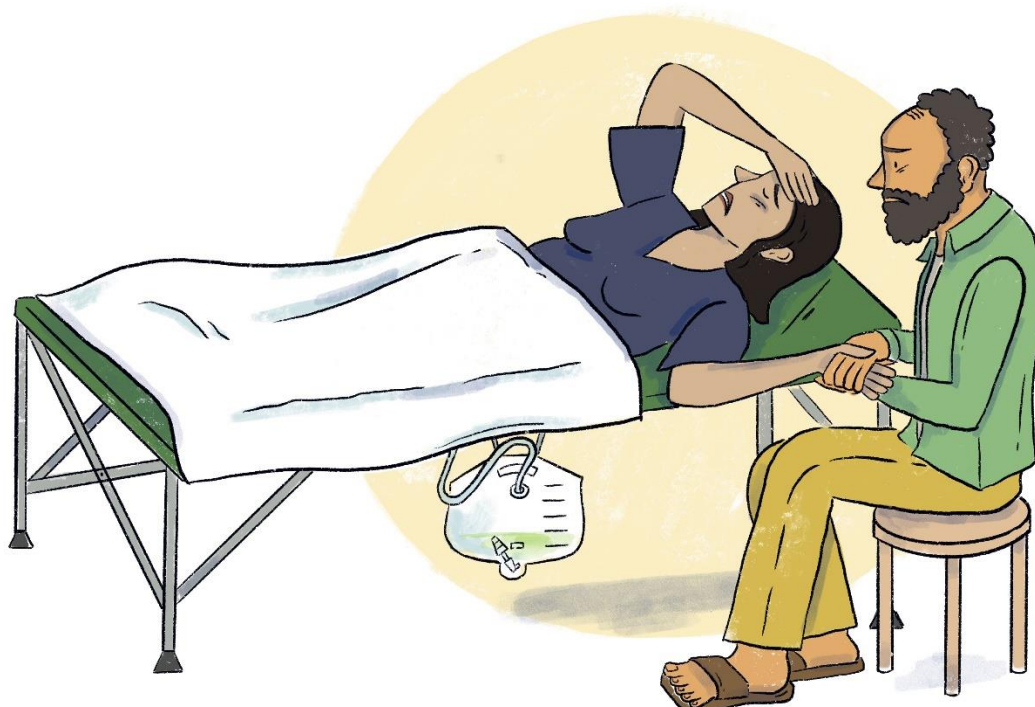

1. 28-річний чоловік сидить на матраці на підлозі. У них відкритий розчленований перелом великогомілкової кістки, накладена вчора гіпсова пов'язка (від верхньої третини гомілки до стопи). Зараз вони скаржаться на сильний біль у гомілковостопному суглобі, що посилюється, і відчувають сильний біль.



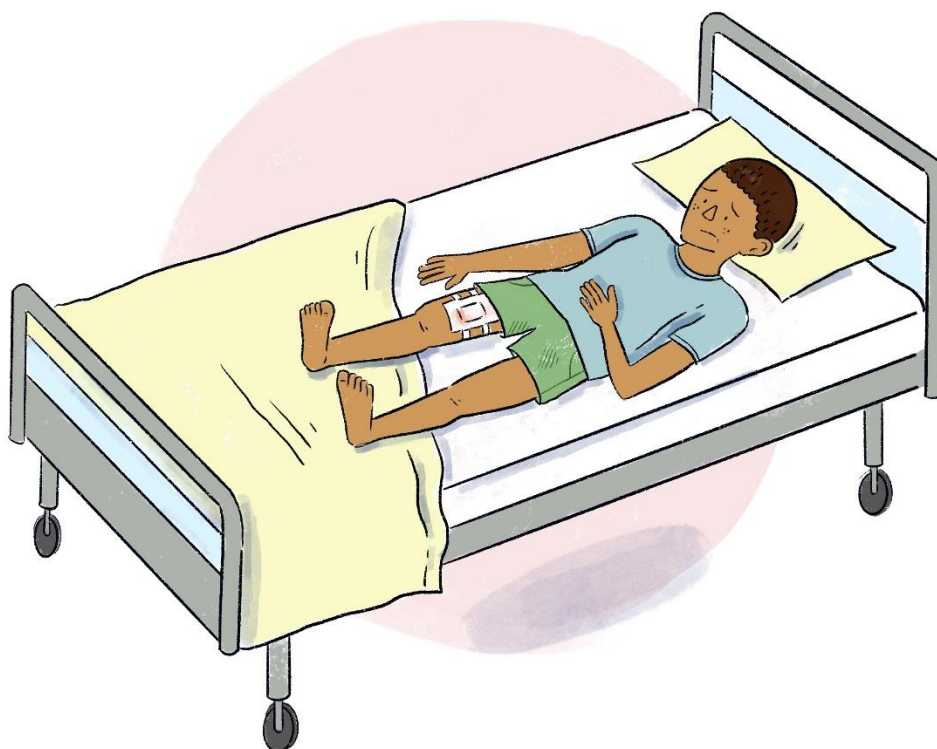
2. 56-річна жінка з підозрою на травму грудного відділу спинного мозку 3 дні тому після того, як на неї обвалилася стіна. Вона лежить на спині (частково є покритою простим простирадлом) на простому ліжку «польового» типу та мають катетер. Рентгенівський знімок хребта не дає чіткої інформації. Вона скаржаться на появу нової нудоти і запаморочення.



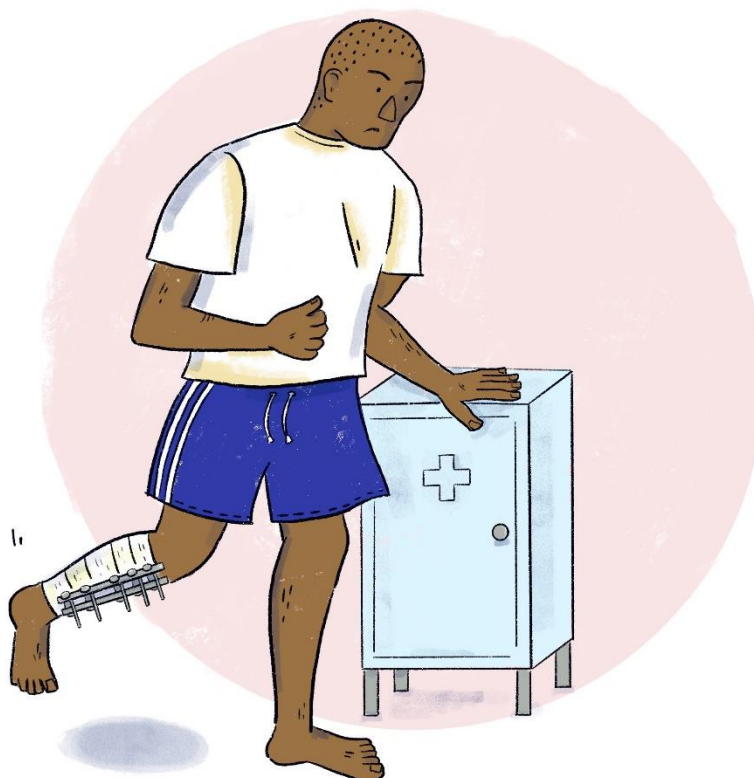
3. 30 - річний чоловік лежить, згорнувшись калачиком, один, обличчям від ліжка (додати зображення). У нього немає явних ушкоджень, але він тихо схлипує. Він не дивиться в очі. Він не доторкався до їжі, яка є біля його ліжка.



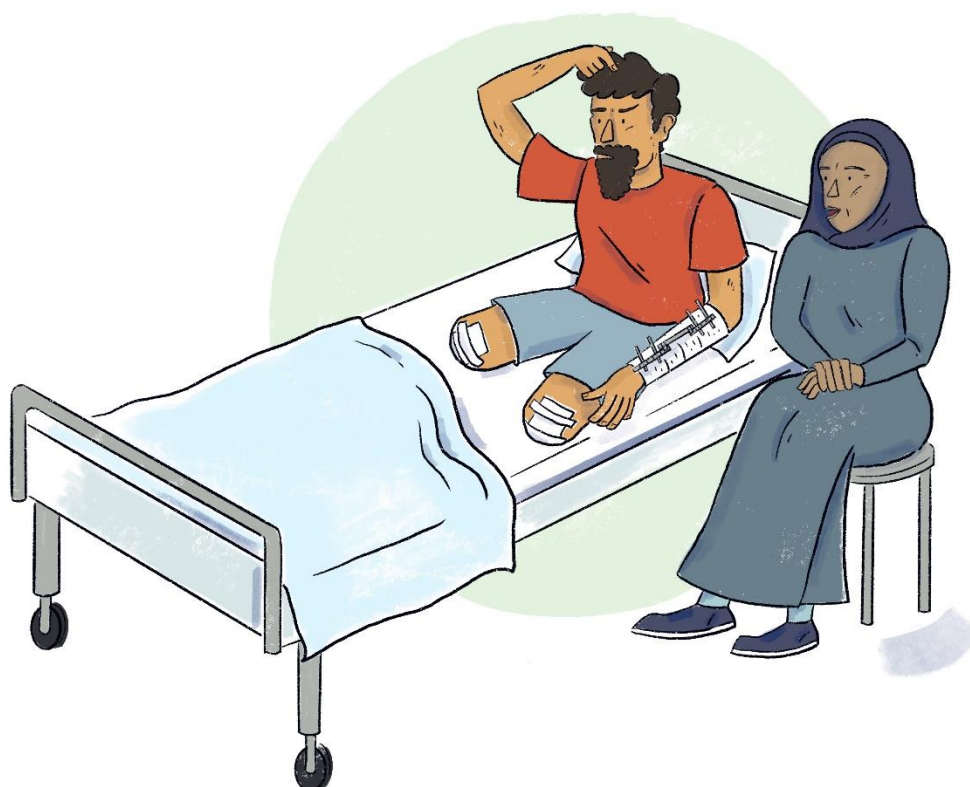4. 11-річний хлопчик самотній і виглядає трохи наляканим, у ліжку з великою раною правого стегна. Рана виглядає перев'язаною та чистою.



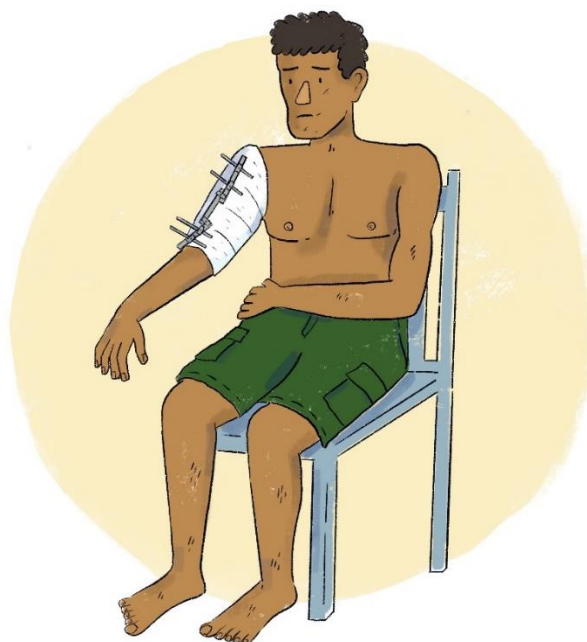
5. 27-річний чоловік у шортах із відкритим переломом обох кісток гомілки та зовнішнім фіксатором – він стрибає до туалету без милиць – не було надано післяопераційних рекомендацій, які ви бачите.



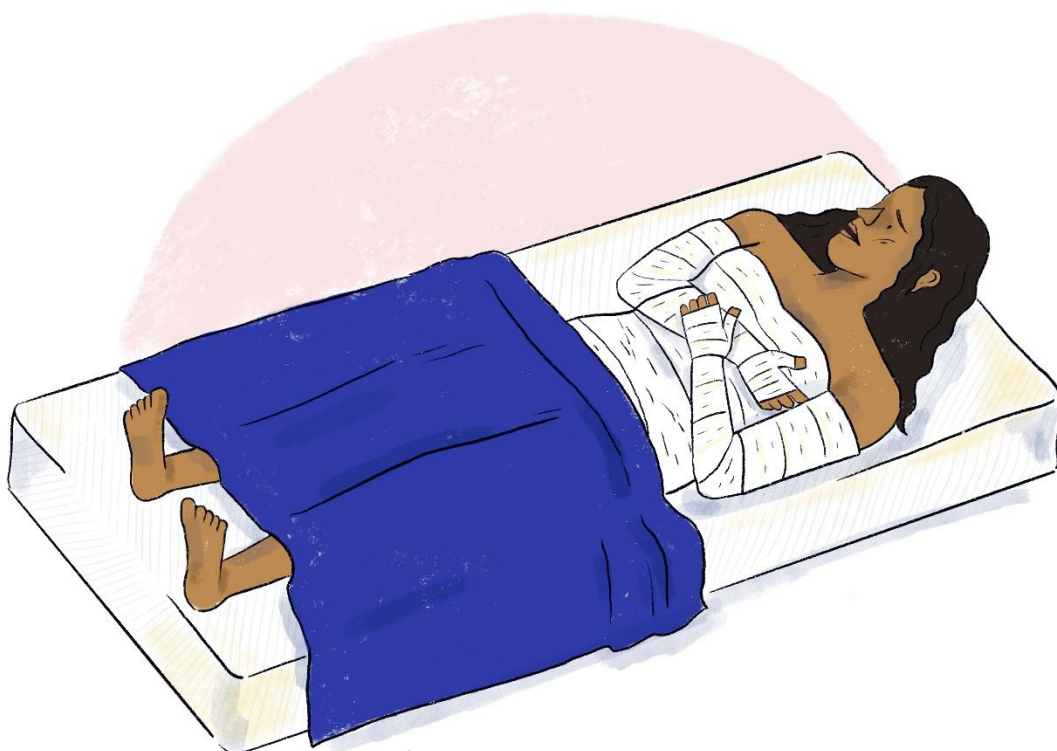6. 41-річний чоловік із двобічною ампутацією нижче за коліно та зовнішнім фіксатором на лівому передпліччі, сидить у ліжку, зручно, обидві кукси під пов'язкою, але рани ще не закриті. Дружина біля ліжка, яка каже вам, що він розгублений, бо все ще відчуває свої ноги там, де вони були, хоче знати, коли він зможе повернутися додому.



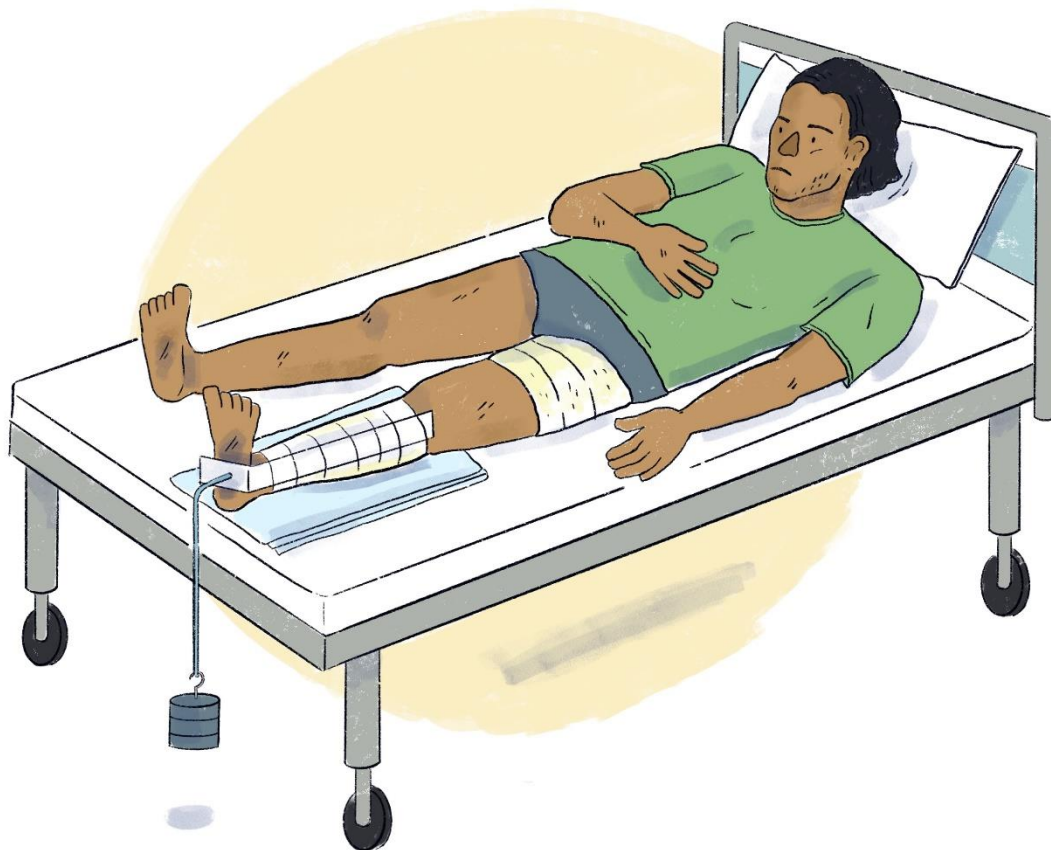
7. 19 річний чоловік сидить у кріслі з вогнепальним пораненням і переломом плечової кістки, зафіксованим зовнішнім фіксатором (і забинтованим знизу), кисть у нього є «м'якою» і без певної чутливості.



8. 23-річна жінка з сильними двосторонніми опіками кистей і рук – опіки під пов'язкою, і ви не хочете турбувати пов'язки.



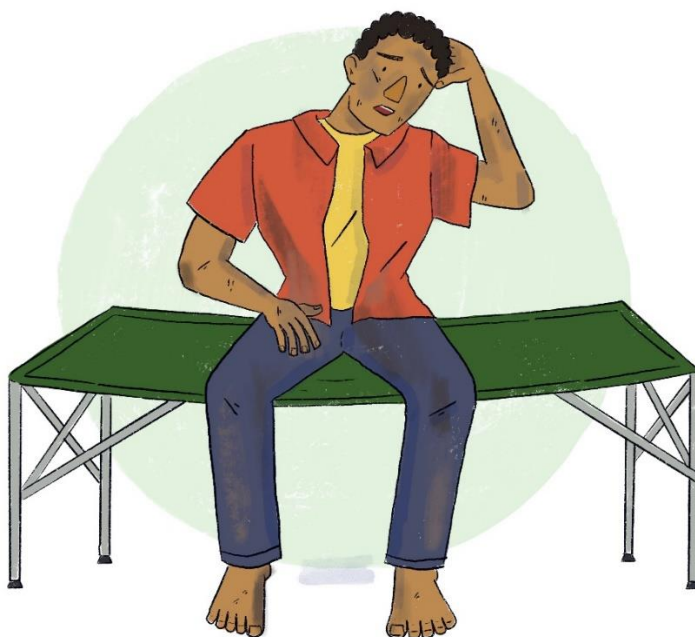9. Чоловік 27 років з відкритим проксимальним переломом стегнової кістки внаслідок вогнепального поранення, на витяжінні.



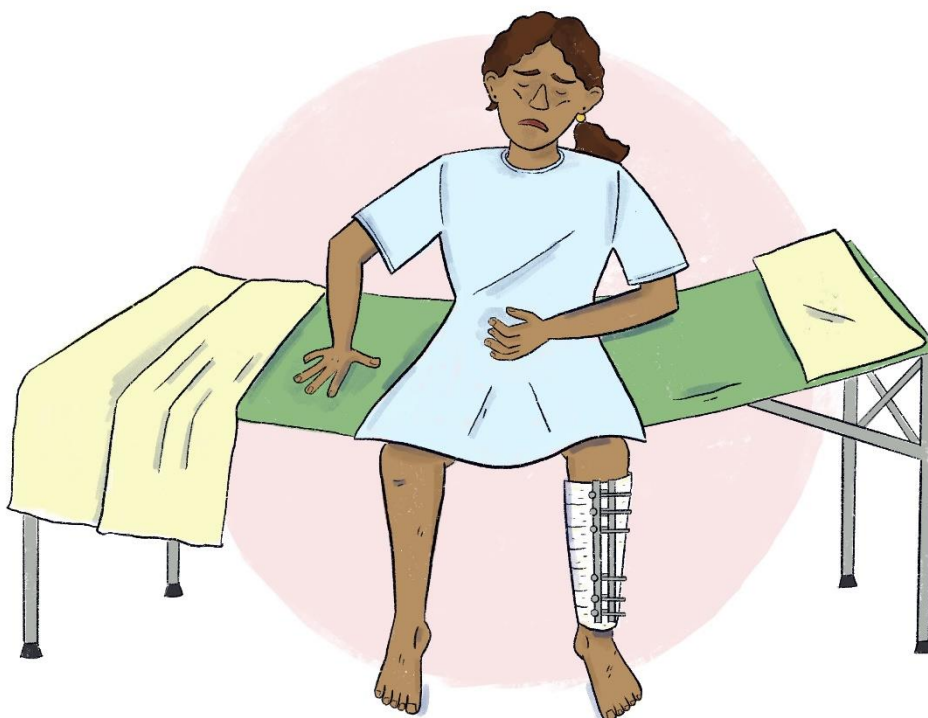
10. Чоловік 59 років із травмою голови, закривавлена пов'язка на голові. Здається розгубленим, дезорієнтованим, лежить рівно в ліжку. Без приміток.



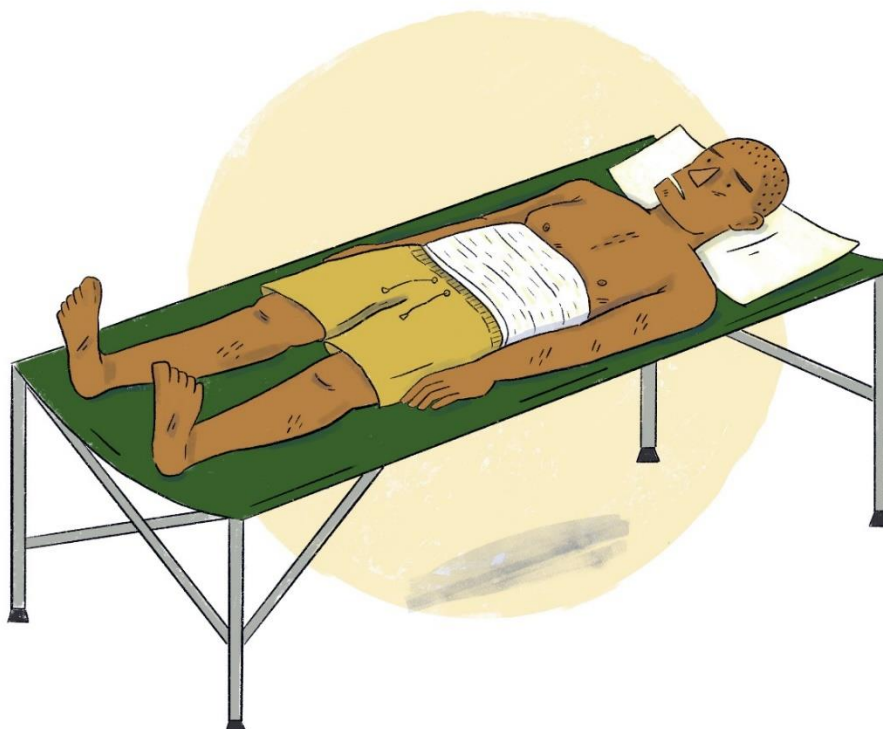11. 23-річний чоловік сидить на краю ліжка, тримаючи голову трохи набік, каже, що не може її випрямити. Згадує, як його підкинуло вибухом і ймовірну травму голови. Без нотаток, не впевнений у будь-якому плані.



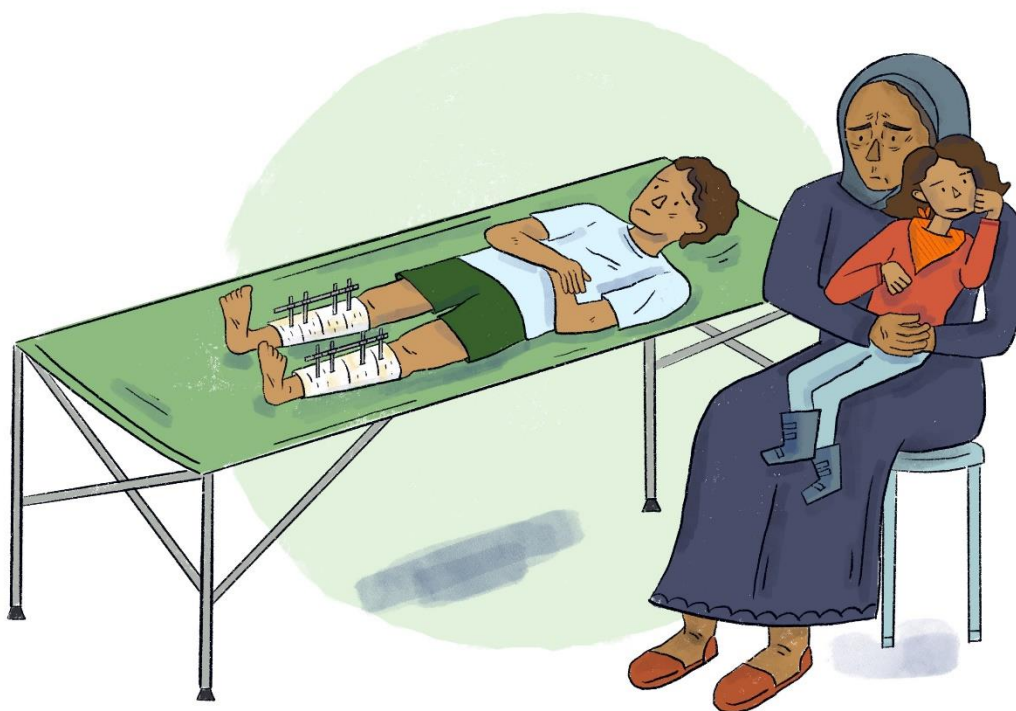
12. Жінка 24 років із зовнішнім фіксатором лівої ноги та осколковим пораненням живота. Хірург рекомендував вертикалізувати без додавання ваги. Без милиць.



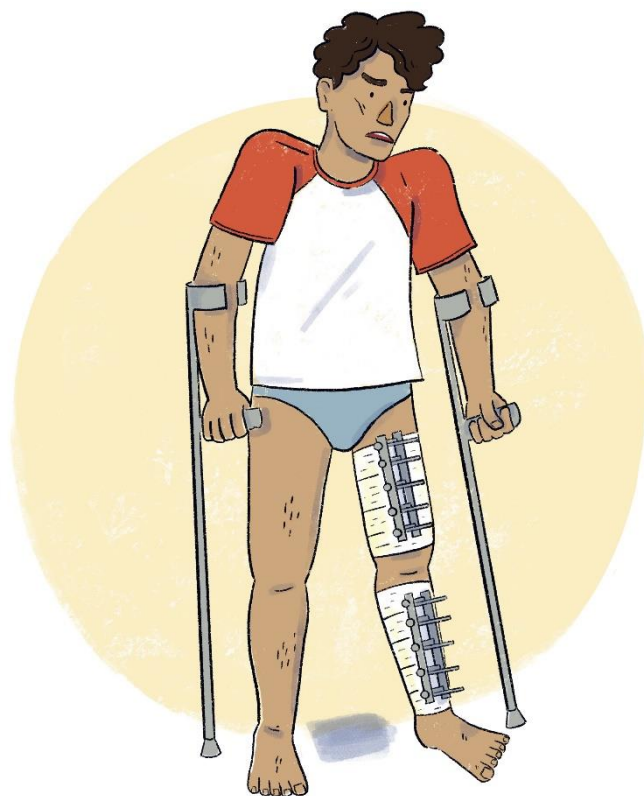
13. 34-річний чоловік 3 дні тому отримав вогнепальне поранення в живіт. Лежить в ліжку, без сорочки, пов'язка навколо живота. Інформація від хірурга зазначає потребу в мобілізації та виписці, спостереження через 2 тижні.



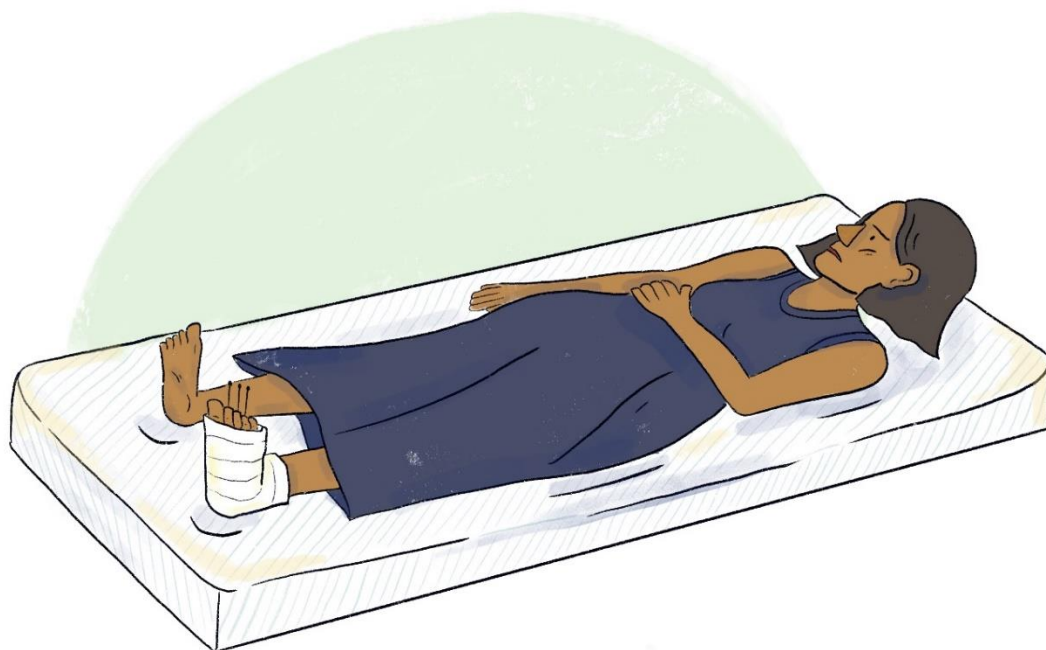14. 9-річний хлопчик з старшою жінкою (? 60 років), яка сидить біля його ліжка. У неї на колінах сидить дитина 4 років з ДЦП. У 9-річної дитини гомілкові (нижче коліна) однострижневі зовнішні фіксатори на обох ногах. Рекомендації від хірурга – виписка, але без навантаження вагою протягом 4-6 тижнів.



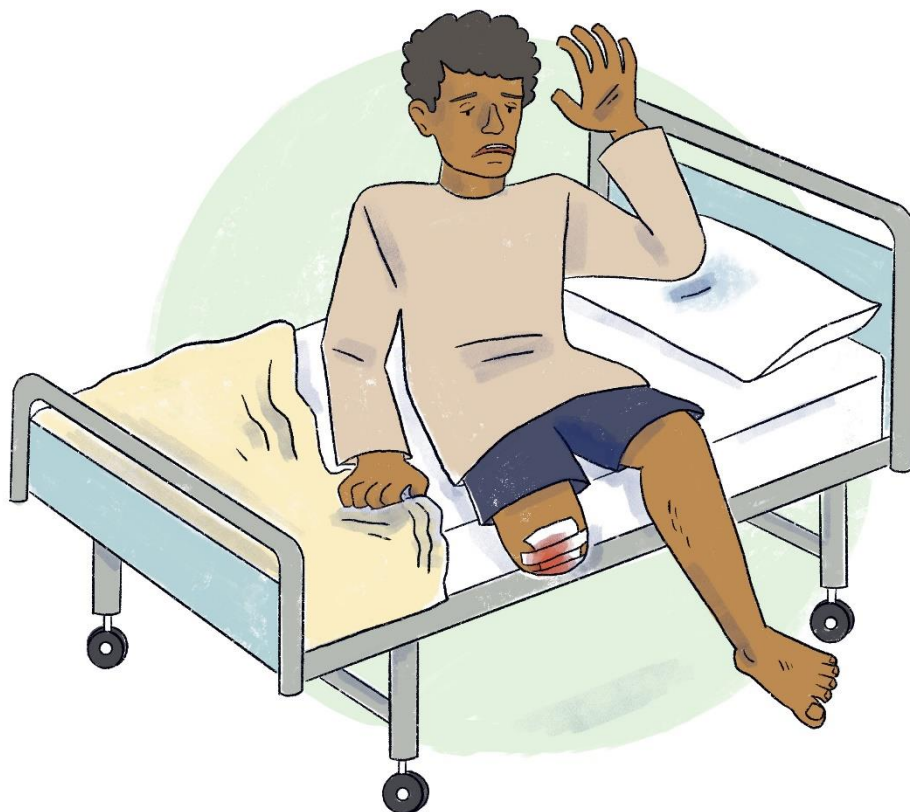
15. Чоловік 24 років з відкритими осколковими переломами стегна та проксимального відділу великогомілкової кістки, зовнішній фіксатор на нозі вище та нижче коліна. Має милиці, але скаржиться, що не може підняти стопу при ходьбі.



16. Жінка 24 років з травмою стопи, проведені 3 к. спиці, накладено пов'язку. Лежить на матраці на підлозі. В післяопераційних рекомендаціях зазначено заборона навантаження вагою та огляд через 4 тижні.



17. Пацієнт з транстибіальною ампутацією внаслідок вибухової травми 5 днів тому. Сидить на краю лікарняного ліжка. Рана закрита, кукса перев'язана, але не перебинтована. Скаржить на біль.



18. 27-річна жінка з черепно-мозковою травмою після того, як її відкинуло об стіну вибухом 3 дні тому. На ШВЛ, на седативних засобах. ЧСС, АТ, O₂ стабільні.

