

МІНІСТЕРСТВО ОХОРОНИ ЗДОРОВ'Я УКРАЇНИ
ПОЛТАВСЬКИЙ ДЕРЖАВНИЙ МЕДИЧНИЙ УНІВЕРСИТЕТ

*Кваліфікаційна наукова
праця на правах рукопису*

КОБЕНЯК МИКОЛА МИКОЛАЙОВИЧ

УДК 616.345-018:616-089-74:615.468.6]-042.2-092 9

ДИСЕРТАЦІЯ

**МОРФОФУНКЦІОНАЛЬНІ ОСОБЛИВОСТІ ТКАНИН ТОВСТОГО
КИШЕЧНИКА ПРИ ЗШИВАННІ ЇХ РІЗНИМИ ХІРУРГІЧНИМИ
НИТКАМИ В ЕКСПЕРИМЕНТІ**

Спеціальність: 222 Медицина

Подається на здобуття наукового ступеня доктора філософії

Дисертація містить результати власних досліджень. Використання ідей,
результатів і текстів інших авторів мають посилання на відповідне джерело

_____ М. М. Кобеняк

Науковий керівник:
доктор медичних наук, професор Проніна Олена Миколаївна

Полтава — 2023

АНОТАЦІЯ

Кобеняк М.М. Морфофункціональні особливості тканин товстого кишечника при зшиванні різними хірургічними нитками в експерименті – Кваліфікаційна наукова праця на правах рукопису.

Дисертація на здобуття ступеня доктора філософії за спеціальністю 222 Медицина – Полтавський державний медичний університет МОЗ України, Полтава, 2023.

У науковій кваліфікаційній праці наведено теоретичне узагальнення та нове вирішення актуального наукового завдання, що полягає у встановленні динаміки структурно-функціональних змін у перивульнарній ділянці сліпої кишки кролів при зшиванні різними хірургічними нитками у тому числі і модифікованими біологічно-активними речовинами. Одержані результати комплексних морфологічних досліджень та їх порівняльний аналіз дозволили з'ясувати ступінь морфофункціональних змін структурних компонентів стінки сліпої кишки кролів у нормі та у перивульнарній ділянці при використанні хірургічних ниток вікріл та десмосін модифікований L-аргініном.

Експеримент було проведено із залученням 65 статевозрілих безпородних свійських кролів (різної статі) віком 9-10 місяців та масою ($2,62 \pm 0,21$) кг. Тварини утримувались у віварії Полтавського державного медичного університету відповідно до санітарно-гігієнічних норм і правил.

Піддослідні тварини були розділені на 3 групи. Перша група – контрольна (5 тварин), друга група – експериментальна (30 тварин), у якій для зашивання ранового дефекту використовували синтетичну хірургічну поліфіламентну розсмоктувальну нитку вікріл, третя експериментальна група – (30 тварин), де для зашивання ранового дефекту користувалися монофіламентною розсмоктувальною ниткою десмосін модифікований L-аргініном. При виконанні кваліфікаційної наукової праці ми використовували, відповідно до поставленої мети, адекватний комплекс методів дослідження, а саме: експериментальний – для проведення хірургічних втручань на товстому кишечнику; анатомічний – для визначення топографоанатомічних зв'язків товстого кишечника у кроля; ангиографічний – для встановлення джерел

кровопостачання товстого кишечника та особливостей розташування магістральних судин; гістологічний – для визначення загальної морфології стінки сліпої кишки в нормі та у перивульнарній ділянці в динаміці експерименту; метод напівтонких серійних зрізів – для деталізації гістологічних структур кишкової стінки в динаміці експерименту; електронномікроскопічний – для визначення процесів ремоделювання ультраструктур у динаміці експерименту; реконструкційний – для візуалізації форми, розмірів і взаємного розташування складових частин сліпої кишки в динаміці експериментального дослідження; морфометричний – для аналізу кількісних змін у ангіоархітектоніці та гістоцитотопографії структурних компонентів у перивульнарній ділянці сліпої кишки в динаміці експерименту; статистичний метод – для встановлення достовірності динаміки кількісних змін структурних компонентів у перивульнарній ділянці сліпої кишки в динаміці експериментального дослідження.

Морфологічна організація сліпої кишки кролів на органному й мікроскопічному рівнях відповідає принциповій будові сліпої кишки людини. Рельєф сліпої кишки кролів був утворений циркулярними складками й криптами. Визначено, що сліпа кишка кроля, як частина товстого кишечника, кровопостачається за рахунок артеріальних судин басейну черевного відділу аорти, від передньої брижової артерії, яка розгалужувалась і віддавала гілки, що утворювали аркади I, II, III та IV порядку та прямували від кореня короткої брижі в напрямку до кишкової стінки сліпої кишки.

Встановлено, що середня товщина стінки сліпої кишки у кролів становила $(778,48 \pm 23,44)$ мкм й утворена з 4 оболонок: слизової, середня товщина якої дорівнювала $(133,74 \pm 5,03)$ мкм, підслизової $(140,27 \pm 10,76)$ мкм, м'язової $(457,27 \pm 14,51)$ мкм і серозної $(12,54 \pm 0,67)$ мкм. ГМЦР слизової оболонки сліпої кишки було утворене артеріолами, як резистивною ланкою, їхній середній загальний діаметр становив $(15,71 \pm 0,96)$ мкм, капілярами, як обмінною ланкою $(8,18 \pm 0,64)$ мкм і венулами, як ємнісною ланкою $(16,66 \pm 1,12)$ мкм. У підслизовій основі середній загальний діаметр артеріол становив $(12,12 \pm 1,27)$ мкм, капілярів $(10,71 \pm 1,13)$ мкм і венул $(14,86 \pm 1,37)$ мкм.

Визначено, що крипти сліпої кишки кролів контрольної групи були утворені пальцеподібними виростами слизової оболонки, що мали наступний клітинний склад: стовпчасті ентероцити з облямівкою, келихоподібні клітини, поодинокі ендокриноцити та інтраепітеліальні лімфоцити. У центрі ворсинки розташовувались лімфатичний капіляр і елементи гемомікроциркуляторного русла. У сполучнотканинному компоненті слизової оболонки і підслизової основи візуалізувалися фібробласти, плазмоцити, макрофаги, моноцити, лімфоцити, гладкі міоцити.

Доведено, що при використанні хірургічної нитки вікріл елементи ГМЦР активно реагували у відповідь на запальний процес і формування сполучнотканинного рубця. Артеріоли слизової оболонки і підслизової основи сліпої кишки в ділянці ранового дефекту статистично достовірно, при $p < 0,05$, реагували розширенням середніх діаметрів на ранніх етапах експерименту (3-7 доби) і до 60 доби відповідали контрольним показникам. Капіляри спазмувались на ранніх термінах спостереження і контрольних показників досягали до 30 доби. Вени слизової оболонки на ранніх стадіях експерименту розширювались, а підслизової основи, навпаки, звужувались і контрольних показників статистично достовірно, при $p < 0,05$, набували на 30 добу експерименту.

Визначено, що артеріоли слизової оболонки та підслизової основи сліпої кишки в ділянці ранового дефекту при використанні хірургічної нитки ДМА, статистично достовірно, при $p < 0,05$, реагували розширенням середніх діаметрів на ранніх етапах експерименту (3-7 доби) і до 21 доби відповідали контрольним показникам. Капіляри спазмувались на ранніх термінах спостереження і контрольних показників досягали теж після 21 доби. Вени слизової оболонки на ранніх стадіях експерименту розширювались, а підслизової основи навпаки звужувались і контрольних показників набували теж після 21 добу експерименту. Скорочення термінів відновлення гемодинаміки у перивульнарній ділянці безпосередньо пов'язане з надходженням у ділянку ранового дефекту L-аргініну, яким була модифікована хірургічна нитка десмосін.

Встановлено, що при використанні хірургічної нитки вікрил після 14 доби експерименту та після 7 доби при використанні хірургічної нитки ДМА завдяки надходженню у ділянку ранового дефекту L-аргініну, у сформованій грануляційній тканині перивульнарної ділянки сліпої кишки визначається процес неоангіогенезу. Більшість новоутворених мікросудин припадає на долю капілярів.

Регенерація клітинних елементів крипт перивульнарної ділянки відбувалась за рахунок малодиференційованих клітин, які в процесі диференціювання розвивались у келихоподібні клітини і стовпчасті епітеліоцити з облямівкою. Підвищена їх кількість після 30 доби експерименту, у порівнянні з групою контролю, свідчить про продовження репаративних процесів, які відбуваються в слизовій оболонці сліпої кишки при використанні хірургічної нитки вікрил.

Процес реорганізації сполучної тканини перивульнарної ділянки забезпечується клітинним і волокнистим компонентом. Серед клітинних компонентів найважливішу роль відіграють фібробласти. При використанні хірургічної нитки вікрил після 3 доби експерименту спостерігається суттєве їх зменшення у 1,41 рази, що свідчить про порушення організації сполучної тканини перивульнарної ділянки. Активне розмноження і розселення фібробластів серед волокнистого компоненту спостерігається після 7 по 21 добу експерименту. Після 30 доби дослідження визначається структурна організація сполучної тканини перивульнарної ділянки і після 60 доби на гістологічних препаратах стінка відновлювалась і не відрізнялась від контрольної групи. При використанні хірургічної нитки ДМА вищезначені процеси мають аналогічний перебіг, але цей термін зменшується на 7 діб.

Процес реорганізації м'язового компоненту перивульнарної ділянки при використанні хірургічної нитки вікрил безпосередньо базується на реакції міоцитів, які динамічно як кількісно, так і цитотопографічно та морфологічно змінювались в динаміці експерименту. Із 3 по 7 добу їхня середня кількість статистично достовірно, при $p < 0,05$, знижувалась, а з 14 по 21 доби експерименту збільшувалась, утворюючи своєрідний шар молодих міоцитів у проміжку між сполучнотканинною капсулою, що оточувувала хірургічну нитку, і волокнистим компонентом

сполучнотканинного фібрилярного каркасу. При використанні хірургічної нитки ДМА вищезначені процеси мають аналогічний перебіг, але їх термін зменшується на 7 діб.

Плазмоцити, як ефекторні клітини, при використанні хірургічної нитки вікрив беруть безпосередню участь у реалізації запального процесу у перивульнарній ділянці та у місцевій імунній відповіді. Визначено, що вони пригнічуються після 3 доби експерименту, а активується після 7 доби і свого піку досягають у проміжку з 14 по 21 доби експериментального дослідження. До 30 доби дослідження запальна реакція за участю плазмоцитів, припиняється, а після 60 доби поодинокі плазмоцити вже виконують функцію місцевого імунного нагляду, що підтверджується отриманими результатами морфологічного і морфометричного аналізу. При використанні хірургічної нитки ДМА вищезначені процеси мають аналогічний перебіг, але його тривалість зменшується, і до 30 доби експерименту їхня середня кількість статистично достовірно, при $p < 0,05$, не відрізнялась від контрольних показників.

Лімфоцити, як активні учасники реалізації запальної реакції у перивульнарній ділянці при використанні хірургічної нитки вікрив активно мігрують у вогнище запального процесу вже після 3 доби експерименту. У проміжку між 7 та 21 добою дослідження їх середня кількість статистично достовірно, при $p < 0,05$, досить висока у порівнянні з групою контролю. До 30 доби дослідження запальна реакція за участю лімфоцитів, пригнічується, а після 60 доби поодинокі лімфоцити вже виконують функцію місцевого імунного нагляду, що підтверджується отриманими результатами морфологічного і морфометричного аналізу. При використанні хірургічної нитки ДМА вищезначені процеси перебігають аналогічно, але термін цього перебігу зменшується, і до 30 доби експерименту їхня середня кількість статистично достовірно, при $p < 0,05$, не відрізнялась від контрольних показників.

Встановлено, що використання хірургічної нитки десмосін модифікований L-аргініном, за рахунок L-аргініну покращує фізико-хімічні властивості шовного матеріалу, зменшує шорсткість нитки, що сприяє меншій травматизації ділянки ранового дефекту. Завдяки L-аргініну, якій за допомогою електролізної імпрегнації

нанесений на поверхню нитки, термін відновлення гемодинаміки мікросудин перивульнарної ділянки скорочується на 7 діб. Процес реорганізації сполучної тканини перивульнарної ділянки, який забезпечувався клітинним і волокнистим компонентом завдяки надходженню L-аргініну, активує фіброласти і міоцити у сполучнотканинних прошарках, таким чином скорочуючи термін цього процесу. L-аргінін активує проліферацію малодиференційованих клітини у складі крипт, які у подальшому забезпечують відновлення пулу всмоктувальних ентероцитів, келихоподібних, ентероендокринних клітин та поверхневих епітеліоцитів. L-аргінін сприяє активній міграції у ділянку ранового дефекту макрофагів, плазмоцитів, лімфоцитів, які у свою чергу прискорюють репаративні і компенсаторно-відновлювальні процеси у перивульнарній ділянці.

Наукова новизна одержаних результатів. Вперше використана, модифікована біологічно-активною речовиною L-аргініном, вітчизняна монофіламентна хірургічна нитка десмосін та на морфологічному рівні обґрунтовано її переваги та перспективи застосування у хірургічній практиці.

Уперше за допомогою сучасних адекватних методів дослідження з використанням комплексного методичного підходу проведений морфологічний аналіз процесу ремоделювання структурних компонентів стінки сліпої кишки у перивульнарній ділянці при використанні різного шовного матеріалу, зокрема, модифікованого L-аргініном.

Розширено розуміння мікроскопічної і субмікроскопічної перебудови структурних компонентів стінки сліпої кишки у перивульнарній ділянці при використанні різного шовного матеріалу, зокрема, модифікованого L-аргініном.

Уперше визначені мікроскопічні, субмікроскопічні та морфометричні зміни, які розкривають особливості репаративних, компенсаторно-приспосувальних та дегенеративних процесів у перивульнарній ділянці при використанні різного шовного матеріалу, зокрема, модифікованого L-аргініном.

Визначено вперше, що ступінь репаративних процесів у перивульнарній ділянці сліпої кишки при використанні різного шовного матеріалу, зокрема, і модифікованого L-аргініном, характеризується стадійністю і безпосередньо

залежить від термінів післяопераційного періоду та наявності у вогнищі запалення, викликаного рановим дефектом, біологічно-активних речовин, які надходять безпосередньо від хірургічної нитки.

Практичне значення одержаних результатів. Одержані результати комплексного морфологічного дослідження розкривають особливості ремоделювання структурних компонентів перивульнарної ділянки при використанні різного шовного матеріалу, зокрема, модифікованого L-аргініном, та доведений позитивний вплив L-аргініну.

Отримані наукові данні мають суттєве практичне значення у хірургічній практиці при виборі лікарем оптимального шовного матеріалу під час підготовки та проведення хірургічних втручань на товстому кишечнику.

Запатентований модифікований спосіб оперативного втручання на товстому кишечнику для дослідження механізмів розсмоктування шовних ниток, поданий до МОЗ України для внесення у реєстр нововведень, може широко використовуватись у експериментальних дослідженнях морфологічних лабораторій України.

Запропонована методика модифікації хірургічного шовного матеріалу десмосін L-аргініном має істотне значення для розробки та модифікації інших хірургічних ниток біологічно-активних речовинами для створення вітчизняного конкурентоспроможного шовного матеріалу. Сама методика модифікації хірургічного шовного матеріалу десмосін L-аргініном подана до Державного підприємства «Український інститут інтелектуальної власності» для патентування.

Запропонована методика визначення меж перивульнарної ділянки на гістологічних препаратах після імплантації шовного матеріалу і визначення клітинних структур, які забезпечують репаративні процеси, та проведення подальшого морфометричного аналізу кількісних змін може широко використовуватись у експериментальних дослідженнях морфологічних лабораторій України та подана до Державного підприємства «Український інститут інтелектуальної власності» для патентування.

Основні положення та висновки дисертаційної роботи впроваджені у навчальний процес та науково-дослідну роботу кафедр низки вищих навчальних закладів України (всього 15 і наведені у додатках Б 1 – Б 15).

Ключові слова дисертації: тварини, морфологія, морфометрія, кореляційний аналіз, травна система, кишкова лімфоїдна тканина, стінка кишечника, сліпа кишка, електронна мікроскопія, гемомікроциркуляторне русло, крипти, власні залози, лімфоїдний епітелій, слизова оболонка, хірургічна нитка.

ANNOTATION

Kobeniak M.M. Morphological and functional features of large intestine tissues when suturing with different surgical threads in the experiment - Qualifying scientific work on the rights of the manuscript.

Dissertation for the degree of Doctor of Philosophy in speciality 222 Medicine - Poltava State Medical University, Ministry of Health of Ukraine, Poltava, 2023.

The scientific qualifying work presents a theoretical generalisation and a new solution to the actual scientific problem: to establish the dynamics of structural and functional changes in the perivascular region of the rabbit cecum when suturing with various surgical threads, including modified biologically active substances. The obtained results of complex morphological studies and their comparative analysis allowed us to determine the degree of morphological and functional changes in the structural components of the wall of the rabbit cecum in normal conditions and perivascular regions when using surgical sutures Vicryl and desmosin modified with L-arginine.

The experiment involved 65 mature outbred domestic rabbits (of different sexes) aged 9-10 months and weighing (2.62 ± 0.21) kg. The animals were kept in the vivarium of Poltava State Medical University, following sanitary and hygienic standards and rules.

The experimental animals were divided into three groups. The first group - was control (5 animals); the second group - was experimental (30 animals), using synthetic surgical polyfilament absorbable suture Vicryl for suturing the wound defect; the third experimental group - (30 animals) using monofilament absorbable suture Desmosin modified with L-arginine for suturing the wound defect. In performing the qualifying

scientific work, we used a set of research methods adequate to the aim, namely experimental - for surgical interventions on the large intestine; anatomical - to determine the topographic and anatomical structures of the large intestine in laboratory animals; angiographic - to determine the sources of blood supply to the large intestine and the location of the main vessels in laboratory animals; histological - to determine the general morphology of the cecum wall in the normal condition and perivascular regions in the dynamics of the experiment; the method of semi-thin serial sections - to detail the histological structures of the intestinal wall in the dynamics of the experiment; electron microscopic method - to determine the processes of remodelling of ultrastructures in the dynamics of the experiment; reconstruction method - to visualise the shape, size and relative position of the components of the cecum in the dynamics of the experimental study; morphometric method - to analyse quantitative changes in angioarchitectonics and histocytotopography of structural components in the perivascular region of the cecum in the dynamics of the experiment; statistical method - to establish the reliability of the dynamics of quantitative changes in structural components in the perivascular region of the cecum in the dynamics of the experiment.

The morphological organisation of the rabbit cecum at the organ and microscopic levels corresponds to the basic structure of the human cecum. Circular folds and crypts represented the relief of the rabbit cecum. It was determined that the rabbit cecum, as part of the large intestine, is supplied with blood by arterial vessels that extend from the abdominal aorta and, in turn, divided into the abdominal artery, which branched and gave off branches and formed arcades of the I, II, III and IV orders, which were directed from the root of the short mesentery towards the intestinal wall of the large intestine.

It was found that structurally the wall of the rabbit cecum had a total average thickness of (778.48 ± 23.44) μm and was constructed of 4 membranes: mucosa with an average thickness of (133.74 ± 5.03) μm , submucosa (140.27 ± 10.76) μm , muscle (457.27 ± 14.51) μm and serosa (12.54 ± 0.67) μm . Haemomicrocirculatory bed of the mucous membrane of the cecum were represented by arterioles as a resistive link, and their average total diameter was (15.71 ± 0.96) μm , capillaries as an exchange link $(8, 18 \pm 0.64)$ μm and venules as a capacitive link (16.66 ± 1.12) μm ; in the submucosa, the average total

diameter of arterioles was (12.12 ± 1.27) μm , capillaries (10.71 ± 1.13) μm and venules (14.86 ± 1.37) μm .

It was determined that the crypts of the cecum of rabbits of the control group were finger-like outgrowths of the mucous membrane and were represented by the following cellular composition: columnar enterocytes with a border, goblet cells, single endocrinocytes and intraepithelial lymphocytes. In the villus's centre was a lymphatic capillary and elements of the haemomicrocirculatory system. Fibroblasts, plasmacytes, macrophages, monocytes, lymphocytes, and smooth muscle cells were visualised in the connective tissue component of the mucosa and submucosa.

It has been proved that when using vicryl surgical thread, the elements of the haemomicrocirculatory bed actively reacted in response to the inflammatory process and the formation of a connective tissue scar. The arterioles of the mucosa and submucosa of the cecum in the area of the wound defect statistically significantly at $p < 0.05$ reacted with an expansion of the average diameters in the early stages of the experiment (3-7 days) and by 60 days corresponded to the control values. Capillaries were spasmodic in the early stages of observation and reached the control values by day 30. The mucous membrane's venules expanded in the experiment's early stages. Those of the submucosa, on the contrary, narrowed and statistically significantly at $p < 0.05$, reaching the control values on day 30 of the experiment.

It was determined that the arterioles of the mucosa and submucosa of the cecum in the area of the wound defect when using DMA surgical thread, statistically significantly at $p < 0.05$, reacted with an expansion of the average diameters in the early stages of the experiment (3-7 days) and by 21 days corresponded to the control values. Capillaries spasmed in the early stages of observation and reached the control values after 21 days. The venules of the mucous membrane dilated in the early stages of the experiment, and those of the submucosa, on the contrary, narrowed and reached the control values after 21 days of the experiment. The reduction in the time of hemodynamic recovery in the perivascular area is directly related to the supply of L-arginine to the wound defect area. L-arginine was used to modify the desmosin surgical thread.

It was found that after 14 days of experiment and after seven days of experiment with DMA surgical thread, due to the supply of L-arginine to the wound defect area, the process of neoangiogenesis was determined in the formed granulation tissue of the perivascular area of the cecum. Most of the newly formed microvessels are capillaries.

The regeneration of cellular elements of the crypts of the perivascular area was due to low-differentiated cells, which, in the process of differentiation, developed into goblet cells and columnar epithelial cells with a border. Their increased number after 30 days of the experiment, compared to the control group, indicates the continuation of reparative processes that occur in the mucous membrane of the cecum when using vicryl suture.

Cellular and fibrous components provide the process of reorganising the connective tissue of the perivascular area. Among the cellular components, fibroblasts play the most important role. When using Vicrylsurgical thread after three days of the experiment, a significant decrease in their number by 1.41 times was observed, indicating a disruption of the connective tissue of the perivascular area. Active proliferation and settlement of fibroblasts among the fibrous component was observed after 7 to 21 days of the experiment. After 30 days of the study, the structural organisation of the connective tissue of the perivascular area was determined. After 60 days, the wall was restored on histological preparations and did not differ from those in the control group. When using DMA surgical thread, the above processes proceed similarly, but the passage period is reduced by seven days.

The process of reorganising the muscular component of the perivascular area using Vicrylsurgical thread is directly based on the reaction of myocytes, which dynamically, both quantitatively and cytotopographically and morphologically changed during the experiment. From day 3 to day 7, their average number statistically significantly decreased at $p < 0.05$, and from day 14 to day 21 of the experiment, it increased, forming a peculiar layer of young myocytes in the gap between the connective tissue capsule surrounding the surgical thread and the fibrous component of the connective tissue fibrillar framework. When using DMA surgical thread, the above processes are similar, but the passage period is reduced by seven days.

Plasmocytes, as effector cells, are directly involved in the inflammatory process in the perivascular area and actively implement the local immune response when using the Vicryl surgical thread. It has been determined that they are suppressed after three days of the experiment, activated after seven days and reach their peak from 14 to 21 days of the experimental study. By the 30th day of the study, the inflammatory reaction involving plasmocytes stopped. After 60 days, single plasmocytes had already performed the function of local immune surveillance, which is confirmed by the results of morphological and morphometric analysis. When using DMA surgical thread, the processes mentioned above occur similarly, but their duration is reduced, and by day 30 of the experiment, their average number was statistically significantly different from the control values at $p < 0.05$.

As active participants in implementing the inflammatory reaction in the perivascular area when using Vicryl surgical thread, lymphocytes actively migrate to the focus of the inflammatory process after three days of the experiment. In the period between 7 and 21 days of the study, their average number was statistically significant at $p < 0.05$, which was relatively high compared to the control group. By the 30th day of the study, the inflammatory reaction involving lymphocytes is suppressed. After 60 days, single lymphocytes already perform the function of local immune surveillance, which is confirmed by the results of morphological and morphometric analysis. When using DMA surgical thread, the above processes occur similarly, but the passage period is reduced, and by day 30 of the experiment, their average number was statistically significantly different from the control values at $p < 0.05$.

It has been established that desmosin surgical thread modified with L-arginine improves the physicochemical properties of the above suture material, reduces the suture's roughness, and leads to less trauma to the wound defect area. Due to L-arginine, which is applied to the surface of the suture by electrolysis impregnation, the period of restoration of the haemodynamics of the microvasculature of the perivascular area is reduced by seven days. The process of reorganisation of the connective tissue of the perivascular area, which was provided by the cellular and fibrous component due to the intake of L-arginine, activates fibroblasts and myocytes in the connective tissue layers, thus reducing the duration of this process. L-arginine activates the proliferation of low-differentiated cells in

the crypts, subsequently ensuring the restoration of the pool of absorptive enterocytes, goblet cells, enteroendocrine cells and surface epithelial cells. L-arginine promotes active migration of macrophages, plasma cells, and lymphocytes to the wound defect site, accelerating reparative and compensatory-restorative processes in the perivascular area.

Scientific novelty of the results. For the first time, a domestic monofilament surgical thread desmosin modified with the biologically active substance L-arginine was developed, and its advantages and prospects for use in surgical practice were substantiated at the morphological level.

For the first time, with the help of modern and adequate research methods and using a comprehensive methodological approach, a morphological analysis of the process of remodelling the structural components of the cecum wall in the perivascular area, was performed using different sutures, including those modified with L-arginine.

The understanding of the microscopic and submicroscopic restructuring of the structural components of the cecum wall in the perivascular region using different sutures, including those modified with L-arginine, has been expanded.

For the first time, microscopic, submicroscopic and morphometric changes were identified that reveal the features of reparative, compensatory-adaptive and degenerative processes in the perivascular area when using different suture materials, including those modified with L-arginine.

It has been determined for the first time that the degree of reparative processes in the perivulnar region of the cecum when using different sutures, including those modified with L-arginine, is characterised by stages and directly depends on the duration of the postoperative period and the presence of biologically active substances in the inflammation focus caused by the wound defect, which come directly from the surgical thread.

Practical significance of the results. The results of a comprehensive morphological study reveal the peculiarities of remodelling of the structural components of the perivascular area when using different suture materials, including those modified with L-arginine, and the positive effect of the last one has been proven.

The obtained scientific data are of significant practical importance in surgical practice when a doctor chooses the optimal suture material to prepare and perform surgical interventions on the large intestine.

The patented modified method of surgical intervention on the large intestine to study the mechanisms of suture resorption was submitted to the Ministry of Health of Ukraine for inclusion in the innovations register. It can be widely used in experimental studies of morphological laboratories in Ukraine.

The proposed method of modifying surgical suture material desmosine with L-arginine is essential for developing and modifying other surgical sutures with biologically active substances to create a domestic competitive suture material. The method of modification of surgical suture material desmosine with L-arginine was submitted to the State Enterprise "Ukrainian Institute of Intellectual Property" for patenting.

The proposed method of determining the boundaries of the perivascular area on histological sections after implantation of suture material and determining the cellular structures that provide reparative processes and further morphometric analysis of quantitative changes can be widely used in experimental studies of morphological laboratories of Ukraine and has been submitted to the State Enterprise "Ukrainian Institute of Intellectual Property" for patenting.

The main provisions and conclusions of the dissertation have been implemented in the educational process and research work of the departments of several higher educational institutions in Ukraine (15 in total and are given in Annexes B 1 - B 15).

Key words of the dissertation: animals, morphology, morphometry, correlation analysis, digestive system, intestinal lymphoid tissue, intestinal wall, cecum, electron microscopy, haemomicrocirculatory bed, crypts, own glands, lymphoid epithelium, mucosa, surgical thread.

СПИСОК ПУБЛІКАЦІЙ ЗДОБУВАЧА ЗА ТЕМОЮ ДИСЕРТАЦІЇ:**Наукові праці, в яких опубліковані основні наукові результати****дисертації:**

1. Pronina OM, Bilash SM, Kobeniak MM, Koptev MM, Pirog-Zakaznikova AV, Onipko VV, Ischenko VI. Morphometric features of the structural components of the hemomicrocirculatory bed in the perivulnar region of the caecum in wound defect sutured with polyfilament suture material. *Wiadomości Lekarskie*. 2021 June; LXXIV(6):1382-1388. DOI: [10.36740/WLek202106118](https://doi.org/10.36740/WLek202106118). *(Кобеняком М.М. проаналізовано літературу, проведено експериментальне моделювання досліджуваної патології, виконано набір матеріалу, проведено статистичну обробку та аналіз результатів, підготовлено матеріали до друку).*
2. Кобеняк ММ. Порівняльно-видова концепція морфологічних особливостей сліпої кишки. *Актуальні проблеми сучасної медицини: Вісник Української медичної стоматологічної академії*. 2020;20(2):134-137. DOI: [10.31718/2077-1096.20.2.134](https://doi.org/10.31718/2077-1096.20.2.134).
3. Білаш СМ, Проніна ОМ, Кобеняк ММ, Сидоренко МІ. Особливості кровопостачання середнього відділу травної системи у порівняльно-видовому аспекті. *Вісник проблем біології і медицини*. 2019;4.2(154):294-297. DOI: [10.29254/2077-4214-2019-4-2-154-294-297](https://doi.org/10.29254/2077-4214-2019-4-2-154-294-297). *(Кобеняком М.М. проаналізовано літературу, проведено експериментальне моделювання досліджуваної патології, виконано набір матеріалу, проведено статистичну обробку та аналіз результатів, підготовлено матеріали до друку).*
4. Проніна ОМ, Білаш СМ, Сидоренко МІ, Кобеняк ММ. Проблеми вибору шовного матеріалу при операціях на кишечнику. *Вісник проблем біології і медицини*. 2018;2.1(144):13-16. DOI: [10.29254/2077-4214-2018-2-144-13-16](https://doi.org/10.29254/2077-4214-2018-2-144-13-16). *(Кобеняком М.М. проаналізовано літературу, проведено експериментальне моделювання досліджуваної патології, виконано набір матеріалу, проведено статистичну обробку та аналіз результатів, підготовлено матеріали до друку).*

5. Проніна ОМ, Білаш СМ, Сидоренко МІ, Кобеньяк ММ. Структурна організація тканин тонкого і товстого кишечника в ранні строки після експериментальної резекції з використанням десмосіну. Вісник проблем біології і медицини. 2018;1.1(142):297-300. DOI: [10.29254/2077-4214-2018-1-1-142-297-300](https://doi.org/10.29254/2077-4214-2018-1-1-142-297-300). *(Кобеньяком М.М. проаналізовано літературу, проведено експериментальне моделювання досліджуваної патології, виконано набір матеріалу, проведено статистичну обробку та аналіз результатів, підготовлено матеріали до друку).*

6. Кобеньяк ММ, Проніна ОМ. Репаративна регенерація тканин товстого кишечника в ранні терміни при зшиванні їх вікрилом та десмосіном після колотомії. Актуальні проблеми сучасної медицини: вісник Української медичної стоматологічної академії. 2017;17(4(60)):55-58. DOI: [10.31718_2077-1096.17.4.55](https://doi.org/10.31718/2077-1096.17.4.55). *(Кобеньяком М.М. проаналізовано літературу, проведено експериментальне моделювання досліджуваної патології, виконано набір матеріалу, проведено статистичну обробку та аналіз результатів, підготовлено матеріали до друку).*

Наукові праці, які засвідчують апробацію матеріалів дисертації

7. Проніна ОМ, Білаш СМ, Кобеньяк ММ. Метричні зміни складових оболонок стінки сліпої кишки кролів у перивульнарній зоні при зшиванні ранового дефекту вікрилом в експерименті. Proceedings of III International Scientific and Practical Conference Innovations and Prospects of World Science; 2021 Nov 4-6; Vancouver. Vancouver: Perfect Publishing; 2021. с. 215-220. *(Кобеньяком М.М. особисто проведено експериментальну частину роботи, забір матеріалу, опис, аналіз та узагальнення результатів дослідження, підготовлено матеріали до друку).*

8. Проніна ОМ, Білаш СМ, Кобеньяк ММ. Динаміка морфометричних показників елементів гемомікроциркуляторного русла сліпої кишки в експерименті при використанні поліфіламентного шовного матеріалу вікрил. Proceedings of I International Scientific and Practical Conference Stockholm Modern Science: Innovations and Prospects; 2021 Oct 10-12; Stockholm. Stockholm: SSPG

Publish; 2021. с. 55-62. *(Кобеняком М.М. особисто проведено експериментальну частину роботи, забір матеріалу, опис, аналіз та узагальнення результатів дослідження, підготовлено матеріали до друку).*

9. Проніна ОМ, Білаш СМ, Кобеняк ММ. Морфологічні аспекти перебудови структурних елементів сліпої кишки кролів у віддалені терміни при зшиванні ранового дефекту хірургічною ниткою вікріл. Матеріали ХХІХ Міжнародної науково-практичної конференції Science, theory and practice; 2021 Черв 8-11; Токіо. Токіо: International Science Group; 2021. с. 308-310. *(Кобеняком М.М. особисто проведено експериментальну частину роботи, забір матеріалу, опис, аналіз та узагальнення результатів дослідження, підготовлено матеріали до друку).*

10. Проніна ОМ, Білаш СМ, Кобеняк ММ. Морфологічні аспекти перебудови структурних елементів сліпої кишки кролів в ранні терміни при зшиванні ранового дефекту хірургічною ниткою вікріл. Матеріали науково-практичної інтернет-конференції з міжнародною участю Морфологічні аспекти сучасної медицини та стоматології присвячена 85-річчю з дня народження професора М.С.Скрипнікова; 2021 Трав 19-20; Полтава. Полтава: ПДМУ; 2021. с. 72-73. *(Кобеняком М.М. особисто проведено експериментальну частину роботи, забір матеріалу, опис, аналіз та узагальнення результатів дослідження, підготовлено матеріали до друку).*

11. Kobeniak MM, Pronina OM. Structural organization of caecum of laboratory animals in normal and in comparative-specific aspect. Proceedings of International scientific conference Organization of scientific research in modern conditions; 2020 May 14-15; Seattle. Seattle: KindleDP; 2020. p. 222-226. *(Кобеняком М.М. особисто проведено експериментальну частину роботи, забір матеріалу, опис, аналіз та узагальнення результатів дослідження, підготовлено матеріали до друку).*

12. Кобеняк ММ, Проніна ОМ, Білаш СМ. Ремодельовання судин черевної порожнини у післяопераційному періоді при зшиванні ранового дефекту товстої кишки моноволокнистим шовним матеріалом. Збірник

матеріалів науково-практичної конференції Прикладні аспекти морфології експериментальних і клінічних досліджень; 2019 Жовт 10-11; Тернопіль. Тернопіль: Тернопільський національний медичний університет імені І.Я. Горбачевського МОЗ України; 2019. с. 82-83. *(Кобеняком М.М. особисто проведено експериментальну частину роботи, забір матеріалу, опис, аналіз та узагальнення результатів дослідження, підготовлено матеріали до друку).*

13. Кобеняк ММ, Проніна ОМ, Білаш СМ. Реакція макрофагів в раневому дефекті товстого кишечника на імплантацію синтетичного шовного матеріалу. Матеріали Всеукраїнської науково-практичної конференції молодих учених Медична наука в практику охорони здоров'я; 2019 Лист 22; Полтава. Полтава: УМСА; 2019. с. 48. *(Кобеняком М.М. особисто проведено експериментальну частину роботи, забір матеріалу, опис, аналіз та узагальнення результатів дослідження, підготовлено матеріали до друку).*

14. Кобеняк ММ, Проніна ОМ. Мікроскопічна характеристика стану післяопераційного рубця товстого кишечника при експериментальному використанні десмосіну. Матеріали Всеукраїнської науково-практичної конференції молодих учених Медична наука 2018; 2018 Лист 16; Полтава. Полтава: УМСА; 2018. с. 52-53. *(Кобеняком М.М. особисто проведено експериментальну частину роботи, забір матеріалу, опис, аналіз та узагальнення результатів дослідження, підготовлено матеріали до друку).*

15. Кобеняк ММ, Проніна ОМ. Макроскопічна характеристика стану післяопераційного рубця товстого кишечника при експериментальному використанні десмосіну. Матеріали 2-ї Всеукраїнської науково-практичної конференції з міжнародною участю Теорія та практика сучасної морфології; 2018 Жовт 10-12; Дніпро. Дніпро: ДЗ «Дніпропетровська медична академія МОЗ України»; 2018. с. 15-17. *(Кобеняком М.М. особисто проведено експериментальну частину роботи, забір матеріалу, опис, аналіз та узагальнення результатів дослідження, підготовлено матеріали до друку).*

16. Проніна ОМ, Кобеняк ММ. Регенерація тканин товстого кишечника в ранні строки після експериментального ушивання його рани з використанням

поліглікоїдної нитки модифікованої L-аргініном. Збірник матеріалів заочної науково-практичної конференції з міжнародною участю, присвяченої 150-річчю з дня народження професора М.Ф.Мельникова-Разведенкова Сучасні аспекти морфології людини: успіхи, проблеми та перспективи; 2016 Груд 24; Харків. Харків: ХНМУ; 2016. с. 97-98. *(Кобеняком М.М. особисто проведено експериментальну частину роботи, забір матеріалу, опис, аналіз та узагальнення результатів дослідження, підготовлено матеріали до друку).*

17. Проніна ОМ, Кобеняк ММ. Вплив хірургічних ниток модифікованих L-аргініном на морфометричні показники в тканинах оперованого товстого кишечника кролів в ранні терміни. Збірник матеріалів науково-практичної конференції Прикладні аспекти морфології; 2016 Жовт 20-21; Тернопіль. Тернопіль: ДВНЗ Тернопільський державний медичний університет ім.І.Я.Горбачевського МОЗ України; 2016. с. 127-129. *(Кобеняком М.М. особисто проведено експериментальну частину роботи, забір матеріалу, опис, аналіз та узагальнення результатів дослідження, підготовлено матеріали до друку).*

18. Проніна ОМ, Кобеняк ММ. Порівняльна характеристика морфологічних змін товстого кишечника при експериментальному використанні кетгуту з свинячої сировини і кетгуту модифікованого L-аргініном для ушивання його ран. Матеріали науково-практичної конференції з міжнародною участю Теорія та практика сучасної морфології, присвяченої 100 річчю Дніпропетровської школи морфологів; 2016 Жовт 5-7; Дніпро. Дніпро: Дніпро: ДЗ «Дніпропетровська медична академія МОЗ України»; 2016. с. 127-129. *(Кобеняком М.М. особисто проведено експериментальну частину роботи, забір матеріалу, опис, аналіз та узагальнення результатів дослідження, підготовлено матеріали до друку).*

Наукові праці, які додатково відображають результати дисертації:

19. Проніна ОМ, Білаш СМ, Кобеняк ММ, винахідники; Українська медична стоматологічна академія, патентовласник. Спосіб оперативного втручання на товстому кишечнику для дослідження механізмів розсмоктування

шовних ниток. Патент України на корисну модель №140000 UA, МПК А61L 17/00 G01N 33/00 G09B 23/28 (2006.01) Заявка № u2019 05403; Заявл.20.05.2019; Опубл. 10.02.2020. Бюл. №3

20. Проніна ОМ, Білаш СМ, Кобеняк ММ, Коптев ММ., Пирог-Заказнікова АВ, Оніпко ВВ, Іщенко ВІ автори; Наукова стаття «Morphometric features of the structural components of the hemomicrocirculatory bed in the perivulnar region of the caecum in wound defect sutured with polyfilament suture material». Свідоцтво про реєстрацію авторського права на твір №108580 від 11 жовтня 2021 р.

ЗМІСТ

ВСТУП	26
РОЗДІЛ 1. АНАЛІТИЧНИЙ ОГЛЯД ЛІТЕРАТУРИ	35
1.1. Розповсюдженість захворювань кишечника і особливості його хірургічного лікування як важлива медико-соціальна проблема	35
1.2 Використання різних видів хірургічних ниток у практичній медицині	40
1.3 Роль аргініну в метаболізмі патологічних процесів	59
РОЗДІЛ 2. МАТЕРІАЛ І МЕТОДИ ДОСЛІДЖЕНЬ	65
2.1 Загальна характеристика матеріалу експериментального дослідження	65
2.2 Обґрунтування вибору хірургічних ниток для експериментального дослідження та методика модифікація шовного матеріалу L-аргініном	68
2.3 Методика моделювання експериментального дослідження	70
2.4 Методи дослідження	71
2.4.1 Анатомічний метод дослідження	71
2.4.2 Ангіографічний метод дослідження	72
2.4.3 Гістологічні методи дослідження	74
2.4.4 Метод напівтонких серійних зрізів	76
2.4.5 Електронномікроскопічний метод	77
2.4.6 Реконструкційний метод	77
2.4.7 Морфометричний метод дослідження	79
2.4.8 Статистичний метод дослідження	80
2.5 Методика визначення меж перивульнарної ділянки на гістологічних препаратах після імплантації шовного матеріалу та визначення клітинних структур, які забезпечують репаративні	81

процеси.

РОЗДІЛ 3 ОСОБЛИВОСТІ КРОВОПОСТАЧАННЯ І СТРУКТУРНА ОРГАНІЗАЦІЯ СЛІПОЇ КИШКИ КРОЛІВ КОНТРОЛЬНОЇ ГРУПИ 84

3.1 Топографоанатомічні особливості магістральних судин і елементів гемомікроциркуляторного русла товстого кишечника кролів контрольної групи 84

3.2 Структурна організація сліпої кишки кролів контрольної групи 94

РОЗДІЛ 4. РЕМОДЕЛЮВАННЯ СТРУКТУРНИХ КОМПОНЕНТІВ ПЕРИВУЛЬНАРНОЇ ДІЛЯНКИ СЛІПОЇ КИШКИ КРОЛІВ, ЗШИТОЇ МОНОФЛАМЕНТНОЮ ХІРУРГІЧНОЮ НИТКОЮ ВІКРИЛ 101

4.1. Ремоделювання магістральних судин і елементів гемомікроциркуляторного русла при зшиванні ранового дефекту сліпої кишки кролів хірургічною ниткою вікрил 101

4.2 Морфологічні аспекти перебудови структурних елементів сліпої кишки кролів при зшиванні ранового дефекту хірургічною ниткою вікрил 112

4.3. Морфологічні зміни та динаміка пристосувально-компенсаторних реакцій у ділянці ранового дефекту при зшиванні його хірургічною ниткою вікрил 133

РОЗДІЛ 5. МОРФОФУНКЦІОНАЛЬНІ ЗМІНИ У ПЕРИВУЛЬНАРНІЙ ДІЛЯНЦІ СЛІПОЇ КИШКИ КРОЛІВ, ЗШИТОЮ МОНОФЛАМЕНТНОЮ ХІРУРГІЧНОЮ НИТКОЮ ДЕСМОСІН МОДИФІКОВАНИЙ L-АРГІНІНОМ 160

5.1. Ремоделювання магістральних судин і елементів гемомікроциркуляторного русла при зшиванні ранового дефекту сліпої кишки кролів хірургічною ниткою десмосін модифікований 160

L-аргініном

5.2 Морфологічні аспекти перебудови структурних елементів сліпої кишки кролів при зшиванні ранового дефекту хірургічною ниткою десмосін модифікований L-аргініном 178

5.3. Морфологічні зміни та динаміка пристосувально-компенсаторних реакцій у ділянці ранового дефекту при зшиванні його хірургічною ниткою десмосін модифікований L-аргініном 208

РОЗДІЛ 6. АНАЛІЗ І УЗАГАЛЬНЕННЯ РЕЗУЛЬТАТІВ ДОСЛІДЖЕННЯ 225

ВИСНОВКИ 246

СПИСОК ВИКОРИСТАНИХ ДЖЕРЕЛ 252

ДОДАТКИ 277

ПЕРЕЛІК УМОВНИХ СКОРОЧЕНЬ ТА ПОЗНАЧЕНЬ

ГМЦР – гемомікроциркуляторне русло;

***** – статистично значуща різниця при $p < 0,05$ у порівнянні з контрольними показниками;

****** – статистично значуща різниця при $p < 0,05$ у порівнянні з попереднім терміном спостереження;

ДМА – монофіламентна синтетична хірургічна нитка десмосін модифікований L-аргініном;

СКСЕЗО – середня кількість стовпчастих епітеліоцитів з облямівкою.

ВСТУП

Актуальність і обґрунтування вибору теми дослідження. Щорічно кількість пацієнтів, які мають захворювання травної системи, невпинно зростає. Згідно з прогнозом ВООЗ, у XXI вони будуть лідирувати у структурі неінфекційної захворюваності населення разом із патологією серцево-судинної системи [1-5].

Патологія органів травлення посідає шосте місце серед найпоширеніших причин смерті у світі. У 2019 році цей показник становив 2,56 млн смертей. В Україні, згідно з Висновками дослідження Глобального тягара захворювань за 2019 рік, патологія органів цієї системи займала третю позицію із п'яти основних причин смерті українців. Цей показник серед населення України є одним з найвищих у світі. У 1990 році він складав 2,7% від загальної кількості смертей, у 2019 році збільшився майже вдвічі та дорівнював 4,3 %, що свідчить про невпинне прогресування поширеності захворювань органів травної системи серед українського населення [2, 5].

Центр громадського здоров'я МОЗ України назвав 10 найпоширеніших форм хвороб органів травлення, які спричиняють значну кількість смертей серед населення України, серед яких не остання позиція належить захворюванням кишок. Серед чоловіків, у цьому переліку, четверте місце посідають судинні захворювання кишок, шосте – паралітичний ілеус і кишкова непрохідність, восьме – запальні захворювання кишечника, десяте – апендицит. Серед жінок на другому місці судинні захворювання кишечника, п'ятому – паралітичний ілеус і кишкова непрохідність, запальні захворювання кишечника та апендицит на восьмому та десятому місцях відповідно [2, 6].

Таким чином, захворювання кишок, враховуючі ті, що потребують хірургічного лікування, є надзвичайно важливою проблемою сьогодення, зважаючи на той факт, що, згідно з даними ВООЗ, рак товстої та прямої кишок посідає п'яте місце серед причин смертності жіночого населення та сьоме серед чоловічого [3].

У наш час проведення оперативних втручань у хірургічній практиці потребує не лише високого професіоналізму, але й використання високоякісних матеріалів, зокрема, і хірургічного шовного матеріалу. Правильний вибір хірургічного шовного матеріалу є запорукою успішного та швидкого загоєння ран при хірургічних операціях на товстому кишечнику. Акцентуючи увагу лише на технічних характеристиках шовного матеріалу, таких як міцність, гладкість та еластичність, хірург забуває про вплив хірургічного шовного матеріалу на захисті тканини, ступінь прояву запалення в рані, токсичний вплив шовного матеріалу на організм та вираженість післяопераційного рубця [4-5].

Зважаючи на вищевикладене, проведення наукового дослідження з вивчення морфофункціональних особливостей тканин товстого кишечника при зшиванні різними хірургічними нитками в експерименті є актуальним, своєчасним і перспективним, як для теоретичної, так і для практичної медицини, а створення нових конкурентоздатних, модифікованих вітчизняних хірургічних ниток вирішує низку проблем сучасної хірургії.

Зв'язок роботи з науковими програмами, планами, темами. Кваліфікаційна наукова праця виконана відповідно до плану наукових досліджень Полтавського державного медичного університету і є фрагментом науково-дослідної роботи кафедри анатомії з клінічною анатомією та оперативною хірургією «Експериментально-морфологічне обґрунтування дії нових шовних матеріалів, імплантів та покривних поверхонь на різні органи при використанні в експерименті та клінічній практиці» (№ державної реєстрації 0118U004459).

У рамках цієї роботи дисертантом проведено дослідження з вивчення морфофункціональних особливостей тканин товстого кишечника при зшиванні різними хірургічними нитками в експерименті і створення нової вітчизняної хірургічної нитки десмосін модифікований L-аргініном.

Мета дослідження: визначити динаміку структурно-функціональних змін у перивульнарній ділянці сліпої кишки кролів при зшиванні різними хірургічними нитками.

Завдання дослідження:

1. Визначити топографоанатомічні особливості магістральних судин і елементів гемомікроциркуляторного русла товстого кишечника кролів контрольної групи;
2. Визначити макроскопічну, мікроскопічну, субмікроскопічну, морфометричну організацію стінки сліпої кишки кролів контрольної групи;
3. Простежити особливості гемодинаміки у перивульнарній ділянці сліпої кишки кролів при зшиванні ранового дефекту хірургічними нитками вікрил та десмосін модифікований L-аргініном;
4. Встановити морфологічні аспекти перебудови у перивульнарній ділянці стінки сліпої кишки кролів та її структурних елементів при зшиванні ранового дефекту хірургічною ниткою вікрил та десмосін модифікований L-аргініном;
5. Визначити морфологічні зміни та динаміку пристосувально-компенсаторних реакцій у ділянці ранового дефекту при зшиванні його хірургічною ниткою вікрил та десмосін модифікований L-аргініном;
6. Оцінити вплив L-аргініну, яким модифікована хірургічна нитка десмосін, на хід репаративних і компенсаторно-пристосувальних процесів у перивульнарній ділянці сліпої кишки кролів у динаміці експериментального дослідження.

Об'єкт дослідження – структурна організація кишкової стінки кролів у нормі та в ділянці ранового дефекту, зашитого хірургічними нитками вікрил та десмосін модифікований L-аргініном.

Предмет дослідження – морфофункціональні зміни структурних компонентів стінки сліпої кишки кролів у нормі та у перивульнарній ділянці при використанні хірургічних ниток вікрил та десмосін модифікований L-аргініном.

Методи дослідження: експериментальний – для проведення хірургічних втручань на товстому кишечнику; анатомічний – для визначення топографоанатомічних зв'язків товстого кишечника у кролів; ангиографічний – для встановлення джерел кровопостачання товстого кишечника та особливості

розташування магістральних судин; гістологічний – для визначення загальної морфології стінки сліпої кишки в нормі та у перивульнарній ділянці в динаміці експерименту; метод напівтонких серійних зрізів – для деталізації гістологічних структур кишкової стінки в динамі експерименту; електронномікроскопічний – для визначення процесів ремоделювання ультраструктур у динаміці експерименту; реконструкційний – для візуалізації форми, розмірів і взаємного розташування складових частин сліпої кишки в динаміці експериментального дослідження; морфометричний – для аналізу кількісних змін у ангіоархітектоніці та гістоцитотопографії структурних компонентів у перивульнарній ділянці сліпої кишки в динаміці експерименту; статистичний метод – для встановлення достовірності динаміки кількісних змін структурних компонентів у перивульнарній ділянці сліпої кишки в динаміці експериментального дослідження.

Наукова новизна одержаних результатів. Вперше використана, модифікована біологічно-активною речовиною L-аргініном, вітчизняна монофіламентна хірургічна нитка десмосін та на морфологічному рівні обґрунтовано її переваги та перспективи застосування у хірургічній практиці.

Уперше за допомогою сучасних адекватних методів дослідження з використанням комплексного методичного підходу проведений морфологічний аналіз процесу ремоделювання структурних компонентів стінки сліпої кишки у перивульнарній ділянці при використанні різного шовного матеріалу, зокрема, модифікованого L-аргініном.

Розширено розуміння мікроскопічної і субмікроскопічної перебудови структурних компонентів стінки сліпої кишки у перивульнарній ділянці при використанні різного шовного матеріалу, зокрема, модифікованого L-аргініном.

Уперше визначені мікроскопічні, субмікроскопічні та морфометричні зміни, які розкривають особливості репаративних, компенсаторно-приспосувальних та дегенеративних процесів у перивульнарній ділянці при використанні різного шовного матеріалу, зокрема, модифікованого L-аргініном.

Визначено вперше, що ступінь репаративних процесів у перивульнарній ділянці сліпої кишки при використанні різного шовного матеріалу, зокрема, і

модифікованого L-аргініном, характеризується стадійністю і безпосередньо залежить від термінів післяопераційного періоду та наявності у вогнищі запалення, викликаного рановим дефектом, біологічно-активних речовин, які надходять безпосередньо від хірургічної нитки.

Практичне значення одержаних результатів. Одержані результати комплексного морфологічного дослідження розкривають особливості ремоделювання структурних компонентів перивульнарної ділянки при використанні різного шовного матеріалу, зокрема, модифікованого L-аргініном, та доведений позитивний вплив L-аргініну.

Отримані наукові данні мають суттєве практичне значення у хірургічній практиці при виборі лікарем оптимального шовного матеріалу під час підготовки та проведення хірургічних втручань на товстому кишечнику.

Запатентований модифікований спосіб оперативного втручання на товстому кишечнику для дослідження механізмів розсмоктування шовних ниток, поданий до МОЗ України для внесення у реєстр нововведень, може широко використовуватись у експериментальних дослідженнях морфологічних лабораторій України.

Запропонована методика модифікації хірургічного шовного матеріалу десмосін L-аргініном має істотне значення для розробки та модифікації інших хірургічних ниток біологічно-активних речовинами для створення вітчизняного конкурентоспроможного шовного матеріалу. Сама методика модифікації хірургічного шовного матеріалу десмосін L-аргініном подана до Державного підприємства «Український інститут інтелектуальної власності» для патентування.

Запропонована методика визначення меж перивульнарної ділянки на гістологічних препаратах після імплантації шовного матеріалу і визначення клітинних структур, які забезпечують репаративні процеси, та проведення подальшого морфометричного аналізу кількісних змін може широко використовуватись у експериментальних дослідженнях морфологічних лабораторій України та подана до Державного підприємства «Український інститут інтелектуальної власності» для патентування.

Основні положення та висновки дисертаційної роботи впроваджені у навчальний процес та науково-дослідну роботу низки вищих навчальних закладів України, зокрема, кафедр оперативної хірургії та клінічної анатомії, анатомії людини у Вінницькому національному медичному університеті імені М.І. Пирогова (затв. 21.03.2022); кафедри анатомії людини, клінічної анатомії та оперативної хірургії у Дніпровському державному медичному університеті (затв. 21.12.2021); кафедри анатомії людини, оперативної хірургії та топографічної анатомії у Запорізькому державному медичному університеті (затв. 16.11.2021); кафедр анатомії людини, клінічної анатомії і оперативної хірургії у Івано-Франківському національному медичному університеті (затв. 13.04.2022 та 18.11.2021); кафедр нормальної анатомії, оперативної хірургії з топографічною анатомією у Львівському національному медичному університеті імені Данила Галицького (затв. 13.04.2022 та 16.09.2021); кафедр патологічної анатомії, гістології, цитології та ембріології у Полтавському державному медичному університеті (затв. 17.03.2022 та 05.04.2022); кафедр анатомії людини, оперативної хірургії та клінічної анатомії, гістології та ембріології у Тернопільському національному медичному університеті імені І.Я. Горбачевського (затв. 30.11.2021, 10.02.2022 та 04.01.2022); кафедр анатомії людини, анатомії, клінічної анатомії та оперативної хірургії у Буковинському державному медичному університеті імені М.Г. Туркевича (затв. 18.02.2022); кафедри нормальної та патологічної клінічної анатомії у Одеському національному медичному університеті (затв. 28.01.2022); усього 15 актів які наведені у Додатках Б 1-Б 15.

Особистий внесок здобувача. Наукова кваліфікаційна робота є особистою науковою працею Кобеняка М.М., де ним самостійно проаналізована наукова література із цієї проблематики, здійснено патентно-інформаційний пошук, визначено мету, предмет і завдання дослідження, проведено експеримент та забір матеріалу для гістологічних, морфометричних й електронномікроскопічних досліджень. Здобувачем проведено фотографування гістологічних та електронномікроскопічних препаратів та їхню оцінку з метою дослідження морфофункціональних змін структурних компонентів стінки сліпої кишки кролів у

нормі та у перивульнарній ділянці при використанні хірургічних ниток вікрил та десмосін модифікований L-аргініном, здійснено морфометричний та статистичний аналіз отриманих даних та оформлення всіх розділів дисертаційної роботи. Практичні рекомендації та висновки сформульовані разом із науковим керівником, яким на всіх етапах дослідження надавалася консультативна допомога. У наукових працях, які опубліковані в співавторстві, використано фактичний матеріал автора та його участь є визначальною.

Апробація результатів дисертаційного дослідження. Наукові положення дисертаційної роботи оприлюднені на: Proceedings of III International Scientific and Practical Conference «Innovations and Prospects of World Science»; 2021 Nov 4-6; Vancouver. Vancouver: Perfect Publishing; 2021 – *усна доповідь у дистанційному форматі, публікація тез*; Proceedings of I International Scientific and Practical Conference Stockholm «Modern Science: Innovations and Prospects»; 2021 Oct 10-12; Stockholm. Stockholm: SSPG Publish; 2021 – *усна доповідь у дистанційному форматі, публікація тез*; XXIX Міжнародній науково-практичній конференції «Science, theory and practice»; 2021 Червень 8-11; Токіо. Токіо: International Science Group; 2021 – *усна доповідь у дистанційному форматі, публікація тез*; Науково-практичній інтернет-конференції з міжнародною участю «Морфологічні аспекти сучасної медицини та стоматології» присвяченій 85-річчю з дня народження професора М.С.Скрипнікова; 2021 Трав 19-20; Полтава. Полтава: ПДМУ; 2021 – *усна доповідь, публікація тез*; International scientific conference «Organization of scientific research in modern conditions»; 2020 May 14-15; Seattle. Seattle: KindleDP; 2020 *стендова доповідь у дистанційному форматі, публікація тез*; Науково-практичній конференції «Прикладні аспекти морфології експериментальних і клінічних досліджень»; 2019 Жовт 10-11; Тернопіль. Тернопіль: Тернопільський національний медичний університет імені І.Я. Горбачевського МОЗ України; 2019 – *усна доповідь у дистанційному форматі, публікація тез*; Всеукраїнській науково-практичній конференції молодих учених «Медична наука в практику охорони здоров'я»; 2019 Лист 22; Полтава. Полтава: УМСА; 2019 – *усна доповідь публікація тез*; Всеукраїнській науково-практичній конференції молодих учених

«Медична наука 2018»; 2018 Лист 16; Полтава. Полтава: УМСА; 2018 – *усна доповідь публікація тез*; 2-ій Всеукраїнській науково-практичній конференції з міжнародною участю «Теорія та практика сучасної морфології»; 2018 Жовт 10-12; Дніпро. Дніпро: ДЗ «Дніпропетровська медична академія МОЗ України»; 2018 – *усна доповідь у дистанційному форматі, публікація тез*; Заочній науково-практичній конференції з міжнародною участю, присвяченій 150-річчю з дня народження професора М.Ф.Мельникова-Разведенкова «Сучасні аспекти морфології людини: успіхи, проблеми та перспективи»; 2016 Груд 24; Харків. Харків: ХНМУ; 2016 – *усна доповідь у дистанційному форматі, публікація тез*; Науково-практичній конференції «Прикладні аспекти морфології»; 2016 Жовт 20-21; Тернопіль. Тернопіль: ДВНЗ Тернопільський державний медичний університет ім.І.Я.Горбачевського МОЗ України; 2016 – *усна доповідь у дистанційному форматі, публікація тез*; Науково-практичній конференції з міжнародною участю «Теорія та практика сучасної морфології», присвяченій 100 річчю Дніпропетровської школи морфологів; 2016 Жовт 5-7; Дніпро. Дніпро: ДЗ «Дніпропетровська медична академія МОЗ України»; 2016 – *усна доповідь у дистанційному форматі, публікація тез*; (додаток А 4).

Публікації. За матеріалами дисертації опубліковано 20 наукових праць, із яких: 5 статей надруковано у наукових виданнях, включених на дату опублікування до переліку наукових фахових видань України категорії Б, 1 стаття у журналі, що належить до переліку міжнародної наукометричної бази Scopus, 12 робіт у матеріалах наукових форумів різного рівня, 1 деклараційний патент України на корисну модель, 1 авторське право на твір.

Структура та обсяг дисертації. Дисертаційну роботу викладено на 300 сторінках комп'ютерного тексту (з них 208 сторінок основного тексту). Вона складається з анотації, змісту, переліку умовних скорочень, вступу, огляду літератури, опису матеріалів і методів дослідження, трьох розділів власних досліджень, аналізу та узагальнення результатів дослідження, висновків, списку використаних джерел, який налічує 231 найменувань, та додатків. Рукопис дисертації ілюстровано 105 рисунками, 7 таблицями.

РОЗДІЛ 1

АНАЛІТИЧНИЙ ОГЛЯД ЛІТЕРАТУРИ

1.1. Розповсюдженість захворювань кишечника і особливості його хірургічного лікування як важлива медико-соціальна проблема

Щорічно, кількість пацієнтів, які мають захворювання травної системи невинно зростає. Згідно з прогнозом ВООЗ, у XXI вони будуть лідирувати у структурі неінфекційної захворюваності населення разом із патологією серцево-судинної системи. Патологія органів травлення посідає шосте місце серед найпоширеніших причин смерті у світі. У 2019 році цей показник становив 2,56 млн смертей [5]. В Україні, згідно з Висновками дослідження Глобального тягаря захворювань за 2019 рік, патологія органів цієї системи займала третє місце серед п'яти основних причин смертей українців [6]. Цей показник серед населення України є одним із найвищих у світі. У 1990 році він становив 2,7% від загальної кількості смертей, у 2019 році збільшився майже вдвічі та дорівнював 4,3 %, що свідчить про невинне прогресування поширеності захворювань органів травної системи серед українського населення.

Центр громадського здоров'я МОЗ України назвав 10 найпоширеніших форм хвороб органів травлення, які спричиняють значну кількість смертей серед населення України, до яких належать і захворювання кишечника. У чоловіків, згідно з цим переліком, четверте місце посідають судинні захворювання кишечника, шосте – паралітичний ілеус і кишкова непрохідність, восьме – запальні захворювання кишечника, десяте – апендицит. У жінок на другому місці судинні захворювання кишечника, п'ятому – паралітичний ілеус і кишкова непрохідність, запальні захворювання кишечника та апендицит на восьмому та десятому місцях відповідно. Таким чином, захворювання кишечника, враховуючі ті, що потребують хірургічного лікування, є надзвичайно важливою проблемою сьогодення, зважаючи на той факт, що,

згідно з даними ВООЗ, рак товстої та прямої кишок посідає п'яте місце серед причин смертності жіночого населення та сьоме серед чоловічого.

Товстий кишечник є кінцевим відділом шлунково-кишкового тракту. Поділяється на сліпу, ободову, сигмоподібну та пряму кишки [7]. Основними його функціями є всмоктування води, синтез вітамінів (біотин, вітамін К), формування калових мас та дефекація [8-9]. Крім того, у товстій кишці міститься бактеріальна мікрофлора, що забезпечує процеси вітаміноутворення та бродіння. Таким чином, товста кишка відіграє важливу роль у забезпеченні нормального функціонування організму та є органом-мішенню для патологічних процесів різної етіології (запальних, інфекційних, неопластичних) [10-16]. Причиною їхнього виникнення є вплив екзогенних та ендогенних чинників [17-19], до яких належать: зловживання алкоголем, тютюнопаління, ожиріння, малорухомий спосіб життя, порушення дієти (зловживання м'ясними та рослинними жирами, вживання малої кількості клітковини), супутня патологія, що потребує довготривалої медикаментозної терапії, обтяжений спадковий анамнез, хронічний стрес, несприятлива екологічна ситуація, тощо [20-34].

Захворювання товстого кишечника можна розподілити на кілька груп [35]:

1. Пов'язані з порушенням моторики кишки (ішемічний, спастичний коліти тощо).
2. Пов'язані з ураженням слизової оболонки кишки (поліпи, виразкові коліти тощо).
3. Пов'язані з новоутворами у кишкової трубки.

Низка цих захворювань потребує не лише консервативного, а й хірургічного лікування. Основними показаннями до проведення оперативного втручання є:

- запальні захворювання, серед яких лідирує апендицит;
- доброякісні та злоякісні новоутвори;

- запальні псевдопухлини товстої кишки;
- поліпи та поліпоз товстої кишки;
- ендометріоз;
- ускладнення виразкового коліту та хвороби Крона, такі як гостра токсична дилатація та перфорація кишки;
- ускладнена дивертикулярна хвороба;
- непрохідність кишечника;
- ішемічні ураження (ішемічний коліт);
- кровотеча у просвіт кишкового каналу;
- проникні поранення черевної порожнини, що супроводжуються травматичним ушкодженням товстої кишки.

Проведення ректороманоскопії та колоноскопії з обов'язковою біопсією дозволяють виявити ознаки запалення, дистрофії, а також атрофії слизової оболонки, віддиференціювати специфічні пухлинні ураження від неспецифічних, діагностувати хворобу Крона, неспецифічний виразковий коліт, виключити інші органічні процеси (поліпи, дивертикули, пухлини) [36-42].

Оперативні втручання можуть бути проведені відкритим або малоінвазивним (лапароскопічним) методом. Кожен із них має свої особливості виконання, показання та протипоказання, переваги та недоліки [43-47]. Більшість пацієнтів є кандидатами для лапароскопічного втручання. Якщо хірург досвідчений, то проведення малоінвазивного втручання можливе навіть у пацієнтів з абдомінальною хірургічною патологією в анамнезі. Іноді очевидні переваги такого втручання не здаються переконливими, порівняно з лапароскопічними операціями з приводу іншої абдомінальної патології. Основна причина полягає в тому, що колектомія як відкрита, так і лапароскопічна, призводить до затримки відновлення функції кишечника. Лапароскопічний метод пов'язаний з тривалішим перебуванням в операційній. Однак, відновлення функції кишечника відбувається швидше після лапароскопічної операції (різниця становить один-два дні), що сприяє аналогічному скороченню

тривалості перебування в стаціонарі. Навіть якщо довгострокові переваги відкритого і лапароскопічного методів є еквівалентними, короткострокові переваги є реальними перевагами для пацієнтів. Із практичної точки зору, лапароскопічний підхід асоціюється з меншим болем, швидшим відновленням, ранішим відновленням функції кишечника, коротшим перебуванням у лікарні, можливими перевагами для імунітету і меншими рубцями, що робить його кращим методом резекції кишечника [48-50].

Патологія товстого кишечника, що потребує оперативного лікування, є досить складною проблемою сучасності, оскільки невчасно проведене оперативне втручання може мати низку негативних наслідків, зокрема летальних. Вибір методу хірургічного лікування залежить від клінічного діагнозу. Зокрема, при апендициті проводять апендектомію – радикальну операцію з видалення запаленого червоподібного відростка. Під резекцією товстої кишки розуміють видалення її частини або всієї кишки (колектомія), що залежить від етіології захворювання, яке було показанням до проведення цієї операції. Вибір між резекцією або повним видаленням кишки залежить від площі ураженої ділянки (новоутвори, травматичні ушкодження, непрохідність кишечника, тощо) [51-56]. У випадку злоякісних новоутворів операція повинна бути виконуватися із дотриманням онкологічних принципів: резекція проводиться на 5 см проксимальніше та дистальніше від пухлини, кровоносні та лімфатичні судини видаляються на рівні первинних судин, видаляють регіонарні лімфатичні вузли, утворюють добре васкуляризовані та вільні від напруження анастомози за рахунок адекватної довжини кишки та її брижі. Операціями вибору є правобічна або лівобічна геміколектомії, трансверсальна колектомія, сигмоїдальна колектомія, субтотальна або тотальна колектомія [57-60].

На відміну від раку товстої кишки, з чітко визначеними онкологічними стандартами радикальних хірургічних операцій, що залежать від локалізації та стадії розвитку пухлини, при непухлинних захворюваннях питання радикалізму

залишаються недостатньо визначеними [61-65]. Ураховуючи технічні труднощі виконання радикальних операцій, переважно при гострих ускладненнях непухлинних захворювань товстої кишки (перитоніт, токсична дилатація, кровотеча в просвіт кишкового каналу) ці операції, переважно, повинні бути спрямовані на зниження частоти післяопераційних ускладнень, а також на забезпечення умов і можливостей для подальшого реконструктивно-відновлювального етапу оперативних втручань. Результати дослідження Мельник В. М. показали, що вибір обсягу радикального етапу хірургічного втручання залежить від діагнозу, особливостей клінічного перебігу непухлинних захворювань товстої кишки, виникнення рецидивів, загального стану пацієнта, поширеності та ступеня прояву патологічного процесу [66].

За певних показань створюють колоностому, яка може бути постійною або тимчасовою, що залежить від тяжкості захворювання, дефекту чи ушкодження [67, 68]. Колостомія – виведення частини товстої кишки на передню черевну стінку. Це одна з найпоширеніших невідкладних операцій, що рятують життя у всьому світі. Колостомія може бути виконана в екстрених або планових хірургічних умовах для лікування багатьох уроджених і набутих доброякісних або злоякісних захворювань шлунково-кишкового тракту з двома основними цілями: відведення товстої кишки або декомпресія товстої кишки [69, 70]. Відведення виконується для запобігання виникненню забруднення дистального сегменту товстої кишки каловими масами та супутніх ускладнень. Відведення зазвичай виконується при травмах або планових операціях на дистальному відділі прямої кишки. Декомпресія виконується для усунення непрохідності товстої кишки. Прикладами можуть бути заворот сигмоподібної кишки та злоякісні новоутвори лівого відділу товстої кишки.

Проведення щорічного European Colorectal Congress, діяльність якого спрямована на пошук найоптимальніших методик лікування хірургічної патології товстої кишки та висвітлення його найактуальніших проблем, є підтвердженням того, що дослідження та оцінка результатів проведення

хірургічних втручань на товстому кишечнику становить значний інтерес для науковців і для абдомінальних хірургів-практиків у всьому світі та потребує поглибленого всебічного вивчення.

1.2. Використання різних хірургічних ниток у практичній медицині

У наш час проведення оперативних втручань у хірургічній практиці потребує не лише високого професіоналізму, але й використання високоякісних матеріалів, зокрема, і хірургічного шовного матеріалу (ХШМ). Правильний вибір хірургічного шовного матеріалу є запорукою успішного та швидкого загоєння ран при хірургічних операціях на товстій кишці. Акцентуючи увагу лише на технічних характеристиках шовного матеріалу, таких як міцність, гладкість та еластичність, хірург забуває про вплив хірургічного шовного матеріалу на захисті тканини, ступінь прояву запалення в рані, токсичний вплив шовного матеріалу на організм та вираженість післяопераційного рубця.

Загально відомо, що перебуваючи у тканинах організму, будь-який сторонній матеріал викликає запальну реакцію, а у подальшому нерідко спричиняє післяопераційні гнійні ускладнення [71-74]. Одним із чинників, які призводять до виникнення запалення, може бути шовний матеріал, який використовується для з'єднання тканин та, у подальшому, може залишатися у тілі людини на тривалий час [75-77].

Морфологічними проявами реакції органу чи ділянки тіла, де проводиться імплантація, незалежно від виду шовного матеріалу, здебільшого є крововиливи, некроз тканин, інфільтрація та дистрофічні зміни у ділянці розташування шовного матеріалу [78]. Токсичність деяких шовних матеріалів обумовлена наявністю в їхньому складі неполімеризованих мономерів. Вони можуть дифундувати у навколишні тканини й уражати шкірні покриви,

слизові оболонки, паренхіматозні органи, викликати алергічну реакцію [79, 80]. Така дія двобічна, тобто не лише імплантат впливає на навколишні тканини, але і тканини впливають на нього [81, 82]. Тканини відповідають первинними клітинними реакціями на місці ушкодження та перебування шовного матеріалу [83].

Після резекції органу, частина, що залишилася, має здатність до регенераційної перебудови, яка може призвести до її збільшення [84]. Процес регенерації може затримуватися при використанні шовного матеріалу, який здатний до розсмоктування, оскільки для його поглинання клітинами потрібна значна кількість енергії. У цьому випадку процес розсмоктування матеріалу сповільнює процес відновлення органу. Матеріали, які розсмоктуються, мають один важливий недолік – нерегульований час розсмоктування, що може призводити до виникнення післяопераційних ускладнень [85]. Хірургічний шовний матеріал, який має здатність до повільного розсмоктування та довго перебуває у організмі, з часом може призвести до виникнення вогнища хронічного запалення, що супроводжується змінами структури тканин у місці імплантації, внаслідок чого порушується функція органу [86].

Під час перебування сторонніх матеріалів у тканинах організму, тканинні реакції на подразник виникають та розвиваються відповідно до загальних закономірностей. Протягом перших 4 днів у тканині виникає набряк та інфільтрація лейкоцитами, лімфоцитами, моноцитами. Із 4-го по 7-й день в органах переважають макрофаги й утворюються фібробласти. Із 7-го дня спостерігається морфологічна картина хронічного запалення з формуванням навколо матеріалу сполучної тканини [87]. При згасанні гострої фази запальної реакції, у місці імплантації шовного матеріалу, після звуження капілярів, відмічається зниження у них циркуляційної активності та проникності, зменшується кількість нейтрофільних гранулоцитів і з'являються макрофаги. У випадку активного розсмоктування матеріалу, макрофаги збільшуються у розмірах до декількох десятків мікрометрів. Під впливом макрофагів

утворюються гігантські клітини чужорідних тіл, які містять до десяти і більше ядер. Для зрілих гігантських клітин характерне периферійне розташування ядер та значна їх кількість (до 35 і більше) [88]. У цитоплазмі цих клітин нерідко виявляються фрагменти зруйнованого матеріалу. Кінцевим етапом взаємодії імплантату із тканинами організму є місцева реакція фібробластів, навколо стороннього матеріалу й утворення навколо нього капсули. Але і після цього, чужорідне тіло і сам орган зазнають змін, які індивідуальні для кожного виду хірургічного шовного матеріалу.

Взаємодія імплантатів і з тканинами організму зводяться до реакції гігантських клітин чужорідних тіл з утворенням сполучнотканинної капсули; також реакція залежить від хімічного складу та структури імпланту, від місця його імплантації.

За час розвитку хірургії процес вдосконалення хірургічного шовного матеріалу не стояв на місці, але, не зважаючи на розмаїття способів з'єднання тканин, шовний метод і в наш час залишається найпоширенішим і складає 95% з усіх видів з'єднання тканин [89, 90].

До безшовних методів з'єднання тканин, наприклад, належить клейовий метод, але при його використанні було виявлено низку недоліків, зокрема, значну запальну реакцію тканин, інкапсуляцію клею як стороннього тіла, а також формування грубого, різко окресленого рубця.

Позитивно зарекомендував себе комбінований спосіб при використанні скобок та хірургічного шовного матеріалу при лапароскопічних і відкритих операціях на органах гепатобіліарної системи та кишках.

Отже, спираючись на факти, можна сказати, що основним методом з'єднання тканин в хірургії, зокрема, в операціях на кишечнику, залишається метод із використанням хірургічного шовного матеріалу.

За даними сучасних літературних джерел хірургічний шовний матеріал повинен відповідати наступним вимогам [91-94]:

1. Має володіти відповідними біологічними властивостями, які впливають на прилеглі тканини й організм загалом. «Ідеальний» шовний матеріал повинен бути біоінертним, тобто нитка під час деградації не повинна викликати мутагенного, онкогенного, гонадо-ембріотоксичного, а поготів, загальнотоксичного впливу на організм людини. Нитка повинна стимулювати процес загоєння і при цьому не викликати утворення надлишкового рубця.

2. Маніпуляційно-технічні характеристики повністю залежать від самої структури ХШМ. «Ідеальний» шовний матеріал, по-перше, повинен забезпечувати надійність шва, навіть при застосуванні нитки з малим діаметром. Шовний матеріал під час використання повинен пристосовуватися до післяопераційного набряку тканин і надалі займати початкове положення. Нитка повинна бути гладкою, а тому мінімально травмувати тканини у каналі прколу і знижувати ризик запального процесу. Потрібно щоб вона не розволокнувалася, при цьому обов'язково не повинна поширюватися, поміж філаментних просторів нитки, інфекція. При використанні бажано, щоб нитка завжди була в комплекті з атравматичною голкою.

3. Доступність. Нині відомі понад 100 видів шовного матеріалу, проте знайти нитку, яка б відповідала усім умовам та запитам сучасної хірургії неможливо.

Хірургічні шовні матеріали, які застосовуються в хірургічній практиці, поділяються на такі групи:

1. За здатністю до резорбції – саморозсмоктувальні та ті, що не розсмоктуються.

2. За структурою нитки – поліфіламентні (складаються із двох і більше волокон) та монофіламентні (з однорідною структурою, мають гладку поверхню).

3. За походженням сировини – біологічні та синтетичні.

За даними М.С. Скрипнікова та співавт. [89] щодо застосування в хірургічній практиці ХШМ, виділяються наступні групи розсмоктувального шовного матеріалу (РШМ) за походженням:

1. Біологічні РШМ.

1.1. Ксеногенні (із тканин тварин):

- колагенові нитки та ін. [90-94];
- біофіл – із твердої оболони спинного мозку великої рогатої худоби [95-100];
- кетгут – кручені смужки кишечника овець, великої рогатої худоби, свиней [101-103];

1.2. Ксеногенні з хімічними добавками:

- біологічно активні (використовуються біологічні добавки антимікробних препаратів або біостимуляторів [[104];
- йодований кетгут [105];
- хромований кетгут;

1.3. Алогенні (на основі оброблених натуральних полімерів людини):

- алосухожилльні нитки.

1.4. Аутогенні (із власних тканин пацієнта):

- аутодермальна нитка.

2. Синтетичні РШМ.

2.1. Похідні полігліколієвої кислоти [105-108].

Гомополімери полігліколієвої кислоти – дексон S, дарвін (поліфіламентний), дексон II (з полікапролатним покриттям).

2.1.1. Сополімер гліколієвої кислоти і триметилену карбонату-максон (монофіламент) [109-114].

2.1.2. Сополімер похідних гліколієвої і молочної кислот (полігліколід лактид, поліглактин-910) – вікрил (плетений поліфіламент із покриттям), ПГЛ (вітчизняний кручений поліфіламент) [115-118].

2.2. Похідні поліефіру (П-діоксанону) – ПДС і ПДСП [115-118].

2.3. Похідні целюлози (поліфіламентні нитки) – окцилон, римін, кацелон.

2.4. Похідні поліфосфазену (полі- і монофіламентні нитки) [119].

Шовк – представник найпоширенішого матеріалу, який не розсмоктується, виготовленого із природної сировини. Шовк – це кінцевий продукт життєдіяльності тутового шовкопряда. Цей матеріал міцний, має великий діапазон калібрів, доступний, у нього високі маніпуляційні характеристики тощо. Хоча у нього є певні недоліки. Так, взаємодіючи з тканинами зашитого органа шовк викликає запальну реакцію в ранні терміни післяопераційного періоду, з явищами гнійно-некротичних змін. Через капілярність нитки під час розвитку інфекції між її волкнами виникає ефект «гнота», що призводить до проникнення інфекції висхідним шляхом у всі ділянки рани і до подальшого нагноєння. Нитка в організмі не піддається деструкції, залишається до кінця життя. Шовк при накладанні не пристосовується до умов рани, не еластичний і тому загоєння відбувається зазвичай через стадію розвитку грубого, щільного рубця, що іноді призводить до косметичних дефектів. Цей ефект небажаний при виконаннях операцій на кишечнику, жовчних шляхах, місці, сечоводі [120].

Арсенал ХШМ істотно поповнився новими синтетичними нитками поліестеру, які не розсмоктовуються (лавсан, етибонд, Ті-крон, дакрон, новафіл), високомолекулярного поліаміду (капрон), поліолефінів (поліпропілен, пролен, суржилен).

За даними літератури стало відомо, що при застосуванні лавсану у ранньому терміні навколо тканин містяться нейтрофільні гранулоцити, у подальшому з'являються гігантські клітини чужорідного тіла, які тривалий час перебувають навколо нитки. Мігруючі фібробласти формують сполучнотканинну капсулу зі значною кількістю колагенових волокон. При використанні лавсану для зшивання скелетних м'язів спостерігалися такі ускладнення, як некротичні зміни м'язових волокон, пов'язані з імплантацією нитки з формуванням грубого рубця. При використанні лавсану для зшивання печінки спостерігалися порушення у системі мікроциркуляторного русла, які викликали дистрофічні зміни у паренхімі із зоною некрозу [121, 122].

Нитки з поліаміду і поліефіру добре знайомі хірургам [123, 124]. Порівнюючи їх, можна виявити, що явища запалення після накладання капрону і лавсану виражені незначно і, зазвичай, зникають у перші дві-три доби. Надалі нитки покриваються сполучнотканинною капсулою і не розсмоктуються, що є суттєвим недоліком, оскільки їх не завжди можна використовувати для пошарового ушивання ран. Нова розробка нейлонової нитки з селіконовим покриттям surgilon (“Davis & Geck”) і nurolon (“Ethicon”) зарекомендувала себе добре. Вона надійно утримує вузол, добре ковзає в тканинах, не викликає значної тканинної реакції. Отримали добрі відгуки в хірургії при накладанні швів на шкіру, в травматології, під час пластичних операцій і в офтальмології.

Нитка Ті-крон (“Davis & Geck”) створена на основі поліестеру, має спеціальне силіконове покриття, високу міцність. За її використання знижена до мінімуму тканинна реакція. Нитка повністю зберігається у тканинах незміненою. Застосовується в тих же галузях хірургії, що й вищезгадані.

Синтетичні нитки surgilene (“Davis & Geck”) і prolene (“Ethicon”) – представники полімеру вуглеводню (поліпропілен). Монофіламентна нитка у застосуванні має підвищену міцність, не травмує прилеглі тканини, відмінно

зарекомендувала себе при операціях зі штучними протезами, в дитячій хірургії, мікрохірургії.

Нитки dermalon (“Davis & Geck”) і їхній аналог ethilon (“Ethicon”) є монофіламентним непокритим нейлоном. Мають біоінертні властивості, хоча при накладанні в ранні строкитерміни відбувається слабка тканинна реакція і фіброз. Нитка має підвищену міцність.

Flexon (“Davis & Geck”) – нитки, виготовлені з нержавіючої сталі. Практично не викликають тканинної реакції, є гарним діелектриком, прості в застосуванні. Використовуються для зшивання кісткових уламків та пластики простатичної частини уретри [125].

Одна з розробок “Davis & Geck” – novafil є монофіламентною ниткою на основі полібутестеру. Результати досліджень G.T. Rodeheaver et al. [126] показують, що новафіл не зазнає впливу тканинних ферментів. Він має добру еластичність під час зашивання ран. Ця здатність запобігає набрякові тканин і сприяє уникненню некрозу. Цей матеріал рекомендовано застосовувати для осіб із підвищеною чутливістю до сторонніх матеріалів. Так, за літературними даними [127], новафіл широко застосовувався в хірургічній практиці, у клініці урології він був застосований при міхурово-піхвовій норіці у хворих на поліалергію.

Незважаючи на значну кількість шовних матеріалів, які не розсмоктуються, у хірургічній практиці з кожним роком зростає потреба у розсмоктувальному матеріалі, оскільки довічне перебування у тканинах часто приводить до утворення лігатурних норіць, постійного подразнювального ефекту, що в свою чергу помітно знижує функції оперованого органу.

Природний матеріал, який розсмоктується, – кетгут. Історія терміну «кетгут» [128] залишається загадкою. Дослідники припускають, що слово «кетгут» походить від арабського «Kitgut», що в перекладі означає «нитка для

скрипки». Ця нитка в давнину, очевидно, використовувалася для зашивання ран на полі бою.

Немає хірургічної галузі, де б не використовувався кетгут. Він відомий з давніх-давен, повторно його ввели в практику лікування в 1816 році. У 1868 році Лістер запропонував хромовання кетгуту, потім, як один з методів стерилізації, була запропонована обробка кетгуту йодом.

Паралельно з кетгутом налагоджений випуск і колагенової нитки, яка успішно пройшла клінічні випробування в офтальмології. Крім того, визначаючи якість колагенової нитки, повідомляють, що можна формувати нитку значного умовного розміру.

Вирішення проблеми хірургічних шовних матеріалів триває, по-перше, шляхом покращення їхньої якості за допомогою додавання хімічних речовин або зміни методів стерилізації [129]. Це дозволило збільшити терміни резорбції і якість шовного матеріалу. По-друге, розробляються нові шовні матеріали. Так, деякі автори запропонували серозил із серозної оболонки тонкої кишки свиней. Неодноразово здійснювалися спроби створення ХШМ із артерій, сліпої кишки великої рогатої худоби (неокетгут), м'якої і павутинної оболонки спинного мозку свиней, овець, великої рогатої худоби.

Проводилися пошукові роботи щодо інших джерел біологічної сировини, зокрема експерименти щодо застосування плетених сухожилків великої рогатої худоби як ниток для зашивання ран. Також рекомендують застосовувати РШМ із хвостів пацюків у мікрохірургії переднього відділу ока. Подібні нитки випробовували [106] і рекомендували використовувати у хірургії та урології для операцій на сечоводі, мисці, при міхурово-сечовідних і міхурово-прямокишкових норицях (для кращої герметичності між швами сечового міхура і прямої кишки).

Сировиною для виробництва хірургічних ниток також була запропонована тверда мозкова оболонка великої рогатої худоби, на основі якої був створений біофіл. Під час проведення досліджень біофілу було встановлено, що він проявляє щодо організму мінімальну імуноспецифічність, викликає незначну запальну реакцію тканини на нитку, яка, перебуваючи у вогнищі запалення, практично не зазнає у ранні терміни лізису внаслідок впливу протеолітичних ферментів.

Аналізуючи дані показників міцності й розтяжності кетгуту та ниток із твердої мозкової оболони встановлено [130], що другі міцніші на 20%, порівняно з кетгутом.

Використовуючи нитки з твердої мозкової оболони для операцій на шлунково-кишковому тракті, відзначалась відсутність значної тканинної реакції на нитку, зниження рівня післяопераційних ускладнень у формі спайкової хвороби [112].

Використання у клініці біофілу показало, що він має низку позитивних властивостей: зручний у роботі, гнучкий, достатньо міцний, має імуностимулювальні властивості й може використовуватися в найрізноманітніших галузях (офтальмології [131], хірургії, акушерстві і гінекології, урології [132-135] та інших [136, 137]).

Постійно відбувається процес удосконалення, створення нових ХШМ на основі полімерів [138]. Був синтезований перший синтетичний розсмоктувальний шовний матеріал (СРШМ) “Дексон” (“Dexon”), який є поліфіламентною ниткою [139]. Аналогічний препарат випускає компанія “Ethicon” – “Vicryl”. Для кращого ковзання у тканинах, запобігання ефекту “гнота” фірма “Ethicon” запропонувала вікріл із поверхневим покриттям, а фірма “Davis & Geck” – дексон-плюс із аналогічним покриттям. Дексон добре себе зарекомендував як матеріал практично у всіх галузях хірургії [140-144]. За

жорсткістю вікрил переважає дексон, шовк, сурджилон, але не такий жорсткий, як мерсилен, етибонд, максон, ПДС, пролен, хромований кетгут.

Порівняльна характеристика показує, що у разі зашивання рани вікрилом відмічається прогресивне зростання міцності з'єднання ран у порівнянні з іншими нитками. Дексон і вікрил можуть використовуватися як першочерговий шовний матеріал для накладання анастомозів при виконанні операцій реконструктивного характеру на шлунку, кишечнику, стравоході [145-147].

Шовний матеріал VICRYL – це синтетичний стерильний хірургічний шовний матеріал, який розсмоктується, виготовлений із сополімеру (90% – гліколід, 10% – L-лактід). Емпірична формула сополімера – $(C_2H_2O_2)_m(C_3H_4O_2)_n$.

Шовні матеріали VICRYL вкриваються сумішшю, до складу якої входить гліколід і лактолід в рівних частинах (Поліглектін 910), а також стеарат кальцію. Сополімер Поліглектін 910, що вміщує стеарат кальцію, вільний від антигенної активності, апірогенний та викликає лише мінімальну запальну реакцію тканин під час розсмоктування.

Шовні матеріали VICRYL забарвлюють за допомогою додавання фарбника D+C фіолетового № 2 (колірний код № 60725) у процесі полімеризації. Також виготовляються незабарвлені шовні матеріали. Шовні матеріали VICRYL мають різні товщину і довжину та відпускаються окремо або в комплекті з голками різних типів і розмірів, що вироблені з нержавіючої сталі. Голка може бути постійно прикріплена до нитки або фіксуватись за типом CR (control release), що дає можливість знімати голки, а не відрізати їх. Існують комплекти з голками, які можна використовувати в магнітному полі при індукції до 1,5 Тесла. Такі голки випускаються двоколірними (чорний/сріблястий) та мають маркування MRI.

Вікрил виготовляється згідно з вимогами Фармакопеї США «Хірургічні шовні матеріали, що розсмоктуються» та Європейської Фармакопеї «Стерильні синтетичні плетені шовні матеріали, що розсмоктуються» (в окремих випадках присутнє незначне перевищення специфікацій по діаметру).

Шовний матеріал вікрил має використовувать для зближення та з'єднання м'яких тканин, у мікрохірургії судин, діаметр яких менший 2 мм. Вибір та накладання шовних матеріалів, слід робити з врахуванням хірургічного досвіду, стану пацієнта, розміру рани, техніки хірургічного втручання.

Шовний матеріал вікрил викликає незначну реакцію у тканинах, з проростанням у подальшому волокнистої сполучної тканини. Цілковите розсмоктування вікрилу настає у результаті гідролізу, завдяки якому сополімер розчеплюється на гліколеву і молочну кислоту, що потім всмоктуються і утилізуються організмом. Процес розпочинається з втрати міцності на розтяг, а потім втрачається маса. Втрата міцності настає за п'ять тижнів з моменту живлення, а період повного розсмоктування вікрилу становить 56-70 днів [148].

Нитка максон із терміном розсмоктування до 180 діб з'явилася в середині 80-х років [149-151] (“Davis & Geck”) і PDS (“Ethicon”). Гістологічно підтверджуються дані про перебування нитки в тканинах близько 7 місяців [152-154]. У зв'язку зі значним терміном резорбції нитка застосовується у багатьох галузях хірургії [155-157], мікрохірургії [158], ортопедії, урології [159-161].

У 60-ті роки створена вітчизняна розсмоктувальна синтетична нитка летілан. Під час вивчення морфологічних особливостей цієї нитки у використанні було встановлено, що вона викликає значну макрофагальну реакцію, збільшення судинної проникності; фрагментація нитки повністю завершується до 45 доби.

До похідних целюлози належать окцелон, кацелон, римін. Римін – схожий із окцелоном розсмоктувальний матеріал, який при резорбції стимулює процеси регенерації, що сприяє скороченню термінів загоєння ран. Римін розсмоктується в тканинах шляхом гідролізу з утворенням фрагментів. Сама нитка недовго перебуває у тканинах, і тому запальна реакція виражена слабо та швидко зникає. Через 1 добу в рані з'являються макрофаги, потім фібробласти, на 3-4 добу відбувається утворення колагенових волокон.

Окцелон добре себе зарекомендував у вітчизняній хірургії. Нитка має гарні маніпуляційні властивості: чорного кольору, що дозволяє хірургу бачити її в рані, досить еластична, добре тримає вузол. Термін розсмоктування становить 180 діб.

Кацелон – поліфіламентна нитка, сплетена у косичку. При використанні в тканинах викликає незначну тканинну реакцію. Хоча є недолік: якщо нитка волога, то втрачається її міцність.

Синтетичні розсмоктувальні нитки мають подібні властивості, особливо щодо маніпуляційних характеристик, порівняно «інертні». Розсмоктування їх відбувається шляхом гідролізу, а продукти цього процесу не впливають токсично на тканини. При цьому терміни розсмоктування різних розсмоктувальних синтетичних шовних матеріалів неоднакові. При використанні СРШМ відмічена мінімальна запальна реакція тканин.

Терміни розсмоктування дексону приблизно становлять 90 діб, вікрилу – 120, а максону – 180 діб. Слід зазначити, що за даними О.С. Переверзева, монофіламентні нитки більш стійкі до дії інфекції, ніж поліфіламентні. Названі шовні матеріали викликають помірну запальну реакцію, причому на 10-15 добу зберігається макрофагальна інфільтрація, яка довше зберігається навколо дексону і вікрилу [162]. Максон має підвищену стійкість до дії агресивних середовищ (калових мас, сечі, жовчі, панкреатичного соку), яка особливо важлива під час операцій на органах біліопанкреатодуоденальної ділянки .

Хірургічна нитка PDS-II є стерильним синтетичним розсмоктувальним монофіламентним шовним матеріалом, виготовленим з полідіоксанона [163, 164]. Емпірична молекулярна формула полімеру – $(C_4H_6O_3)_n$. Полімер полідіоксанон не має антигенних і пірогенних властивостей і викликає незначну реакцію тканин при розсмоктування. PDS-II забарвлений у фіолетовий колір (номер колірного коду – 60725). PDS-II може мати різну товщину і довжину й виготовлятися у вигляді атрауматики. Цей матеріал також поставляється з різними аксесуарами (намистинки і «замочки») для закріплення кінців ниток при внутрішньошкірному закритті ран.

PDS-II призначений для загального використання при зближенні м'яких тканин, включаючи використання в дитячій серцево-судинній хірургії, у мікрохірургії та загальній хірургії.

Шовний матеріал PDS-II викликає мінімальну початкову запальну реакцію та поступово заміщується молодою фіброзною сполучною тканиною. Втрата міцності на розтяг й остаточне розсмоктування шовного матеріалу PDS-II виникають за рахунок гідролізу: полімер розкладається до мономерної дигідроксіетоксиуксусної кислоти, яка потім абсорбується і виводиться з організму. Розсмоктування починається з втрати міцності на розтяг, за якою втрачається маса.

Оскільки цей шовний матеріал розсмоктується, він не повинен застосовуватися там, де потрібна тривала (більше 6 тижнів) фіксація тканин, або в поєднанні з використанням протезів, наприклад серцевих клапанів чи синтетичних трансплантатів.

Надійність і ефективність використання шовного матеріалу PDS-II не встановлена для хірургічного лікування центральної нервової системи, ушивання серцевої тканини у дорослих пацієнтів, а також великих судин. Шовні матеріали, що використовуються для накладання кон'юнктивальних, шкірних і вагінальних епітеліальних швів, які залишаються у тканинах більше 10 днів,

можуть викликати локальне подразнення. Вони повинні бути зняті відповідно до інструкції. Накладення субкутикулярних швів близько до поверхні може призвести до появи еритеми та індурації, які зазвичай пов'язані з процесом розсмоктування.

Побічні реакції, що пов'язані з використанням цього матеріалу, включають тимчасове локальне подразнення в місці рани, тимчасову запальну реакцію на стороннє тіло, почервоніння, набряк та ущільнення в процесі розсмоктування субкутикулярних швів.

Проте сучасні вимоги до хірургічних ниток жорсткіші й містять істотні поповнення щодо необхідних певних фармакологічних властивостей [165-168]. Вони повинні бути спрямованими на профілактику ускладнень, обумовлених операцією, та на забезпечення лікувальної дії на основне або супутнє захворювання. Тобто, ХШМ повинні розглядатися не лише як засоби з'єднання тканин, але і як активні учасники процесу загоєння хірургічної рани.

Нині всі ХШМ за фармакологічною дією можна класифікувати на:

- 1) антимікробні;
- 2) з цитотоксичною дією;
- 3) метаболічною дією;
- 4) з інкорпорованими чинниками росту та іншими цитокінами;
- 5) з інкорпорованими ембріональними, статевими клітинами.

Останніми роками нитки антимікробного класу досить успішно використовуються світовими лідерами у виробництві ХШМ (наприклад, «Vicryl plus» фірми «Ethicon», що містить триклозан).

Нині перспективними ефектами метаболітотропних ХШМ вважається їх репаратна антигіпоксична та біорегуляторна дія. На підставі даних літератури й отриманих нами результатів, властивостями метаболітотропних ХШМ володіють як модифіковані лікарськими засобами нитки, так і традиційні природні і синтетичні ХШМ.

Таким чином, одним із перспективних шляхів розробки нових хірургічних шовних матеріалів є створення метаболітотропних хірургічних ниток. Метаболічна активність виявлена при дослідженні природних (біофіл) і синтетичних (вікрил, вікрил-плюс, полігліколева кислота) шовних матеріалів, що розсмоктуються. Уведення до складу нитки антигіпоксантів (мексидол) і протимікробних засобів (ліній, триклозан) потенціює біоенергетичні та репаративні процеси в захитих тканинах внутрішніх органів. Перспективною є розробка метаболітотропних хірургічних ниток із біорегуляторними властивостями.

На значну увагу також заслуговують нитки з біологічною активністю, які за даними літератури можна розділити на антимікробні та нитки з біостимулювальним ефектом [169, 170].

Отримання біологічно активних ХШМ може здійснюватися декількома шляхами:

- унаслідок імпрегнації нитки біологічно активними речовинами (БАР);
- нанесенням на нитку покриття, що утримує БАР;
- створенням нитки зБАР;
- додаванням у нитку хімічних компонентів, які зв'язують БАР і наносяться згодом.

Зокрема, були розроблені нові варіанти біофілу, модифіковані фармакологічними засобами (бурштиною кислотою, мексидолом, етонієм) [171-173].

Необхідність створення фармакологічно модифікованих ХШМ деякі автори пов'язують із низькою ефективністю традиційної фармакотерапії, що пов'язано з неможливістю забезпечення значних концентрацій лікарських засобів (ЛЗ) безпосередньо в рані внаслідок місцевих розладів кровообігу, наявності девіталізованих тканин, скупчення геморагічного ексудату, фібрину тощо [174].

Найпростішими способами надання ХШМ фармакологічних властивостей є пасивна або активна імпрегнація ниток у розчині ЛЗ безпосередньо перед використанням. При пасивній імпрегнації проводиться звичайне занурення ХШМ в розчин препарату, при цьому зв'язки між його молекулами і структурою нитки не утворюються, внаслідок чого ЛЗ із нитки виділяється в навколишнє середовище, тобто в тканини організму або в розчин і, таким чином, швидко втрачає фармакологічну активність. Активна електрофоретична імпрегнація, залежно від того, що міститься в імпрегнуючому розчині ЛЗ (антибіотика), в 1,5-9,0 разів ефективніша за пасивну. В іншій роботі пропонується новий спосіб приготування фармакологічно модифікованого ХШМ – електролізну імпрегнацію ниток. Стверджується, що новий спосіб імпрегнації в 2,2-8,9 разів ефективніший за пасивну і в 1,6-4,7 разів ефективніший за електрофоретичну імпрегнацію. Таким чином, нитки набувають додаткового електричного заряду, який збільшує зв'язування протилежного заряду іонів ЛЗ. Також і концентрація препарату в приелектродному просторі в кілька разів вище, ніж між електродами.

Менш розробленою є проблема створення ХШМ із цитотоксичним і метаболічним ефектами. У літературі є одиничні повідомлення про використання ниток цитотоксичною дією для пригнічення пухлинного росту або вторинної його профілактики після проведення оперативного втручання з приводу злякисних новоутворів, про розробку бензалконієвого біоцидного шовку [175] та експериментальне застосування ХШМ, модифікованого повідон-йодидом, що обмежувало ріст пухлинних клітин [176].

Нині вирішення проблеми диференційованого керування рановим процесом із урахуванням його індивідуального перебігу кожного хворого проявляється у розробці різних фармакологічно активних перев'язувальних засобів, ранових покривних матеріалів і плівок, що стимулюють репаративні процеси в рані. На підставі даних про механізми вивільнення ЛЗ матеріалу в навколишнє середовище можливе прогнозування й управління кінетикою цього

процесу та створення матеріалів заданими лікувальними властивостями шляхом підбору адекватної структури текстильної основи, властивостей і концентрації полімерної композиції, функціонального призначення та концентрації ЛЗ. Суттєвою є можливість фізичної іммобілізації практично будь-якого ЛЗ, незалежно від його розчинності.

Розробка ХШМ, що володіють здатністю стимулювати процеси репаративної регенерації в ранах, наразі триває. Раніше цю властивість було несподівано виявлено стосовно деяких ХШМ. Так, у процесі медико-біологічних випробувань риміну дослідники відзначили, що, незважаючи на швидше розсмоктування (3-5 діб), розходження країв рани не спостерігалось. У зв'язку з коротким терміном присутності римінової нитки, запальна реакція на неї в м'язах і в шкірі була виражена слабо і була швидкоплинною. Активізація біосинтезу глікозаміногліканів розглядається як центральна стимулювальна дія риміну. Автори відзначають, що накопичення глікозаміногліканів розпочинається дуже рано і зберігається тривалий час після повного зникнення нитки, яка заміщається тонким сполучнотканинним тяжем. Відомо, що глікозаміноглікани є регуляторами фібрилогенезу колагену [177], зокрема, вони активізують фібрилогенез колагену III типу, що відіграє провідну роль на ранньому етапі загоєння ран.

Загально відомо, що сучасна класифікація хірургічних шовних матеріалів базується на походженні волокон (природні, штучні), структурі нитки (моно-, поліволокну), здатності до біодеструкції. Шовні матеріали, які піддаються біодеструкції шляхом гідролізу чи деполімеризації, характеризуються співвідношенням часу їх біодеградації та часу утворення рубця. Природні нитки розкладаються під впливом ферментів, синтетичні – деполімеризуються рідинами організму. Швидкість перебігу гідролізу та деполімеризації залежить від виду шовного матеріалу та характеристик зшитих тканин (васкуляризації, ступеню запалення, мікробної контамінації, рН середовища).

Як видно з наведених даних, у класифікації шовного матеріалу достатньо повно відображені не тільки властивості шовного матеріалу, а й спеціалізована доцільність використання конкретного виду шовного матеріалу для з'єднання тканин у клінічній практиці. На сьогодні до найрозповсюдженіших методів модифікації традиційного шовного матеріалу належать імпрегнація сріблом і покриття поверхні нитки силіконом або воском (шовк, Ті-крон), обробка нитки розчинами, які містять йод, або розчинами з солями хрому (кетгут оброблений йодом, та хромований кетгут) [178, 179].

Для придання шовному матеріалу нових антимікробних властивостей та стимулювання процесів репаративної регенерації, використовують різні методики закріплення лікарського засобу на поверхні нитки, які полягають у зв'язуванні фармакологічного засобу безпосередньо з речовиною, з якої виготовлений шовний матеріал, або ці речовини вводять до складу речовини, якою покривають нитки. Нині для отримання шовного матеріалу зі спеціальними властивостями використовують нові види спеціально синтезованих покриттів, закріплюють біологічно активну речовину до макромолекули за допомогою хімічного зв'язку, фіксують активну речовину у полімерному покритті або її безпосередньо вводять у розчин або полімер, яким покривають шовний матеріал. За даними багатьох дослідників такий метод покращення якостей шовного матеріалу найпростіший і дешевий та дозволяє надати шовному матеріалу нових властивостей [180-182].

Модифіковані шовні матеріали за своєю якістю нічим не відрізняються від сучасних синтетичних шовних матеріалів. Перевагами методу модифікації шовних матеріалів є усунення недоліків, притаманних класичним шовним матеріалам, великий асортимент матеріалів, якими можна покрити шовний матеріал і технологічна порівняна простота нанесення покриття на шовний матеріал.

У світовій літературі з'явилася велика кількість публікацій про використання нових матеріалів, створених на основі нанотехнологій, які почали широко використовувати у різних галузях промисловості [183, 184]. Одним із напрямків нанотехнологій є модифікація відомих матеріалів за допомогою введення до їхнього складу наночастинок різних матеріалів. Такий підхід дозволив отримати низку принципово новітніх матеріалів із новими властивостями. З'явилися роботи щодо модифікації наночастинок різних матеріалів, але кількість таких повідомлень обмежена.

Отримані результати свідчать, що при модифікації матеріалу наночастинами різних речовин вдається отримати нитки з новими властивостями .

Однією з таких є можливість модифікувати хірургічні шовні матеріали з поліпропілену вуглецевими нанотрубками та наночастинами срібла; відомо, що прояви запального процесу, який виникає у відповідь на неприродні матеріали, слабші: менша кількість лейкоцитів, менша інфільтрація, менша кількість сполучної тканини, тонкий рубець [185-187].

Розроблені шовні матеріали мають високу міцність, що дозволить використовувати для з'єднання тканин тонкі шовні матеріали та зменшити кількість стороннього тіла у тканинах. Вони гідрофобні, біоінертні, при їх використанні загоєння ран відбувається первинним натягом, при цьому суттєвої різниці реакції тканин на шовний матеріал з поліпропілену та поліпропіленові нитки, модифіковані вуглецевими нанотрубками та наночастинами срібла, не відмічається, що свідчить про перспективність використання такого шовного матеріалу в клініці [188].

Новітнім вітчизняним шовним матеріалом є десмосін, який виготовляється заводом «Біополімер», м. Полтава, Україна. Десмосін – хірургічний шовний біоабсорбований живими тканинами матеріал, призначений для накладання внутрішніх і зовнішніх швів при хірургічних операціях у

клініках, лікарнях, службах швидкої допомоги, польових умовах [189]. Нитка десмосіну виробляються на основі високомолекулярного полієфіру, забарвленого в синій колір. Належить до класу швидко розсмоктувальних шовних матеріалів. Гідролізується живими тканинами до гідроксикапронової кислоти, нетоксичної для організму. Матеріал випускають у вигляді відрізків ниток завдовжки 0,75; 1,00; 1,25; 1,50; 2,00 метри.

Десмосін стерильний, не токсичний, апірогенний шовний матеріал. З огляду на той факт, що нитка десмосіну є монофіламентним матеріалом, необхідно забезпечити підвищену увагу міцності зав'язування вузлів. Необхідно здійснювати накладення не менше трьох простих вузлів з перекладанням руки при зав'язуванні кожного наступного вузла. Не рекомендується завдавати ниткам грубих механічних ушкоджень хірургічним інструментом.

Міцність нитки *in vivo* через 8 днів складає 50%, а через 18 днів – 10% від початкової міцності нитки. Фрагментація нитки настає на 22-24 добу. Повна резорбція матеріалу відбувається на 40 добу.

Спектр використання десмосіну доволі широкий. Слід відзначити, що при використанні цієї хірургічної нитки в нейрохірургічній практиці, отримані колосальні результати, а саме стрімкі процеси відновлення нервової тканини в ділянках маніпуляцій із мінімальними процесами тканинної відповіді на імплантацію нитки. На велику увагу заслуговує десмосін, модифікований іонами срібла, який чудово себе зарекомендував у щелепно-лицевій хірургії, пластичній хірургії при накладанні косметичних швів.

1.3. Роль аргініну в метаболізмі патологічних процесів

Одним із напрямків у розробці метаболітотропних ХШМ є створення ниток, що володіють біорегуляторною дією. Так, були запропоновані хірургічні

нитки, що розсмоктуються, модифіковані L-аргініном – субстратом NO-синтаз. Уведення L-аргініну до складу колагенвмісного ХШМ дозволяє потенціювати його антигіпоксичні і репаратні властивості, а також активувати залежні від оксиду азоту (NO) сигнальні шляхи в клітках захитих структур (наприклад, ендотеліальна NO-синтаза – протеїнказа G і ін.). L-аргінін – умовно незамінна амінокислота, яка є клітинним регулятором багатьох життєво важливих функцій організму та бере участь у регуляції тонуусу гладком'язового компонента стінок кровоносних судин, бронхів і кишечника. Він є не лише будівельним блоком для білків, а й важливим субстратом для синтезу оксиду азоту (NO), креатину, поліамінів, гомоаргініну та агматину у ссавців (включаючи людей) [190]. NO є основним судинорозширювальним засобом, нейромедіатором, регулятором метаболічних процесів; він забезпечує посилення припливу крові до тканин, сприяє знищенню бактерій, грибків, паразитів і вірусів (зокрема, коронавірусів, таких як SARS-CoV і SARS-CoV-2 – вірусу, що викликає COVID-19) [191]. Аргінін бере активну участь у численних метаболічних процесах, які відіграють важливу роль у широкому діапазоні фізіологічних і патофізіологічних станів. Проведені дослідження показують, що L-аргінін модулює імунну функцію, секрецію гормонів (зокрема, гормону росту), ендотеліальну функцію, а також є прекурсором для синтезу проліну. L-аргінін може зменшувати прояви ожиріння, знижувати артеріальний тиск, пригнічувати окислювальні процеси і нормалізувати дисфункцію ендотелію, сприяти досягненню ремісії при цукровому діабеті 2 типу. L-аргінін також використовується клітинами імунної системи, може знижувати рівень інфекції, особливо при порушенні імунної функції. L-аргінін уповільнює старіння, пригнічує агрегацію тромбоцитів, регулює численні метаболічні шляхи, пов'язані з обміном жирних кислот, глюкози, амінокислот і білків. Крім того, L-аргінін відіграє значну роль у процесах загоєння ран. Існує два шляхи загоєння ран за участю аргініну. Перший – аргіназний шлях, який виробляє поліаміни, а також орнітин і пролін. Поліаміни необхідні для проліферації клітин, а орнітин і пролін – для синтезу колагену. Відкладення колагену може частково посилюватися завдяки імунній

функції, опосередкованій Т-клітинами, оскільки вони залучають і активують фібробласти, які відіграють ключову роль у відновленні ран. Другий шлях – шлях індукцбельної синтази оксиду азоту або iNOS, який є попередником оксиду азоту. NO відіграє ключову роль у загоєнні ран, оскільки він регулює проліферацію клітин, утворення колагену і зменшення рани [192].

L-аргінін має значний вплив на процеси відновлення організму після оперативного втручання, зокрема:

1. Прискорює секрецію інсуліну – гормону, який забезпечує переміщення глюкози з крові до клітини, і таким чином дозволяє організму перетворювати глюкозу в енергію. Підвищення рівня інсуліну завдяки L-аргініну може підвищити здатність організму до загоєння хірургічних ран.
2. Стимулює регенерацію білків, які необхідні для побудови та відновлення м'язів, шкіри та інших тканин організму. Це особливо стосується посиленого утворення колагену, необхідного для зв'язування тканин між собою. Білок також допомагає боротися з інфекціями, підтримуючи баланс рідини в організмі та допомагає переносити кисень по всьому тілу.
3. Підвищує рівень оксиду азоту, який збільшує кровотік і доставку кисню до рани, що загоюється. Оксид азоту також відіграє важливу роль в антимікробній активності і, таким чином, знижує ризик післяопераційних інфекцій.
4. L-аргінін – ефективна поживна речовина для зменшення надмірного запалення. Здоровий рівень запальної активності сприяє надходженню свіжих лейкоцитів у ділянку рани для видалення відмерлих тканин та продуктів життєдіяльності клітин.
5. L-аргінін стимулює вивільнення гормону росту, а також інсуліноподібного фактору росту 1, також відомого як IGF-1, обидва з яких можуть покращити загоєння ран.

Велике значення мають антиоксидантні властивості L-аргініну (гальмування ним утворення вільних радикалів кисню та їх видалення). Ці радикали (особливо супероксид-аніон) володіють здатністю пригнічувати

репресію і активність ендотеліальної NO-синтази, зв'язувати й інактивувати NO. Їхня кількість при рановому процесі істотно підвищена [193]. Як попередник синтезу білків, сечовини, креатиніну, поліамінів, проліну, глутамата, аргінін відіграє важливу роль у обміні речовин (креатинін бере участь в енергетичному метаболізмі в м'язових і нервових клітинах, поліаміни – в проліферації і дифенціації клітин, пролін – у синтезі колагену й утворенні позаклітинного матриксу).

При використанні хірургічних ниток, модифікованих L-аргініном, прискорюється перехід як на макрофагально-моноцитарну, так і на фібробластичну стадії ранового запалення. Проліферація фібробластів спостерігається раніше, порівняно з кетгуттом із баранячої та свинячої сировини. Це свідчить про підвищення фібробластичної активності фібробластів і фібрилогенезу [194]. При використанні хірургічних ниток, модифікованих L-аргініном, проліферація фібробластів чітко обмежена у часі (7-14 доба) та відповідає періоду, необхідному для загоєння операційної рани, що запобігає можливому надлишковому рубцюванню. Кетгутт, модифікований L-аргініном, не викликає значних і тривалих змін мікроциркуляції, а стимулює активність судиноутворення в молодій сполучній тканині. Це покращує оксигенацію рубця і сприяє прискоренню дозрівання сполучної тканини. Визначено, що використання кетгутту, модифікованого L-аргініном, викликає менше розладів мікроциркуляції та набрякових явищ.

Узагальнення: аналізуючи літературні джерела, можна з упевненістю сказати, що у вирі сучасних технологій із виготовлення хірургічних шовних матеріалів, можливість вибору потрібної хірургічної нитки при різних операціях, а особливо на товстій кишці, зросла в десятки разів, порівняно з арсеналом шовного матеріалу кінця минулого століття. Процес вдосконалення імплантів, ниток та покривних матеріалів і надалі продовжує розвиватися, створюючи достойну конкуренцію звичним шовним матеріалам, результати використання яких задовольняють практичних хірургів протягом багатьох

років. Недостатність інформації про результати досліджень, присвячених використанню нових сучасних шовних матеріалів, морфологічним змінам у тканинах при їх імплантації, доволі часто спонукає хірургів до вибору нитки не на користь новітніх розробок. Саме тому нашим завданням стало порівняння відомих у колах хірургів-практиків ниток, таких як вікрил, із новою, сучасною вітчизняною ниткою – десмосіном, модифікованим L-аргініном. На нашу думку, саме таке порівняння надасть відповідь на питання, чи дійсно нові шовні матеріали кращі за традиційні, перевірені часом старі.

Висновки до розділу 1.

1. На підставі аналізу даних наукової літератури встановлено, що захворювання кишечника широко розповсюджені серед населення України та світу, а їх хірургічне лікування є важливою медико-соціальною проблемою.

2. Аналіз даних наукової літератури свідчать, що використання різних видів хірургічних ниток у практичній медицині є дискутабельним і залежить від їхніх фізико-хімічних властивостей.

3. Визначено, що у світовій практиці проходить активна дискусія щодо впливу біологічно-активних речовин на перебіг репаративних і компенсаторно-приспосувальних процесів після хірургічних втручань, як на кишечнику, так і на інших органах людини.

4. У результаті проведеного літературного пошуку встановлено, що у наукових першоджерелах відсутні дані, щодо динаміки і механізмів структурно-функціональних змін у перивульнарній ділянці сліпої кишки кролів при зашиванні різними хірургічними нитками, зокрема, і модифікованими біологічно-активними речовинами.

РОЗДІЛ 2

МАТЕРІАЛ І МЕТОДИ ДОСЛІДЖЕНЬ

2.1 Загальна характеристика матеріалу експериментального дослідження

Дослідження проводилися на базі кафедри анатомії з клінічною анатомією та оперативною хірургією, спільно з віварієм Полтавського державного медичного університету.

До експерименту було залучено 65 статевозрілих безпородних свійських кролів (різної статі) віком 8-10 місяців та масою ($2,62 \pm 0,21$) кг. Тварини утримувались у віварії Полтавського державного медичного університету згідно із санітарно-гігієнічними нормами і правилами.

Дослідження проводилось із дотриманням принципів біоетики у відповідності з положеннями Європейської конвенції щодо захисту хребетних тварин, яких використовують в експериментальних та інших наукових цілях (Страсбург, 1986 р.), Директиви Ради Європи 2010/63/EU, Закону України № 3447-IV «Про захист тварин від жорстокого поводження». Рішенням комісії з питань біомедичної етики Полтавського державного медичного університету (протокол № 220 від 25.10.2023 року) порушень у поводженні з лабораторними тваринами не виявлено.

Оперативні втручання виконувалися в умовах операційної на тваринах кафедри анатомії з клінічною анатомією та оперативною хірургією Полтавського державного медичного університету.

Тварини були розподілені на три групи: контрольну та дві експериментальні (перша з них – із використанням хірургічної нитки вікріл та друга – з використанням вітчизняної хірургічної нитки десмосін модифікований L-аргініном).

Тваринам проводилася колотомія з подальшим ушиванням товстого кишечника вищезазначеними розсмоктувальними синтетичними шовними

матеріалами. Розподіл тварин щодо застосування різних шовних матеріалів представлений у таблиці.

У першій групі проводились усі етапи оперативного доступу до товстого кишечника, та забір інтактних тканин стінки сліпої кишки. Це була контрольна група.

У другій групі тваринам після оперативного доступу проводилася колотомія, яка виконувалася скальпелем через усі шари стінки сліпої кишки 4 см завдовжки; краї рани зашивали синтетичною поліфіламентною розсмоктувальною ниткою вікріл.

У третій групі тваринам, після оперативного доступу, виконувалась колотомія, що була проведена скальпелем через усі шари стінки сліпої кишки 4 см завдовжки; краї рани зашивали синтетичною монофіламентною розсмоктувальною ниткою десмосін модифікований L-аргініном (ДМА) (табл. 2. 1).

Таблиця 2. 1

Розподіл експериментальних тварин залежно
від використаного шовного матеріалу

№ групи	Вид хірургічного шовного матеріалу	Кількість тварин
I	Без використання експериментального шовного матеріалу (контрольна)	5
II	Із використанням синтетичної хірургічної поліфіламентної розсмоктувальної нитки вікріл	30
III	Із використанням синтетичної хірургічної монофіламентної розсмоктувальної нитки десмосін модифікований L-аргініном	30

Для оперативних втручань застосовувалась нитка з атравматичною голкою, метричного розміру – 3 згідно з ЕР (умовний номер згідно з USP – з/о для біологічних РШМ).

Після проведення оперативного втручання ми проводили вивчення стану рани й утвореного рубця на 3, 7, 14, 21, 30 та 60 добу. Евтаназію тварин не проводили, під час повторної операції у визначені строки брали тканини товстого кишечника із ділянки накладання швів і сформованого рубця. Розподіл лабораторних тварин, розподілених за термінами експериментального дослідження, наведено у таблиці 2. 2.

Таблиця 2. 2

Експериментальні групи тварин розподілених за термінами дослідження

Термін спостереження	Групи дослідження		
	Контрольна група	I-ша експериментальна група	II-га експериментальна група
3 доба	5	5	5
7 доба		5	5
14 доба		5	5
21 доба		5	5
30 доба		5	5
60 доба		5	5
Всього	5	30	30

Перед проведенням експерименту проводили підготовку тварин. За одну добу тварину не годували, витримували «голодний період», за 3-4 години кролям не давали пити. Перед хірургічним втручанням тваринам проводили седацію шляхом в/м ін'єкції літичної суміші (0,2 мл 1% Sol. Dimedroli, 0,1 мл 0,1% Sol. Atropinii Sulfatis та 0,1 мл 10% Sol. Nalbufini). Для місцевого знеболювання використовували 5,5-5,7 мл 4% Ubistesini forte. Потім кроля

клали на спеціальний операційний стіл, кінцівки фіксували спеціальними лямками до столу. Волосяний покрив видаляли машинкою до появи чистих покривів. Обробку операційного поля здійснювали за Гросіхом – Філончиковим. Виконувалась верхньо-середньо-нижня серединна лапаротомія.

2.2 Обґрунтування вибору хірургічних ниток для експериментального дослідження та методика модифікація хірургічного шовного матеріалу десмосін L-аргініном

Сучасний шовний матеріал повинен бути біоінертним, під час деградації не викликати загальнотоксичного впливу на організм людини, резистентним до інфекції, не викликати алергічної реакції, надійним, атравматичним, не викликати абсорбуючого ефекту та ефекту склеювання. А головне, повинен стимулювати процес загоєння і не викликати утворення надлишкового рубця.

Крім того, шовний матеріал має володіти оптимальними маніпуляційно-технічними характеристиками. Розсмоктувальні нитки, такі як вікрил, відповідають цим вимогам і найбільше використовуються в хірургічній практиці.

Новітній вітчизняний шовний матеріал десмосін, який виготовляється заводом «Біополімер», м. Полтава, Україна, – хірургічний шовний біоабсорбований живими тканинами матеріал, призначений для хірургічних операцій у клініках, лікарнях, службах швидкої допомоги, польових умовах, що дуже важливо для сьогодення в умовах бойових дій в Україні.

За своїми характеристиками і термінами розсмоктування вікрил і десмосін дуже схожі, не зважаючи на те, що вікрил – поліфіламентная нитка, а десмосін – монофіламентна. Запропонована нами нова вітчизняна нитка десмосін модифікований L-аргініном є новим етапом удосконалення хірургічного шовного матеріалу.

Так, L-аргінін, імплантований на десмосін, стимулює процес регенерації тканин, збільшує кровотік і доставку кисню до рани, що загоюється, а також

відіграє важливу роль в антимікробній активності і, таким чином, знижує ризик післяопераційних інфекцій і запобігає можливому надлишковому рубцюванню.

На нашу думку, така модифікована нитка може стати пріоритетною для вітчизняної хірургії. Вона не тільки за своїми характеристиками не поступається вікрилу, але і з економічної точки зору вигідніша, оскільки набагато дешевша та доступніша за нього.

Модифікацію вітчизняної хірургічної монофіламентної нитки десмосін проводили за розробленою новою методикою. L-аргінін іммобілізували на хірургічних нитках у заводських умовах згідно із запропонованим нами способом іммобілізації L-аргінину, який дозволяє одержати концентрацію $0,035 \pm 0,002$ г/м нитки.

В основу методу покладено завдання створення такого способу одержання активного шовного матеріалу, в якому застосуванням електролізної імпрегнації нарізаних по 20 см ниток, що використовуються для виготовлення шовного модифікованого матеріалу, до формування нитки у розчині біологічно активної речовини, забезпечується стійкий хімічний зв'язок шовного матеріалу з L-аргініном.

Це завдання вирішується тим, що в спосіб одержання біологічно активного шовного матеріалу, включаючи електролізну імпрегнацію нарізаних хірургічних ниток десмосін, що використовуються для виготовлення шовного матеріалу, до формування нитки у розчині біологічно активної речовини, згідно з нашим способом вводиться використання розчину, в якості якого застосовують суміш такого складу в мас. %:

L-аргінін 1-2;

вода бідистильована – решта.

У цих умовах матеріал набуває додаткового електричного заряду, що збільшує зв'язування протилежного заряду іонів препарату. Час експозиції – 20 хв, електродна щільність струму 6-8 мА/см².

Далі виконується формування ниток, сушіння (при температурі (18-22)°C протягом 24 годин), шліфування і полірування. Після калібрування сухий хірургічний шовний матеріал (десмосін) упаковують в індивідуальну тару (пакети з полімерного матеріалу) із заливкою 2 мл консерванту такого складу (у мас. %):

L-аргінін – 1-2;

вода бідистильована – 3-5;

гліцерин дистильований – 5-7;

етиловий спирт 96% – решта.

Стерилізація проводиться гама-променями в дозі 20-25 кГр.

2.3 Методика моделювання експериментального дослідження

В умовах операційної кафедри анатомії з клінічною анатомією та оперативною хірургією проводили операцію, що базувалась на запатентованому нами методі хірургічного втручання на товстому кишечнику.

Розтинали тканини сліпої кишки між чіпцевою та вільною м'язовими стрічками товстого кишечника паралельно до них та перпендикулярно до гаустрів, 3-4 см завдовжки (рис. 2. 1).

Після розтину, тканини сліпої кишки зашивали дворядним швом із використанням різного шовного хірургічного матеріалу. Для першого ряду швів застосовували безперервний ввертаючий шов за Шміденом.

Для другого, чистого, ряду швів, використовувався серо-серозний вузловий шов Ламбера. Ця методика надавала рані герметичності, а також при повторному заборі тканин кишки для дослідження у визначені терміни дозволяла отримати якісний гістологічний матеріал з імплантованою досліджувальною хірургічною ниткою.

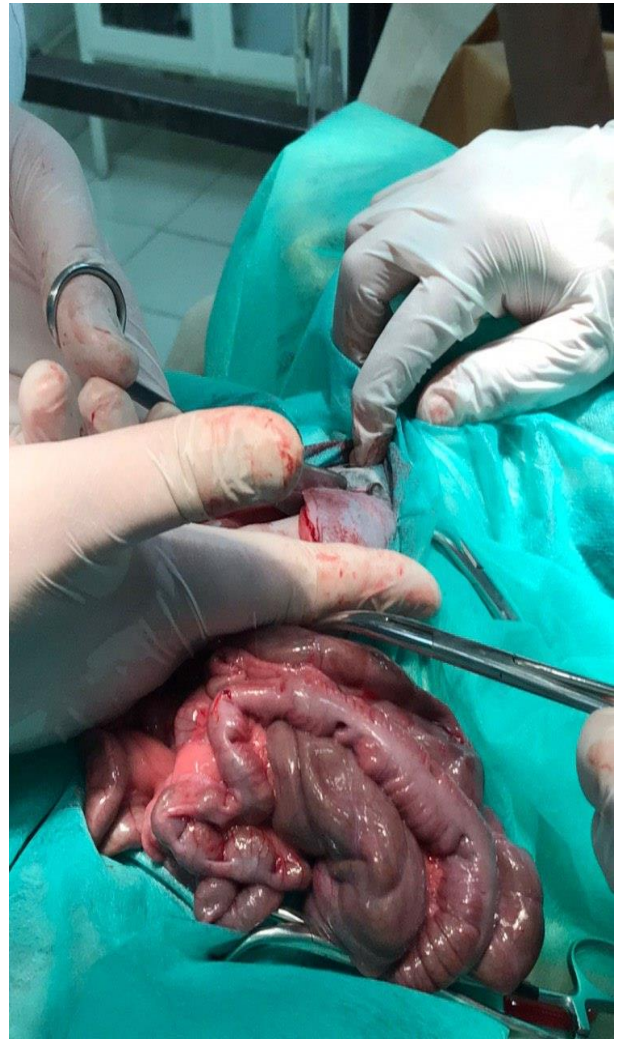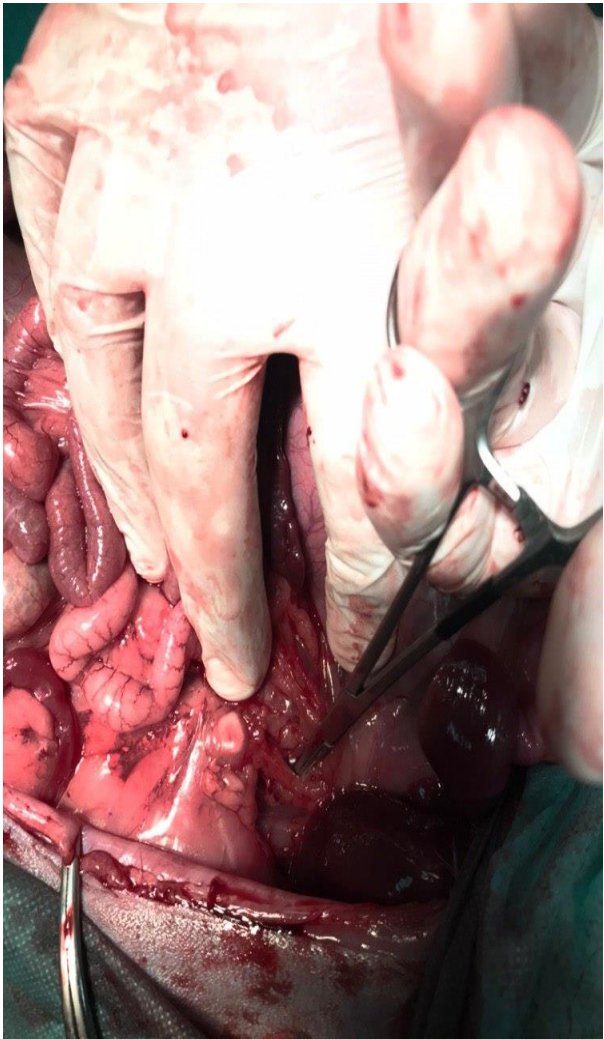


Рисунок 2. 1 – Основні етапи хірургічного втручання на товстому кишечнику для отримання біоптатів сліпої кишки

2.4 Методи дослідження

2.4.1 Анатомічний метод дослідження

Наступним етапом дослідження було встановлення джерел кровопостачання сліпої кишки. Оцінюючи межі товстої кишки, разом із брижею кишки був виділений передній корінь брижі кишки. Пальпаторно визначали пульсацію та межі черевного відділу аорти, розташованого в заочеревинному просторі.

Тупим доступом виділений кут відходження передньої брижової артерії від черевного відділу аорти, проведені його заміри за допомогою штангельциркуля. На 2 см нижче та контрлатерально візуалізовано задній корінь брижі, судини якої кровопостачають пряму кишку та суміжні з нею відділи дванадцятипалої.

Брижові судини утворювали аркади I, II, III та IV порядку, відповідно від кореня брижі в напрямку до стінок кишечника. При детальнішому огляді визначено, що коротка та довга брижі утворюють між собою анастомози.

2.4.2 Ангіографічний метод дослідження

Малоінвазивне оперативне втручання проводилось в умовах операційної Полтавського кардіоваскулярного диспансеру з метою дослідження анатомічної будови судин черевної порожнини кроля. Дослідження виконувалося на сучасному цифровому ангіографі «Siemens arcadis».

Перед операцією тварині проводили седацію шляхом в/м ін'єкції літичної суміші (0,2 мл 1% Sol. Dimedroli, 0,1 мл 0,1% Sol. Atropinii Sulfatis та 0,1 мл 10% Sol. Nalbufini). Виконувалася пункція правої загальної стегнової артерії за Сельдінгером.

Черезшкірна катетеризація стегнової артерії по Сельдінгеру проводилася за допомогою спеціального набору інструментів, що складався з пункційної голки, дилататора, інтрадьюсера, металевого провідника з м'яким кінцем і катетера, розміром 4 F (за French).

Піддослідну тварину укладали на спину і приводили праву задню лапу в стан максимальної пронації. Попередньо поголену праву пахвинну ділянку змащували йодом, а потім протирали спиртом та ізолювали одноразовими стерильними простирадлами, щоб приготувати стерильну ділянку для провідника і катетера. Враховуючи топографічну анатомію стегнової артерії тварини, знаходили пахвинну зв'язку і розділяли її на три частини.

Проекція проходження стегнової артерії частіше розташовується на межі середньої та медіальної третини пахвинної зв'язки. Лівою рукою пальпували на внутрішній поверхні задньої правої лапи на 2 см нижче пахвинної зв'язки стегнову артерію і фіксували між вказівним і середнім пальцем. Після виконання місцевої анестезії шкіри та підшкірної клітковини 2% розчином новокаїну, проводили пункцію стегнової артерії.

Пункційна голка вводилась у напрямку пульсації, під кутом, який не перевищував 45 градусів, що знижувало подальшу ймовірність надмірного перегину катетера. Нахиливши зовнішній кінець голки до шкіри, проколювали стінку судини. Голку нахилили ще ближче до стегна, витягували з неї мандрен і встановлювали металевий провідник, кінчик якого просували в просвіт артерії на 4-5 см в центральному напрямку.

Через шкіру вказівним пальцем лівої руки фіксували провідник у просвіті артерії, а голку діставали назовні. На зовнішній кінець провідника надягали дилітатор, діаметр якого відповідав діаметру катетера. Дилітатор вводили, просуваючи по провіднику на 2-3 см, у просвіт стегнової артерії. Після видалення дилітатора на провідник надягали інтрад'юсер, який вводили по провіднику в стегнову артерію.

На наступному етапі катетеризації на зовнішній кінець провідника надягали катетер і просували його дистально, вводили в інтродюсер і далі в стегнову артерію. Із стегнової артерії катетер проводили по судинному руслу під контролем рентгенографії до черевного відділу аорти.

Піддослідна тварина була посаджена у фізіологічній позі, а знімки проводились в передньозадній та бічній проекціях. Контрастування виконувалось шляхом введення через катетер йодовмісної контрастної речовини «Томогексал» 350мг/мл невеликими порціями – 5мл.

При виявленні черевної артерії, що відходила від черевного відділу аорти, катетер був підведений до її устя, що дало змогу контрастувати артерії шлунка та печінки. На 2 см нижче та контрлатерально від черевної артерії

візуалізовано передню брижову артерію, судини якої кровопостачають тонку та часткову товсту кишку.

Із латерального боку черевного відділу аорти, на 1,4 см нижче від попередньої артерії, визначалась задня брижова артерія, гілки якої кровопостачали частину ободової та пряму кишки. Брижові судини утворювали аркади I, II, III та IV порядку в напрямку від кореня брижі до стінок кишечника відповідно. Також контрастовані ниркові та стегнові артерії з їхніми гілками.

Проведена серія поліпроекційних ангиограм, які були автоматично оброблені та збережені на цифровому ангиографі «Siemens arcadis». Після закінчення дослідження та отримання бажаних результатів, інтродьюсер та катетер були вилучені із стегнової артерії, а на місце пункції накладена туга компресійна пов'язка. Перегляд та редагування отриманих відеофайлів та знімків проводились за допомогою програми Radiant Dicon Viewer.

2.4.3 Гістологічні методи дослідження

Матеріал для мікроскопічного дослідження брали відразу після оперативного втручання. Матеріал кишечника промивали фізіологічним розчином із подальшою фіксацією матеріалу в 10% розчині формаліну протягом 24-48 годин у щільно закритому посуді. Застосований фіксуючий розчин запобігає процесу аутолізу та стабілізує клітини та тканини для їх подальшого забарвлення.

Біоптати товстого кишечника ущільнювали в парафін за загальноприйнятою методикою та виготовляли зрізи на санному мікротомі MC-2 товщиною (3-5) мкм, які забарвлювали гематоксиліном і еозином, гематоксиліном Маєйра та проводили імпрегнацію сріблом за Грімеліусом [195, 196]. Гістологічні препарати вивчали за допомогою світлового мікроскопа з цифровою мікрофотонасадкою фірми Olympus C 3040-ADU з

адаптованими для досліджень програмами (Olympus DP – Soft, ліцензія № VJ285302, VT310403, 1AV4U13B26802) та Biorex 3 (серійний номер 5604).

Загальну морфологію сліпої кишки визначали на епоксидних шліфах. Метод пластинації біологічних об'єктів і виготовлення епоксидних шліфів для мікроскопічного дослідження дає можливість вивчати біологічні структури з великою оглядовою поверхнею майже як на тотальному препараті. Спосіб полягає в тому, що біоптат вміщується у компаунд епоксидної смоли (Епон 812); за допомогою відомих технічних прийомів із них виготовляються шліфи з виключенням постфіксації, яка передбачає дегідратацію тканин із наступним ущільненням в епоксидну смолу та полімеризацією [197].

Паралельно біоптати ущільнювали в епоксидну смолу. Для цього матеріал за допомогою гострого леза розрізали на невеликі сегменти, які фіксували у 2,5% розчині глютарового альдегіду впродовж 4 діб при температурі 4°С. Після відмивки в чотирьох порціях 0,1 М фосфатного буфера протягом 2 годин, шматочки занурювали в розчин чотириокису осмію на 0,1 М фосфатному буфері з рН 7,4: 6,71% NaH_2PO_4 – 6,3 мл, 2,52% NaOH – 3,8 мл, 5,4% глюкоза – 2,5 мл, 2% розчин осмієвої кислоти – 12,3 мл, 1% CaCl_2 – 0,05 мл (з розрахунку на 25 зразків) на 2 години при температурі + 4° С [198, 199].

Після постфіксації шматочки тканини відмивали від фіксатора в 0,1 М фосфатному буфері з рН 7,3 упродовж 1 години (4 порції по 15 хвилин у кожній).

Після фіксації фрагменти товстого кишечника відмивали від фіксатора у 0,1 М фосфатному буфері з наступним зневодненням в етилових спиртах зростаючої міцності (50 , 60 , 70 , 80 , 90 і 96) по 30 хвилин із триразовою зміною в кожній із порцій.

Ущільнення продовжували в сумішах спирт-ацетон (3:1, 1:1, 1:3) і тричі в чистому ацетоні по 15 хвилин. Далі ущільнювали матеріал шляхом занурення в суміші ацетону з епоксидними смолами у співвідношенні 3:1; 1:1, 1:3 по 30 хвилин. Потім 1 годину матеріал просочували в чистій смолі при температурі 35 С в термостаті. Потім шматочки матеріалу поміщали в желатинові капсули і

заливали смолою з наступною полімеризацією впродовж 3-х діб при температурах 35 С, 45 С, 60 С відповідно [200].

2.4.4 Метод напівтонких серійних зрізів

Напівтонкі зрізи товщиною 1-2 мкм одержували на ультрамікротомі Сумського ВО «Selmi» УМТП-7 (серійний номер 8–31.4, ТУ 25–7401 0063-91).

За допомогою стереоскопічного мікроскопу здійснювали оцінку якості отриманих зрізів. Якісні зрізи товщиною (1-2) мкм знімали зі спинки сухого леза за допомогою тонкого пінцету, а потім переносили на краплі 10% розчину ацетону на дистильованій воді, нанесені на предметні скельця, що забезпечувало краще розправлення і фіксацію зрізів до поверхні скла. Для закріплення послідовності розподілу серійних напівтонких зрізів використовували принцип трафаретної розкладки по 18 штук з одного кінця предметного скла. Втрата зрізів при такій методиці становить не більше (3-4)%.

Перед забарвленням предметні скельця зі зрізами витримували впродовж доби в термостаті при температурі (45–50) С з метою якісного прикріплення зрізів до поверхні предметного скла.

Барвники використовували свіжоприготовлені і двічі відфільтровані: 1% розчин метиленового синього за Lynn J.A. або поліхромний барвник [201] у модифікації [202].

Поліхромний барвник складається з двох сумішей:

- розчин А: метиленовий синій – 130 мг, азур II – 20 мг, глицерин – 10 мг, метанол – 10 мг, 0,15 М фосфатний буфер рН 6,9 – 30 мл, дистильована вода – 50 мл;

- розчин Б: базовий розчин – 100 мг основного фуксину, розчиненого в 10 мл 500 етанолу, потім до 3 мл базового розчину додають 57 мл дистильованої води. Розчини А і Б фільтрувати не потрібно. Їх можна зберігати у щільно закритому посуді до 4-х місяців.

Забарвлення в розчині А проводили протягом (1-3) хвилин при температурі 65 С, надалі промивали у дистильованій воді. У розчині Б забарвлення проводили при кімнатній температурі протягом 20-30 секунд. Промивали та заключали зрізи під покривні скельця в полістирол і після полімеризації вивчали в світловому мікроскопі [203-205].

2.4.5 Електронномікроскопічний метод

Забір матеріалу для електронномікроскопічного дослідження проводили згідно загальноприйнятих правил. Матеріал, за допомогою гострого леза, розрізали на невеликі сегменти в 1 см, які фіксували у 2,5% розчині глютаральдегіду з активною реакцією середовища рН 7,3-7,4, приготовленому на фосфатному буфері Міллоніга.

Фіксований матеріал через 50-60 хвилин переносили у буферний розчин і промивали протягом (20-30) хвилин. Постфіксацію здійснювали 1% розчином чотириокису осмію на буфері Міллоніга протягом 60 хвилин, після чого проводили його дегідратацію в спиртах і ацетоні та заливали в суміш епоксидних смол.

Ультратонкі зрізи, виготовлені на ультрамікроскопі LKB-3, забарвлювали 1% водним розчином уранілацетату, контрастували цитратом свинцю згідно з методом Рейнольдса та вивчали в електронному мікроскопі ПЕМ-125 К (серійний номер 38-76, ТУ 25-07-871-70) при прискорюючій напрузі 50-75 КВт.

2.4.6 Реконструкційний метод

Розміри, візуалізація форми і взаємного розташування структурних компонентів товстого кишечника на мікроскопічному рівні є можливим за рахунок використання реконструктивних методів на основі зрізів (гістологічних, напівтонких і ультратонких) [205].

Для збереження розмірів і топологічних особливостей об'єкта, що реконструюється, товщина серійних зрізів повинна бути в 20-30 рази меншою від його розмірів.

Товщина напівтонких зрізів повинна бути (1-2) мкм. При виготовленні ультратонких зрізів прагнули отримати зрізи не більші ніж 500 нм.

У подальшому проводили порядкове мікрофотографування окремих зрізів за допомогою цифрового мікроскопа фірми Olympus C 3040-ADU з адаптованими для даних досліджень програмами (Olympus DP – Soft, ліцензія № VJ285302, VT310403, 1AV4U13B26802).

Мікрофотокарти з отриманих мікрофотографій виготовляли з використанням програми Photoshop 7.0 і PhotoshopCS. Для цього на створений базовий шар переносили окремі фотографії, суміщали спочатку ручним методом, а надалі покроковим. Межі окремих фрагментів робили напівпрозорими для отримання плавного переходу меж окремих знімків, після фотодруку на форматі А3 їх детально вивчали.

Виготовлення фотокарт дозволяє збільшити площу досліджуваного зрізу органа чи тканини на збільшенні, яке є межуючим між світловим і електронномікроскопічним, за рахунок товщини зрізу (близько 1 мкм \approx 1000 μ m) і розмірів реконструкції в середньому (50x100) см.

Уявлення про об'єкт дослідження дають фотореконструкції і мають значення при визначенні меж окремих структурних компонентів кишкової стінки, судин гемомікроциркуляторного русла для визначення їхніх структурних особливостей та окреслення ділянок для подальшого детального вивчення.

Для морфометричних досліджень на світлооптичному рівні тканинного і клітинного складу кишкової стінки використовували окремі вибірки серійних напівтонких зрізів. Для цього, з ущільнених шматочків, методом випадкових чисел, вибирали по десять блоків, з яких виготовляли серії напівтонких зрізів, які монтували за трафаретною методикою на предметні скельця для

закріплення послідовності розподілу серійних напівтонких зрізів. Також окремі підрахунки проводили на парафінових зрізах та епоксидних шліфах.

У піддослідних тварин контрольної та експериментальних груп на кожен термін спостереження було отримано близько 200 зрізів завтовшки (1-2) мкм, які були забарвлені в стандартизованих умовах і при однаковій експозиції.

2.4.7 Морфометричний метод дослідження

Для визначення основних морфометричних показників біоптати сліпої кишки вилучались і ущільнювались у парафін та в епоксидну смолу за загальноприйнятими методиками. Із парафінових блоків виготовлялись тонкі зрізи завтовшки 4-5 мкм, які потім забарвлювали гематоксиліном і еозином, за ван Гізоном із дофарбуванням за Хартом. З епоксидних блоків виготовляли напівтонкі зрізи завтовшки 1-2 мкм і забарвлювали метиленовим синім та толуїдиновим синім. Далі гістологічні зрізи вивчались за допомогою світлового мікроскопу з цифровою мікрофотонасадкою фірми Olympus C 3040-ADU з адаптованими для даних досліджень програмами (Olympus DP – Soft, ліцензія № VJ285302, VT310403, 1AV4U13B26802) та Biorex 3 (серійний номер 5604).

Морфометричні дослідження здійснювали, використовуючи систему візуального аналізу гістологічних препаратів. Зображення гістологічних препаратів на монітор комп'ютера виводили з мікроскопу за допомогою відеокамери Vision CCD Camera. Морфометричні дослідження проведені за допомогою програм ВідеоТест-5.0, КАРА Image Base Microsoft Excel на персональному комп'ютері.

Морфометрично встановлювались середні розміри стінки кишки, а саме: середня загальна товщина кишкової стінки; середня товщина слизової оболонки; середня товщина підслизової основи; середня товщина м'язової оболонки; середня товщина серозної оболонки.

Морфометрично встановлювались середній загальний діаметр, діаметр просвіту і товщина стінок елементів ГМЦР слизової оболонки і підслизової основи кишкової стінки в ділянці ранового дефекту, та середній діаметр просвітів елементів ГМЦР слизової оболонки і підслизової основи кишки.

Вимірювали середню глибину крипт, середню апікальну ширину крипт, середню базальну ширину крипт, середній діаметр крипт, а також морфометричні зміни залоз Ліберкюна.

2.4.8 Статистичний метод дослідження

Результати статистично опрацьовувались за допомогою програм Statistica 10, BiostatPro 6, а також Microsoft Excel 2016. Перевірку вірогідності розрахунків та показників у вибірках здійснювали за допомогою критерію Шапіро-Уїлка. Для оцінки кількісних даних ми визначали середнє арифметичне варіаційного ряду (M) та його стандартну помилку (m). Для порівняння кількісних величин у парних рядах використовували t -критерій Стьюдента. Різницю вважали вірогідною при значеннях $p < 0,05$ [206].

Статистичний аналіз результатів дослідження проводили на комп'ютері за допомогою пакета прикладних програм для статистичного опрацювання даних медико-біологічних та епідеміологічних досліджень «InStat». Програма дозволяє одержати результати досліджень у вигляді наступних прогнозованих значень:

M – середнє значення;

σ – стандартне відхилення;

m – стандартна похибка середнього значення.

Критерій Ст'юдента обчислювався за таблицями. Результати обчислень були представлені у графічній формі у вигляді гістограм за допомогою програм Microsoft Office Excel, із вказанням достовірних інтервалів при рівні достовірності 95 % ($P=0,95$).

2.5 Методика визначення межі перивульнарної ділянки на гістологічних препаратах після імплантації шовного матеріалу та визначення клітинних структур, які забезпечують репаративні процеси

Для визначення динаміки репаративних процесів у стінці сліпої кишки особлива увага приділялась вивченню морфологічних і морфометричних змін клітинних елементів пухкої волокнистої сполучної тканини, які забезпечували процес структурної реорганізації репаративних процесів, заживлення ранового дефекту та утворення сполучнотканинного рубця.

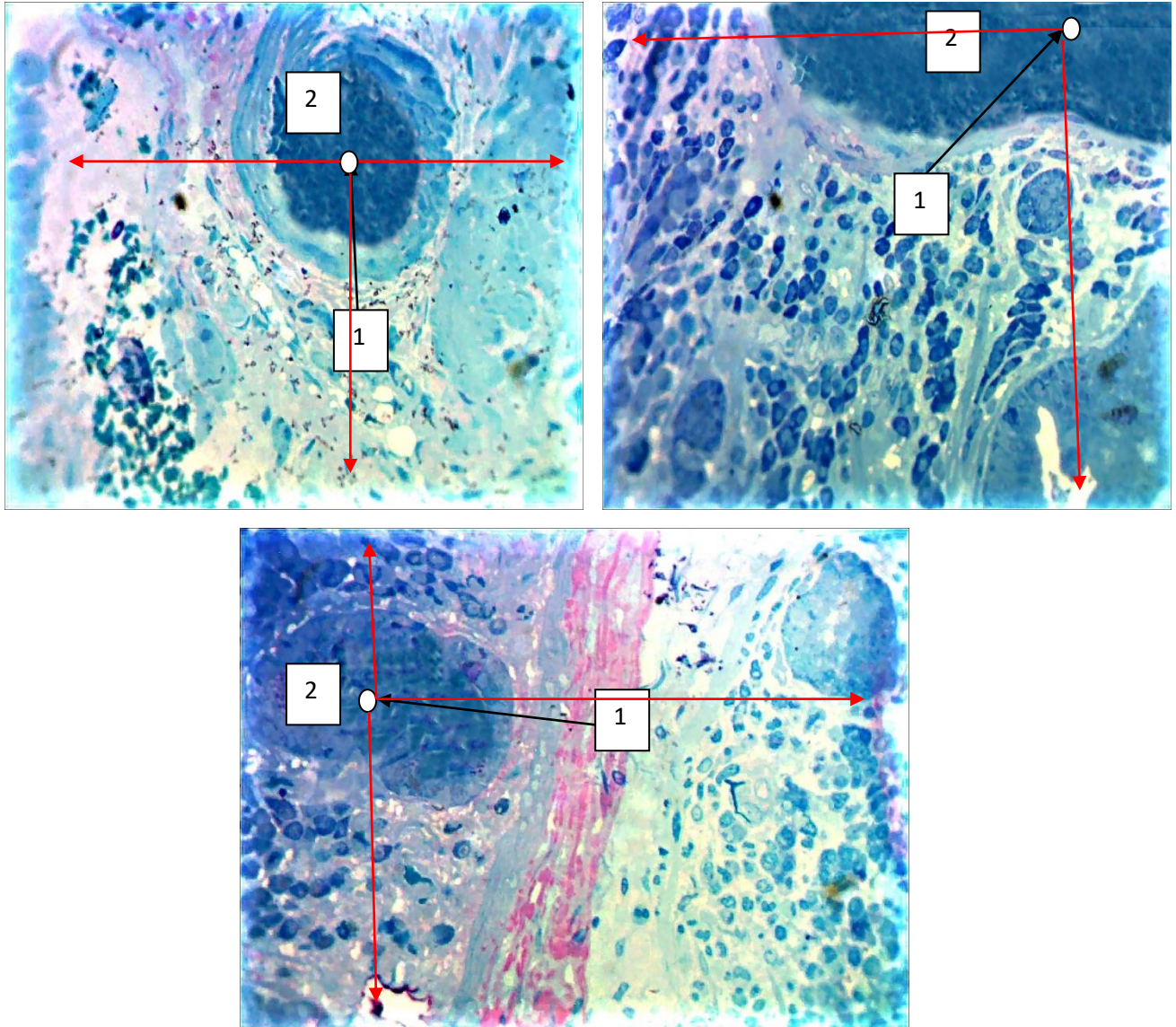
Проте, ці клітинні структури присутні у сполучній тканині стінки сліпої кишки і без проведення хірургічного втручання. Тому нами запропонований метод визначення меж перивульнарної ділянки у яких підраховувались клітини, що безпосередньо беруть участь у реалізації запального процесу та загоєння ранового дефекту. До основних клітинних елементів ми відносили фібробласти, молоді міоцити, макрофаги, лімфоцити та плазмоцити.

На напівтонких гістологічних препаратах (1-2 мкм), виготовлених з епоксидних блоків, які потім використовувались для створення ультратонких зрізів для електронної мікроскопії, знаходили центр імплантованої нитки і на максимальному збільшенні світлового мікроскопу, при масляній імерсії, проводили мікроскопію з наступним морфометричним та статистичним аналізом.

Загальноприйнятою методикою підрахунку клітинних структур на гістологічних препаратах є їх підрахунок у 10 полях зору, що дозволяє у подальшому провести якісний статистичний аналіз. Але враховуючи специфіку нашого експериментального дослідження, ми обирали більший масив підрахунку середніх показників структурних компонентів слизової, підслизової та м'язової оболонки стінки сліпої кишки, у які був імплантований шовний матеріал.

У подальшому від центру імплантованої нитки (центральна точка виміру) за методом стандартних площин був проведений підрахунок клітинних

елементів різних класів. Для цього з кожної серії зрізів методом випадкових чисел було відібрано по 5. Від центральної точки виміру відраховувались по п'ять полів зору зліва, справа, зверху та знизу, й у кожному полі зору (сумарно у 20 полях) підраховувались візуалізовані клітинні елементи (рис. 2. 2).



Умовні позначки: 1 – центральна точка виміру; 2 – імпантований шовний матеріал; стрілками вказані напрями виміру.

Рисунок 2. 2 – Метод підрахунку клітинних елементів різного класу у перивульнарній ділянці для морфометричних і статистичних досліджень після зшивання ранового дефекту різними хірургічними нитками Напівтонкі зрізи. Забарвлення: поліхромний барвник. Збільшення: ок.:10; об.100.

Після підрахунку клітин різних класів і різних диферонів проводили обробку результатів дослідження методом варіаційної статистики за алгоритмом: обчислення середньої арифметичної (M); обчислення середньоквадратичного відхилення (δ); обрахування середньоарифметичної помилки (m). Сама достовірність результатів оцінювалась з використанням критерія Сьюдента. Результати вважались достовірними при $p < 0,05$.

Таким чином, застосований при написанні кваліфікаційної наукової праці комплекс методів дослідження дає можливість вивчити й оцінити структурні та морфофункціональні зміни стінки сліпої кишки та визначити основні етапи процесів ремоделювання структурних компонентів при зашиванні ранового дефекту товстого кишечника різними розсмоктувальними синтетичними шовними матеріалами та удосконаленим шовним матеріалом із порівнянням їхньої ефективності.

Наукові праці до розділу, які додатково відображають результати дисертації:

1. Проніна ОМ, Білаш СМ, Кобеньяк ММ, винахідники; Українська медична стоматологічна академія, патентовласник. Спосіб оперативного втручання на товстому кишечнику для дослідження механізмів розсмоктування шовних ниток. Патент України на корисну модель №140000 UA, МПК А61L 17/00 G01N 33/00 G09B 23/28 (2006.01) Заявка № u2019 05403; Заявл.20.05.2019; Опубл. 10.02.2020. Бюл. №3.

РОЗДІЛ 3

ОСОБЛИВОСТІ КРОВОПОСТАЧАННЯ І СТРУКТУРНА ОРГАНІЗАЦІЯ СЛІПОЇ КИШКИ КРОЛІВ КОНТРОЛЬНОЇ ГРУПИ

Вивчення кровопостачання товстої кишки кролів, відповідно до проведеного літературного пошуку і аналізу, носить досить поверхневий і уривчастий характер. Враховуючи, що особливості репараційних процесів, які відбуваються у ділянці ранового дефекту, безпосередньо залежать від ступеня васкуляризації, то безумовно потребує вивчення топографія магістральних судин сліпої кишки та джерел, від яких вони відходять, а отримані дані слід обов'язково враховувати при проведенні оперативних втручань на кишечнику. Не менш важливим аспектом у процесі загоєння післяопераційної рани слід вважати реакцію елементів гемомікроциркуляторного русла (ГМЦР). Саме за їхньої участі відбуваються усі складні процеси ремоделювання структурних компонентів сліпої кишки, які насамперед спрямовані на усунення ранового дефекту і розсмоктування шовного матеріалу, яким ушивалась кишка.

Безумовно у загоєнні ранового дефекту кишки, зшитой різним шовним матеріалом, беруть участь усі її структурні компоненти, а визначені гістологічні, ультрамікроскопічні і морфометричні особливості їхньої будови у подальшому будуть слугувати у якості контрольних при визначенні реакції при імплантації різного шовного матеріалу для ушивання ранового дефекту сліпої кишки в експерименті.

3.1 Топографоанатомічні особливості магістральних судин і елементів гемомікроциркуляторного русла товстого кишечника кролів контрольної групи

У результаті проведеного дослідження, використовуючи методи анатомічного препарування, рентгенографічний, гістологічний і електронномікроскопічний, було встановлено, що товста кишка у кролів

складається з чотирьох відділів, а саме: сліпої кишки, великої ободової, малої ободової та прямої.

Середня загальна довжина товстого кишечника кролів становила $(194,96 \pm 2,67)$ см, середня довжина сліпої кишки з апендиксом складала $(62,61 \pm 1,04)$ см, середня довжина великої ободової кишки дорівнювала $(26,22 \pm 0,67)$ см, середня довжина малої ободової кишки була $(80,13 \pm 1,84)$ см, а прямої – $(25,92 \pm 0,72)$ см. Таким чином, найбільшим відділом товстої кишки у кролів була мала ободова кишка, яка складала 41,1 % від її загальної довжини. Сліпа, велика ободова і пряма кишка складали відповідно 32,4 %, 13,6 % та 12,9 %. Дані щодо середньої загальної довжини в абсолютних і відсоткових значеннях наведені у таблиці 3. 1.

Таблиця 3. 1 – Середня довжина товстої кишки кролів і її відділів в абсолютних і відсоткових значеннях

№	Відділи товстого кишечника	Середня довжина (см)	ІД (%)
1	Загальна довжина товстого кишечника	$194,96 \pm 2,67$	100
2	Сліпа кишка	$62,61 \pm 1,04$	32,4
3	Велика ободова кишка	$26,22 \pm 0,67$	13,6
4	Мала ободова кишка	$80,13 \pm 1,84$	41,1
5	Пряма кишка	$25,92 \pm 0,72$	12,9

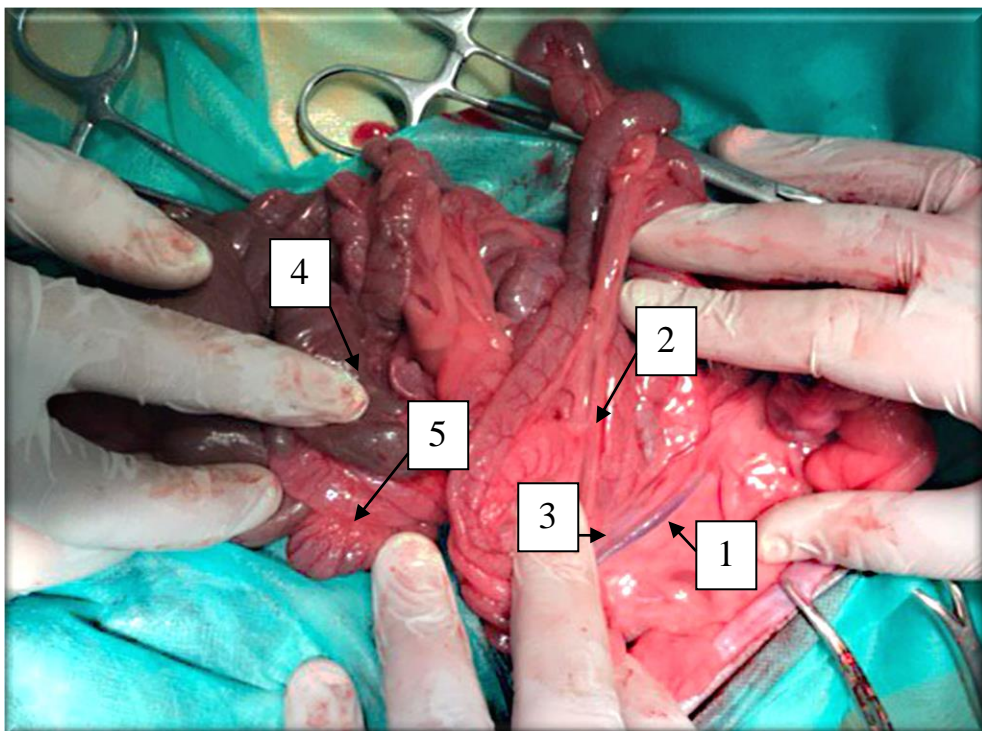
Примітка. ІД – індекс довжини відділів товстої кишки від загальної довжини тонкого кишечника.

Кровопостачання сліпої кишки кролів має свої певні особливості і кілька джерел. Так у кролів, оцінюючи межі товстої кишки, разом із брижею був виділений її передній корінь. Пальпаторно визначали пульсацію та межі черевного відділу аорти, розташованого в заочеревинному просторі. Паралельно з цим визначався кут відходження черевної артерії від черевного

відділу аорти. За допомогою транспорту проведено його заміри (табл.3.2, рис.3.1).

Таблиця 3.2 – Середні значення кута відходження черевної артерії від черевного відділу аорти у кролів

Відділи аорти	Проксимальний відділ аорти	Дистальний відділ аорти
Середні значення кутів розгалуження	37°	53°

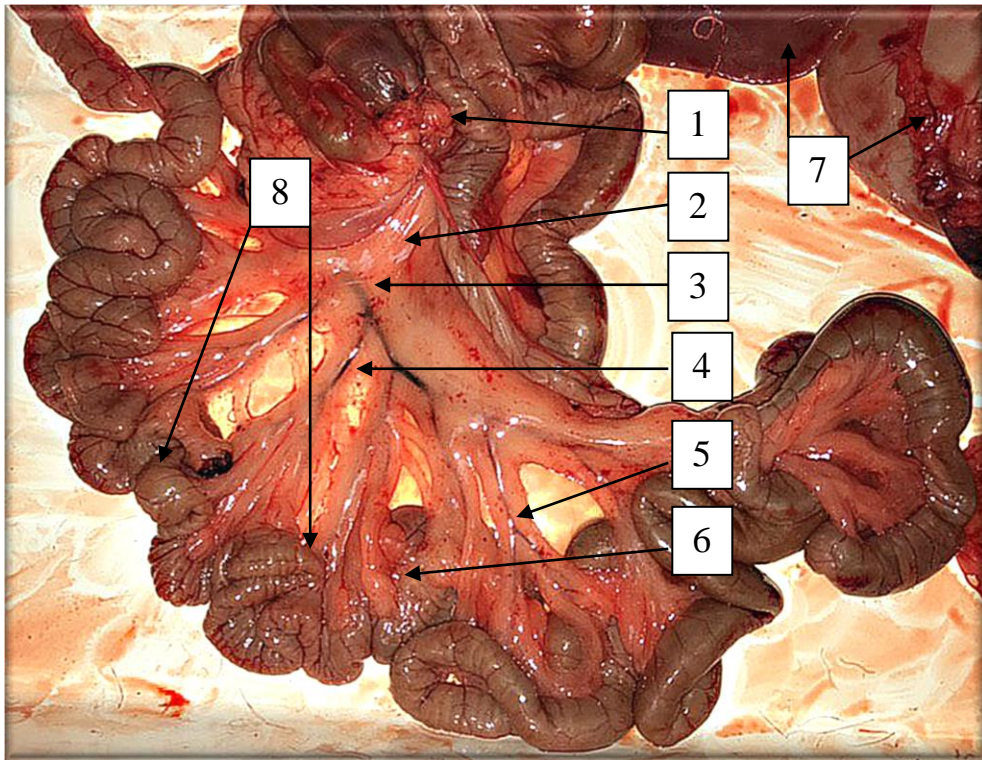


Умовні позначки: 1 – черевний відділ аорти; 2 – черевна артерія; 3 – розгалуження черевної артерії; 4 – сліпа кишка; 5 – ділянка товстого кишечника.

Рисунок 3.1 – Черевний відділ аорти та черевна артерія кроля. Оперативне втручання на кролі при набору матеріалу у кролів контрольної групи.

Нижче (в середньому на 2 см) та контрлатерально візуалізувалася передня брижова артерія, гілки якої кровопостачали тонку та товсту кишки, а з латерального боку черевного відділу аорти нижче від передньої брижової артерії (в середньому на 1,4 см) визначалася задня брижова артерія, гілки якої кровопостачали пряму кишку та суміжну з нею частину дванадцятипалої.

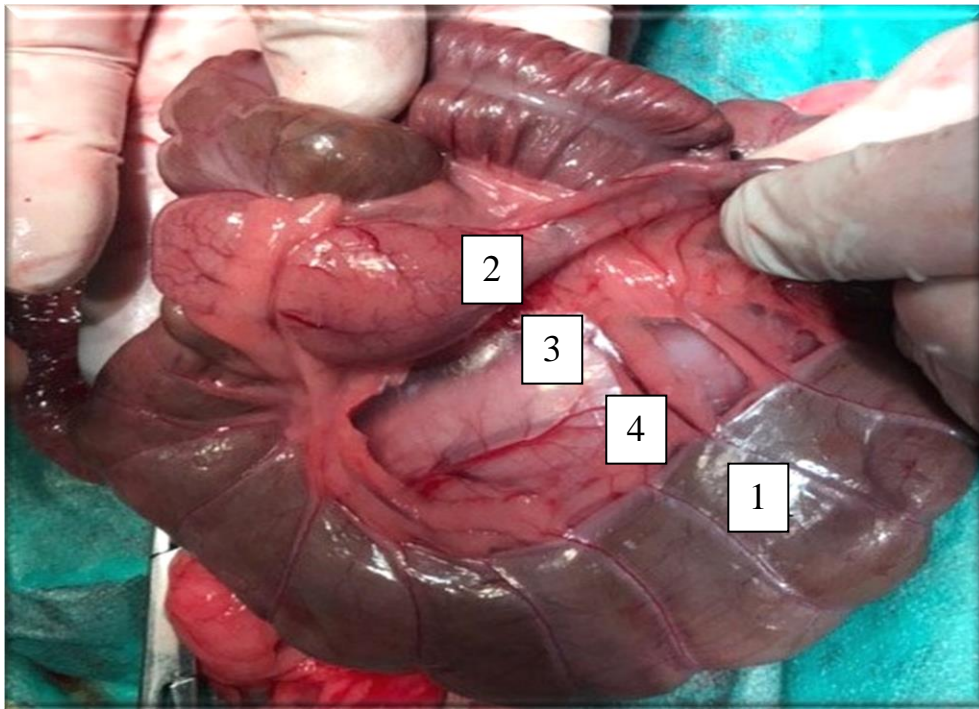
Брижові судини утворювали аркади I, II, III та IV порядку і прямували від кореня брижі в напрямку до кишкової стінки. При більш детальному огляді визначено, що передня та задня брижові артерії утворюють між собою анастомози, оскільки брижі, в яких вони залягають мають спільні листки вісцеральної очеревини, між якими розміщуються різні відділи тонкої та товстої кишок (рис. 3.2).



Умовні позначки: 1 – передній корінь брижі; 2 – задній корінь брижі; 3 – брижові судини I порядку; 4 – брижові судини II порядку; 5 – брижові судини III порядку; 6 – брижові судини IV порядку; 7 – товстий кишечник; 8 – петлі тонкої кишки.

Рисунок 3.2 – Топографія брижових артерій товстого кишечника та їх розгалужень у кролів контрольної групи. Тотальний мікропрепарат товстого та тонкого кишечника.

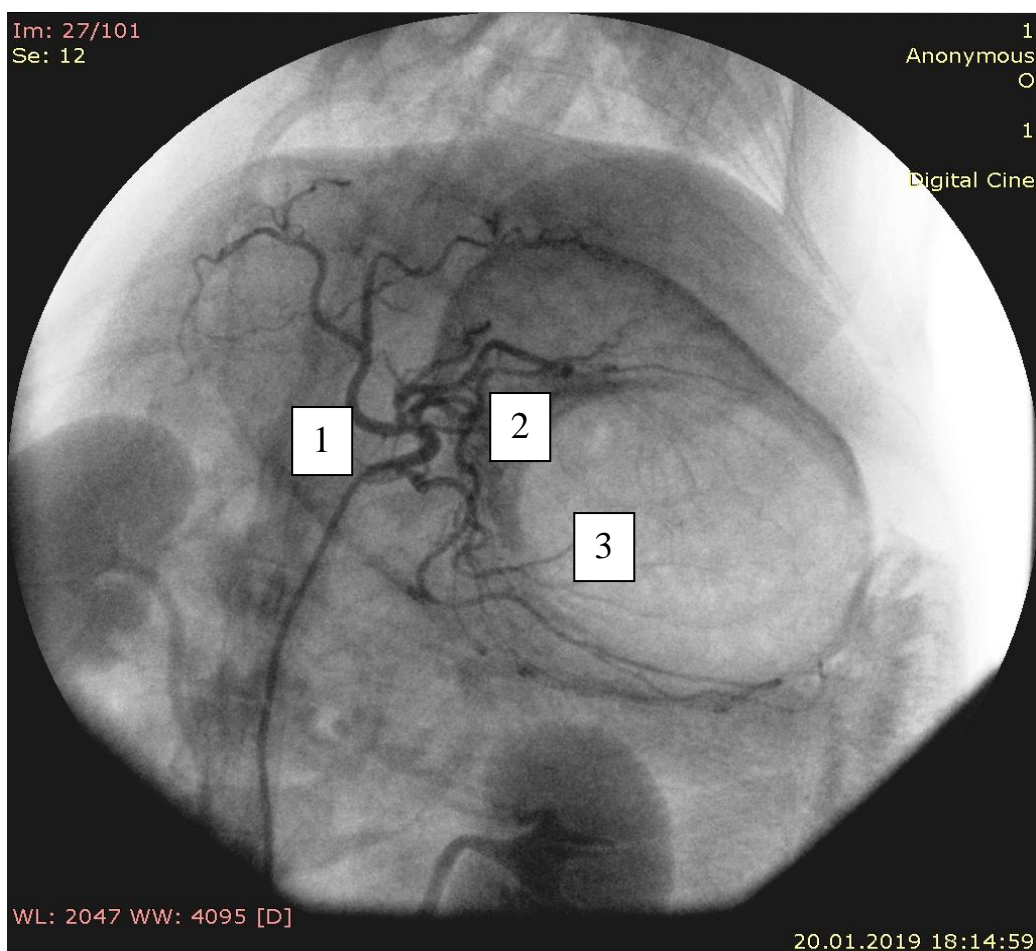
Топографоанатомічно товста і тонка кишки є єдиним утвором, тому їхнє кровопостачання є неподільним. Як сліпа, так клубова кишки безпосередньо кровопостачались утворюючи анастомози між передньою та задньою брижовими артеріями (рис. 3.3).



Умовні позначки: 1 – сліпа кишка; 2 – клубова кишка; 3 – спільна брижа сліпої і клубової кишки; 4 – анастомози між верхньою і нижньою брижовими артеріями.

Рисунок 3.3 – Кровопостачання тонкої і товстої кишок з утворенням анастомозів між передньою та задньою брижовими артеріями. Тотальний мікропрепарат тонкого і товстого кишечника.

При проведенні рентгенанатомічного дослідження за допомогою методу ангіографії, при паралельному використанні методу анатомічного препарування, дані щодо кровопостачання товстої кишки у кролів магістральними судинами підтверджують, що нижче від черевної артерії на протилежному боці розташовувалася передня брижова артерія, гілки якої забезпечували кровопостачання тонкого та частини товстого кишечника, а з латерального боку визначалася задня брижова артерія, судини якої забезпечували кровопостачання прямої та частини дванадцятипалої кишки. Самі брижові судини утворювали своєрідні аркади та розгалужувались на артерії I – IV порядків. Артерії IV-го порядку прямували від кореня брижі в напрямку до кишкової стінки сліпої кишки (рис. 3.4).



Умовні позначки: 1 – черевний відділ аорти; 2 – черевна артерія; 3 – розгалуження черевної артерії;

Рисунок 3.4 – Ангіографія судин та їх розгалужень, що кровопостачають товсту кишку у кролів контрольної групи. Рентгенографічний знімок.

Кровопостачання будь-якого органу складається із кровозабезпечення магістральними судинами та кровообміну, який здійснюється елементами гемомікроциркуляторного русла.

Гемомікроциркуляторне русло утворене артеріолами, прекапілярними артеріолами, капілярами, посткапілярними венулами та венулами.

У своєму дослідженні ми вивчали елементи гемомікроциркуляторного русла: артеріоли, як резистивну ланку; капіляри, як обмінну ланку; венули, як ємнісну ланку. Вище згадані елементи гемомікроциркуляторного русла візуалізувались у слизовій оболонці та підслизовій основі. Морфометрично встановлено, що середній загальний діаметр артеріол, капілярів і венул у

слизовій оболонці та підслизовій основі клубової кишки (наведений у таблиці 3.3) не мав достовірної різниці при $p < 0,05$.

Таблиця 3.3 – Середні показники зовнішніх діаметрів елементів гемомікроциркуляторного русла клубової кишки кролів контрольної групи

Параметри	Артеріоли	Капіляри	Венули
Слизова оболонка	11,08±0,84	6,15±0,91	12,06±0,81
Підслизова основа	10,43±0,81	6,91±0,94	12,96±0,77

Визначено, що середній діаметр просвітів артеріол і венул у слизовій оболонці та підслизовій основі навпаки мав достовірну різницю. Середній діаметр просвітів капілярів достовірно при $p < 0,05$ не відрізнявся (табл. 3.4).

Таблиця 3.4 – Середні показники діаметру просвітів елементів гемомікроциркуляторного русла сліпої кишки кролів контрольної групи

Параметри	Артеріоли	Капіляри	Венули
Слизова оболонка	7,22±0,94	5,28±0,98	8,19±0,87
Підслизова основа	9,73±0,91 *	6,13±0,91	10,19±0,85 *

Примітка: * - достовірна різниця між середніми показниками при $p < 0,05$.

Середня товщина судинних стінок у слизовій оболонці та підслизовій основі теж мала достовірну різницю при $p < 0,05$ тільки для артеріол і венул. Достовірної різниці при $p < 0,05$ для капілярів не визначено (табл. 3.5).

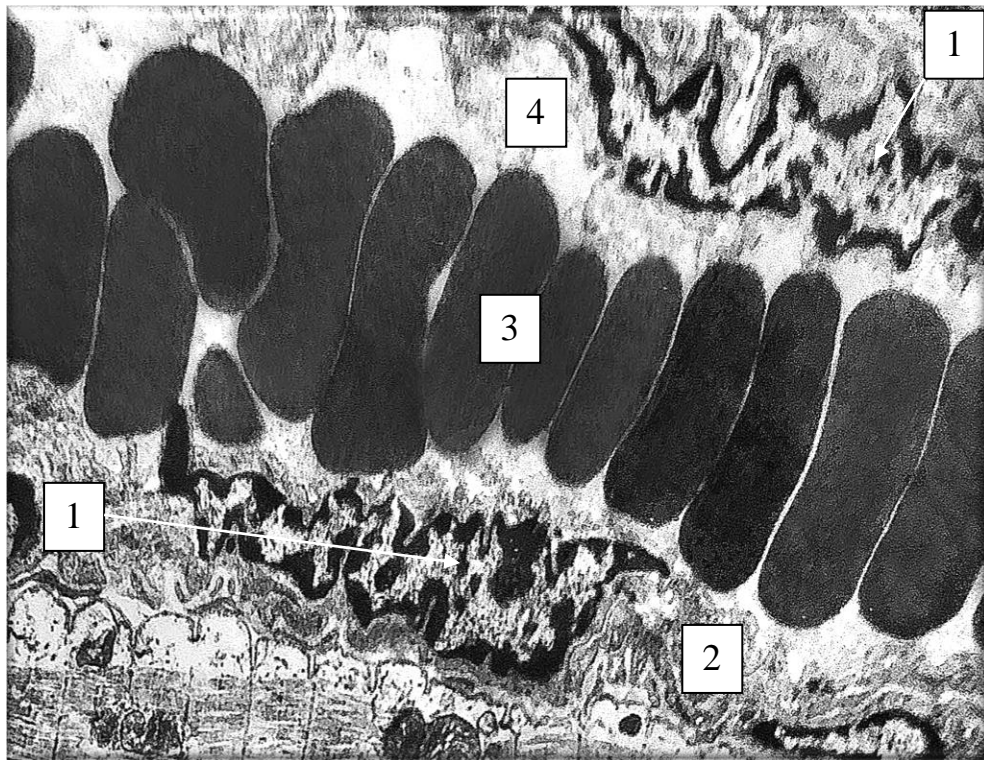
Таблиця 3.5 – Середні показники товщини судинної стінки елементів гемомікроциркуляторного русла сліпої кишки кролів контрольної групи

Параметри	Артеріоли	Капіляри	Венули
Слизова оболонка	3,86±0,91	0,87±0,09	3,98±0,64
Підслизова основа	10,71±0,68*	0,78±0,92	2,77±0,1

Примітка: * - достовірна різниця між середніми показниками при $p < 0,05$.

На світлооптичному і ультраструктурному рівнях артеріоли, капіляри і венули слизової оболонки і підслизової основи сліпої кишки мали однакову будову.

Судинна стінка артеріол була утворена трьома оболонками, але у порівнянні з артеріями IV порядку підендотеліальний шар був значно стоншеним, набагато тоншою була і внутрішня еластична мембрана, яка візуалізувалась під базальною мембраною. У середній оболонці артеріол спостерігалась незначна кількість гладких міоцитів, які, зазвичай, розташовувались в один ряд. Зовнішня оболонка артеріол візуалізувалась як тонка смужка і була побудова з адвентиціальних клітин і пухкої волокнистої сполучної тканини. Ультрамікроскопічно визначено, що гладкі міоцити середньої оболонки артеріол дуже щільно контактують один з одним і навіть перфорують внутрішню еластичну мембрану своїми відростками, які мали безпосередній зв'язок з ендотеліоцитами (рис. 3.5).

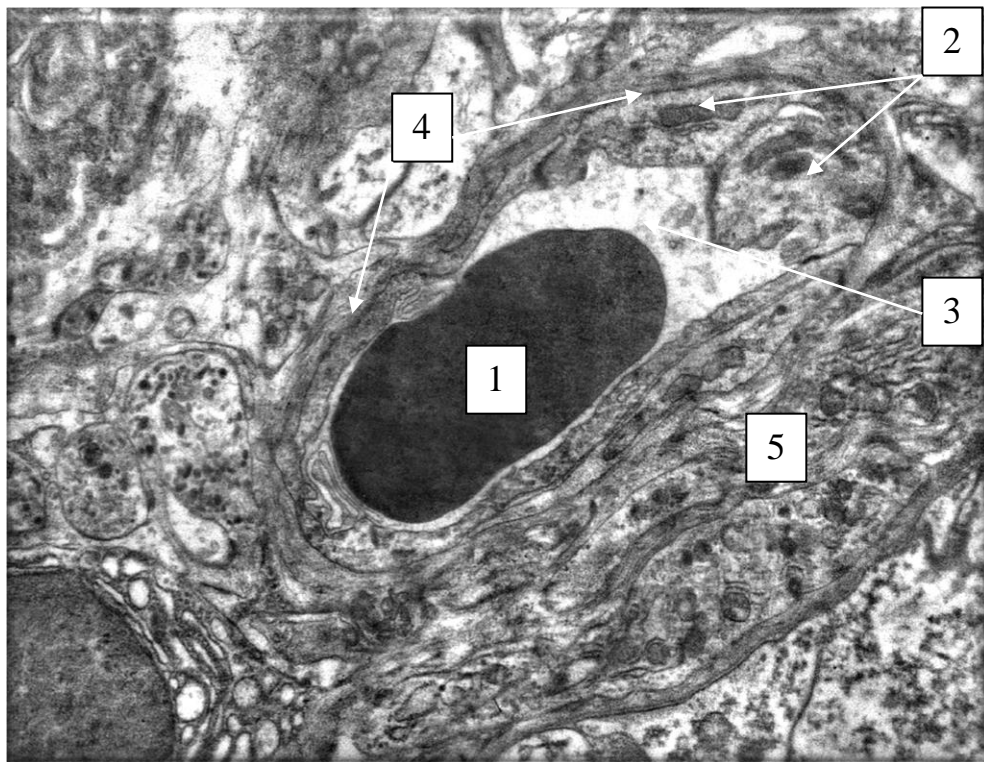


Умовні позначки: 1 – ядра ендотеліоцитів; 2 – гладкі міоцити; 3 – еритроцити в просвіті артеріоли; 4 – оптично світлий вміст артеріоли.

Рисунок 3.5 – Артеріола слизової оболонки сліпої кишки кролів контрольної групи. Електроннограма. Збільшення 10000.

Капіляри слизової оболонки і підслизової основи мали подібну структуру. Морфометрично вони визначались, як судини з найменшим діаметром просвіту

і найменшим загальним середнім діаметром. На світлооптичному і ультрамікроскопічному рівнях визначено, що їх судинна стінка була представлена ендотеліальними клітинами, які щільно прилягали до базальної мембрани. Ендотеліоцити мали неправильну видовжену форму і повторювали контур капіляра та щільно фіксувались до базальної мембрани за рахунок якірних філаментів. Базальні відділи цих клітин були набагато ширшими ніж апікальні. Капіляри розташовувались у периваскулярному просторі, який був представлений пухкою волокнистою сполучною тканиною з великою кількістю мікрофібрил. Звертає на себе увагу те, що просвіт капілярів був заповнений одиночними еритроцитами і світлооптичним матриксом (рис. 3.6).



Умовні позначки: 1 – еритроцит у просвіті капіляра; 2 – ендотеліальні клітини; 3 – світлооптичний вміст капіляру ; 4 – базальна мембрана; 5 – пухка волокниста сполучна тканина.

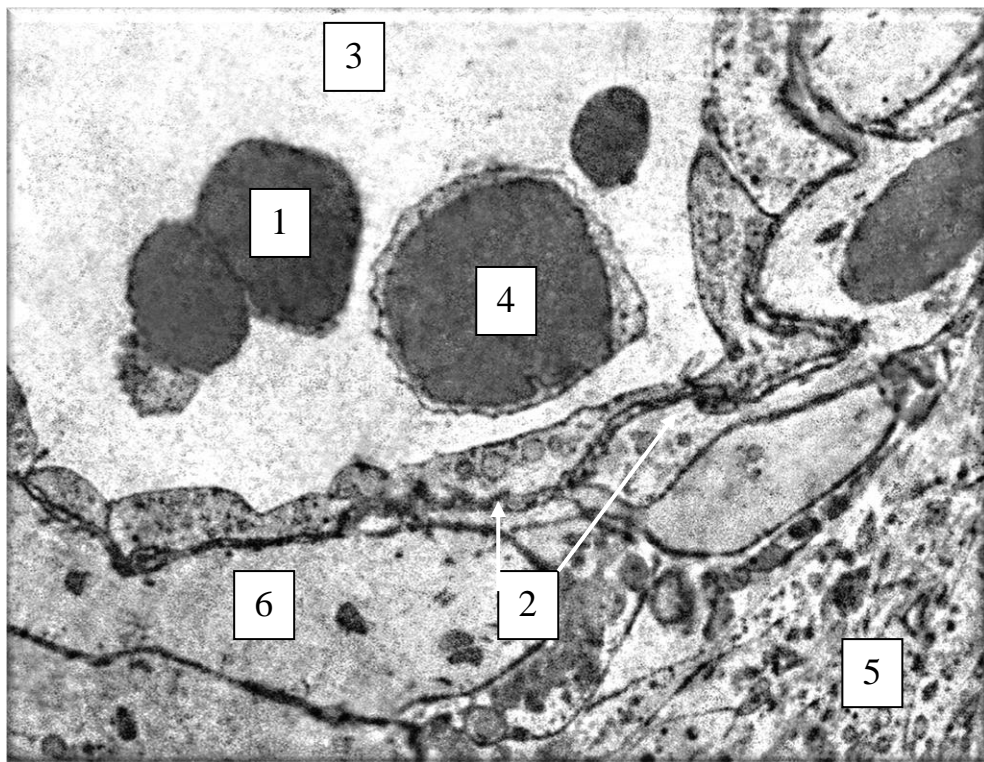
Рисунок 3.6 – Капіляр у складі підслизової оболонки сліпої кишки кролів контрольної групи. Електроннограма. Збільшення 12000.

Периацінарні венули мали середній діаметр просвіту ($17,75 \pm 0,49$) мкм. На гістологічних препаратах вони мали тонку стінку у порівнянні з

артеріолами, хоча середній діаметр їх просвіту був більшим майже в 1,5 рази.

Серед структурних особливостей слід відмітити, що внутрішня еластична мембрана була майже відсутня, а сам просвіт мав неправильну форму, тоді як в артеріолах він був майже округлої форми.

На відміну від артеріол, у венулах найтовщою візуалізувалась зовнішня оболонка, яка складалась із пухкої сполучної тканини із значним вмістом волокнистого компоненту (рис. 3.7).



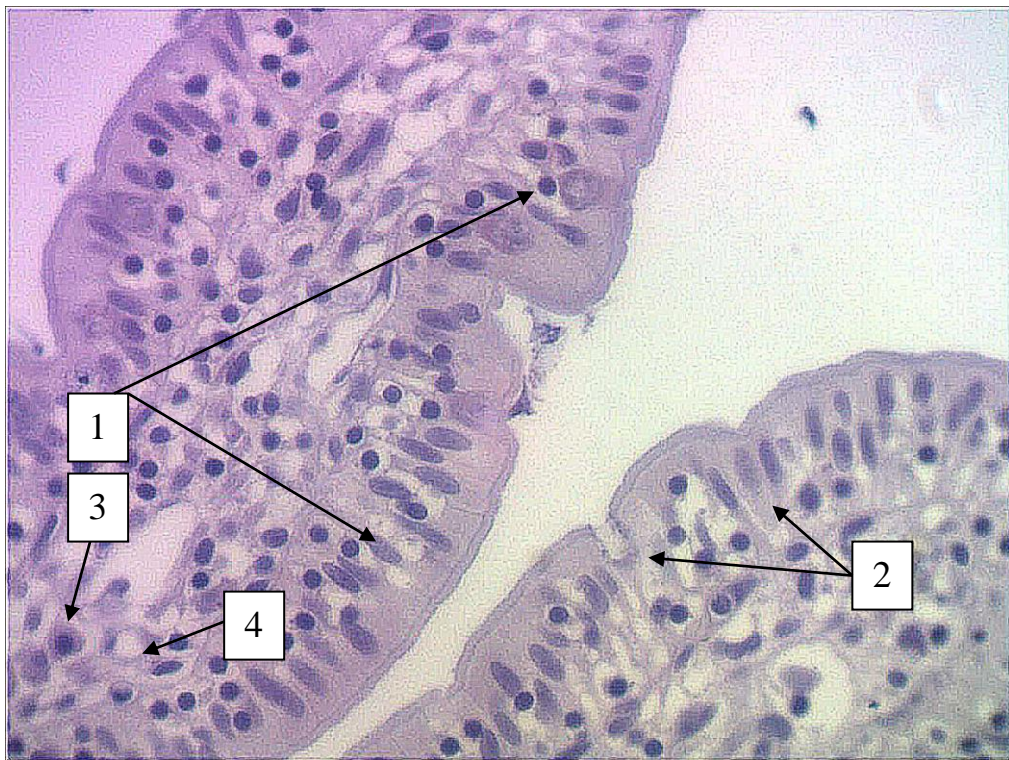
Умовні позначки: 1 – еритроцит у просвіті венули; 2 – внутрішня еластична мембрана; 3 – світлооптичний вміст венули ; 4 – середній лімфоцит у просвіті венули; 5 – пухка волокниста сполучна тканина; 6 – перицити.

Рисунок 3.7 – Структурна організація венул у складі слизової оболонки сліпої кишки кролів контрольної групи. Електронограма. Збільшення 12000.

3.2 Структурна організація сліпої кишки кролів контрольної групи

Гістологічно, на відміну від інших відділів кишечника кролів, у сліпій кишці чітко визначався свій рельєф. Він візуалізувався у вигляді циркулярних складок і крипт.

Крипти сліпої кишки кролів за своєю формою були пальцеподібними і випинались у просвіт сліпої кишки. Крипта мала свою апікальну і базальну частини. У базальній частині візуалізувалась сполучна тканина власної пластинки крипти з поодинокими гладкими міоцитами. У напрямку до апікального боку крипти сполучна тканина стонщувалась, а гладкі міоцити зникали. Серед клітинного складу слизової оболонки крипт візуалізувались стовпчасті епітеліоцити з облямівкою, келихоподібні клітини, поодинокі ендокриноцити і інтраепітеліальні лімфоцити (рис. 3.8).

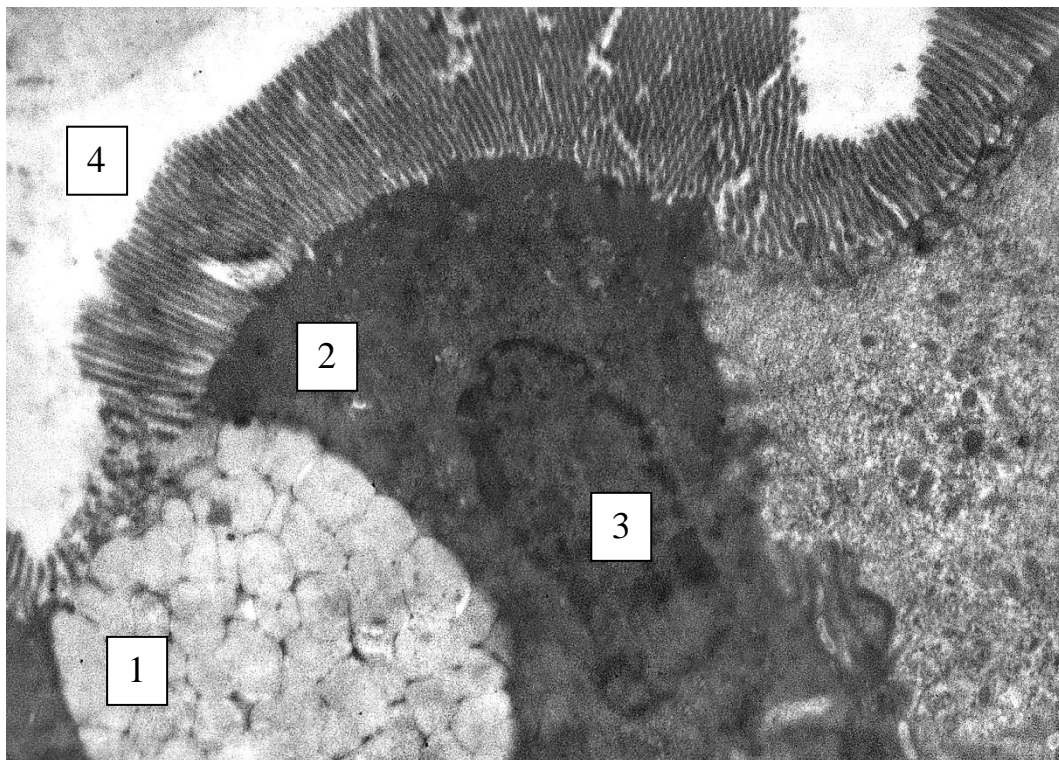


Умовні позначки: 1 – стовпчасті епітеліоцити з облямівкою; 2 – келихоподібні клітини; 3 – ендокриноцити, 4 - капіляр.

Рисунок 3. 8 – Клітинний склад базального відділу крипт сліпої кишки кролів контрольної групи. Парафіновий зріз. Збарвлення: гематоксилін і еозин. Зб.: ок.10, об.100 (масляна імерсія).

Ультраструктурно визначено, що келихоподібні клітини своєю апікальною стороною безпосередньо контактували з просвітом клубової кишки і виводили свій секрет безпосередньо в просвіт. Їхня цитоплазма була щільно заповнена секреторними гранулами на різних стадіях дозрівання.

Стовпчасті ентероцити з облямівкою мали осмієфільну цитоплазму і центрально розташоване ядро. Ядро мало видовжену форму з невеликим вмістом гетерохроматину (рис. 3.9).



Умовні позначки: 1 – келихоподібна клітина; 2 – стовпчастий ентероцити з облямівкою; 3 – ядро стовпчастого ентероцити з облямівкою; 4 – просвіт сліпої кишки.

Рисунок 3.9 – Ультраструктура ентероцитів у складі крипт слизової оболонки сліпої кишки кролів контрольної групи. Електронограма. Збільшення 14000.

Морфометрично визначено, що середня кількість стовпчастих ентероцитів з облямівкою у складі крипт сліпої кишки у кролів контрольної групи складала $92,76 \pm 1,84$, середня кількість келихоподібних клітин

становила $10,98 \pm 2,14$, середня кількість ендокриноцитів дифузної ендокринної системи визначалась на рівні $0,74 \pm 0,08$, а середня кількість інтраепітеліальних лімфоцитів становила $0,38 \pm 0,04$. Розрахунок проводився на світлооптичному рівні у 10 полях зору.

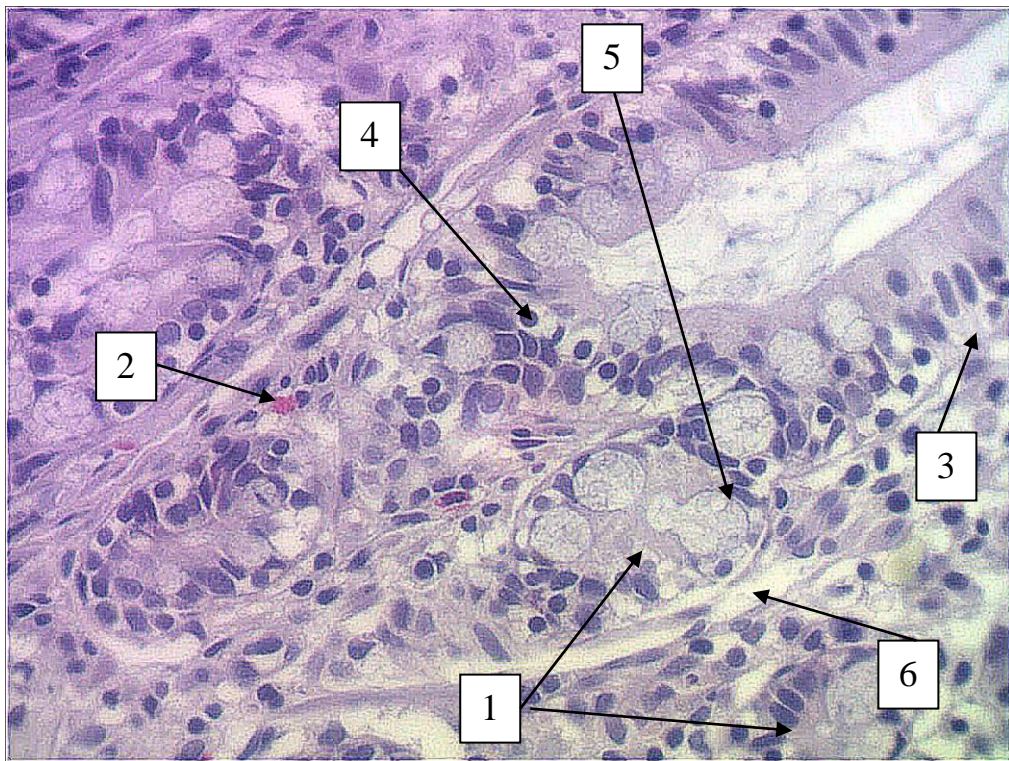
На світлооптичному рівні визначена чітка полярність крипт і наявність в її центрі лімфатичного капіляра. Так середня висота крипт у тварин контрольної групи складала $(179,21 \pm 0,54)$ мкм, її середня апікальна ширина становила $(33,97 \pm 0,56)$ мкм, середня базальна ширина крипт визначалась на рівні $(39,22 \pm 0,55)$ мкм, а середній діаметр просвіту лімфатичного капіляра крипт дорівнював $(12,16 \pm 0,81)$ мкм.

Крипти візуалізувались у вигляді трубчастого вrostання епітеліального пласту слизової оболонки у її власну пластинку. Середній діаметр крипти складав $(20,48 \pm 1,63)$ мкм, а її середня глибина залягання становила $(79,64 \pm 11,01)$ мкм.

Клітинний склад крипт слизової оболонки сліпої кишки кролів контрольної групи був представлений стовпчастими епітеліоцитами з облямівкою, стовпчастими епітеліоцитами без облямівки, келихоподібними клітинами, клітинами Панета. До їх складу також входили поодинокі ендокриноцити дифузної ендокринної системи, асоційовані зі слизовою оболонкою й інтраепітеліальні лімфоцити (рис. 3.10).

Морфометрично визначено, що середня кількість стовпчастих епітеліоцитів з облямівкою у складі крипт слизової оболонки сліпої кишки становить $22,67 \pm 2,18$, середня кількість стовпчастих епітеліоцитів без облямівки дорівнює $30,17 \pm 4,28$, середня кількість келихоподібних клітин визначається на рівні $31,02 \pm 3,62$, середня кількість клітин Панета становить $11,67 \pm 1,84$ і середня кількість ендокриноцитів дифузної ендокринної системи, асоційованої зі слизовою оболонкою сліпої кишки кролів в ділянці крипт, дорівнює $7,82 \pm 2,36$.

Таким чином, співвідношення клітинних елементів у складі крипт свідчить про те, що це динамічна і багатофункціональна структура, яка підтримує низку загальновідомих функцій товстої кишки.



Умовні позначки: 1 – крипти; 2 – капіляр; 3 – стовпчасті епітеліоцити з облямівкою, 4 – стовпчасті епітеліоцити без облямівки; 5 – келихоподібні клітини; 6 – сполучнотканинний футляр крипти.

Рисунок 3.10 – Клітинний склад крипт сліпої кишки кролів контрольної групи. Парафіновий зріз. Забарвлення: гематоксилін і еозин. Зб.: ок.10, об.40.

У слизовій і підслизовій оболонках сліпої кишки кролів на напівтонких зрізах візуалізувались клітинні елементи сполучної тканини і клітини лейкоцитарного ряду.

Так середня кількість фібробластів складала $26,40 \pm 2,84$, середня кількість плазмоцитів становила $0,64 \pm 0,03$, середня кількість макрофагів була на рівні $1,12 \pm 0,08$, середня кількість моноцитів складала $0,68 \pm 0,04$, середня кількість лімфоцитів дорівнювала $11,61 \pm 1,64$ і середня кількість гладких міоцитів складала $28,42 \pm 3,56$.

Підрахунок середніх показників вищезазначених елементів сполучної тканини, які розташовувались у слизовій і підслизовій оболонках, а також клітин лейкоцитарного ряду надає можливість при подальшому проведенню експериментальних досліджень порівнювати в динаміці експериментального дослідження їхні зміни і порівнювати з контрольними показниками.

Висновки до розділу 3

Таким чином, на основі комплексу анатомічних, агіографічних, гістологічних, гістохімічних, електронномікроскопічних, морфометричних і статистичних методів дослідження встановлено особливості кровопостачання і структурну організацію сліпої кишки кролів контрольної групи.

1. Визначено, що сліпа кишка кролів, як частина товстої кишки, кровопостачається за рахунок артеріальних судин, які відходять від гілки черевного відділу аорти – передньої брижової артерії, та утворюють аркади I, II, III та IV порядку, що прямують від короткого кореня брижі у напрямку до кишкової стінки сліпої кишки.

2. Визначений рельєф сліпої кишки кролів, який був утворений циркулярними складками і криптами.

3. Встановлено, що стінка сліпої кишки кролів побудована з 4 шарів: слизової оболонки, підслизової основи та м'язової і серозної оболонок.

4. З'ясовані особливості будови гемомікроциркуляторного русла слизової оболонки та підслизової основи сліпої кишки, яке було утворене артеріолами, як резистивною ланкою, капілярами, як обмінною ланкою і венулами, як ємнісною ланкою.

5. Крипти сліпої кишки кролів контрольної групи утворені пальцеподібними виростами слизової оболонки і мали наступний клітинний склад: стовпчасті ентероцити з облямівкою, келихоподібні клітини,

поодинокі ендокриноцити та інтраепітеліальні лімфоцити. У центрі ворсинки розташовувались лімфатичний капіляр і елементи гемомікроциркуляторного русла.

6. Крипти сліпої кишки кролів утворювались за рахунок трубчастого вrostання епітеліального пласту слизової оболонки у її власну пластинку. Клітинний склад крипт був представлений стовпчастими епітеліоцитами з облямівкою, стовпчастими епітеліоцитами без облямівки, келихоподібними клітинами, клітинами Панета та поодинокими ендокриноцитами і інтраепітеліальними лімфоцитами.

7. У сполучнотканинному компоненті оболонки та підслизової основи візуалізувалися фібробласти, плазмоцити, макрофаги, моноцити, лімфоцити, гладкі міоцити.

8. Отримані дані дають змогу порівнювати отримані результати під час проведення експериментального дослідження і визначити механізм перебігу запального процесу і формування сполучнотканинного рубця при зашиванні сліпої кишки різними видами моноволокнистого синтетичного шовного матеріалу.

Результати даного розділу опубліковано у наукових працях автора:

1. Кобеньяк ММ. Порівняльно-видова концепція морфологічних особливостей сліпої кишки. Актуальні проблеми сучасної медицини: Вісник Української медичної стоматологічної академії. 2020;20(2):134-137. DOI: [10.31718/2077-1096.20.2.134](https://doi.org/10.31718/2077-1096.20.2.134).

2. Білаш СМ, Проніна ОМ, Кобеньяк ММ, Сидоренко МІ. Особливості кровопостачання середнього відділу травної системи у порівняльно-видовому аспекті. Вісник проблем біології і медицини. 2019;4.2(154):294-297. DOI: [10.29254/2077-4214-2019-4-2-154-294-297](https://doi.org/10.29254/2077-4214-2019-4-2-154-294-297).

3. Kobeniak MM, Pronina OM. Structural organization of caecus of laboratory animals in normal and in comparative-specific aspect. Proceedings of

International scientific conference Organization of scientific research in modern conditions; 2020 May 14-15; Seattle. Seattle: KindleDP; 2020. p. 222-226.

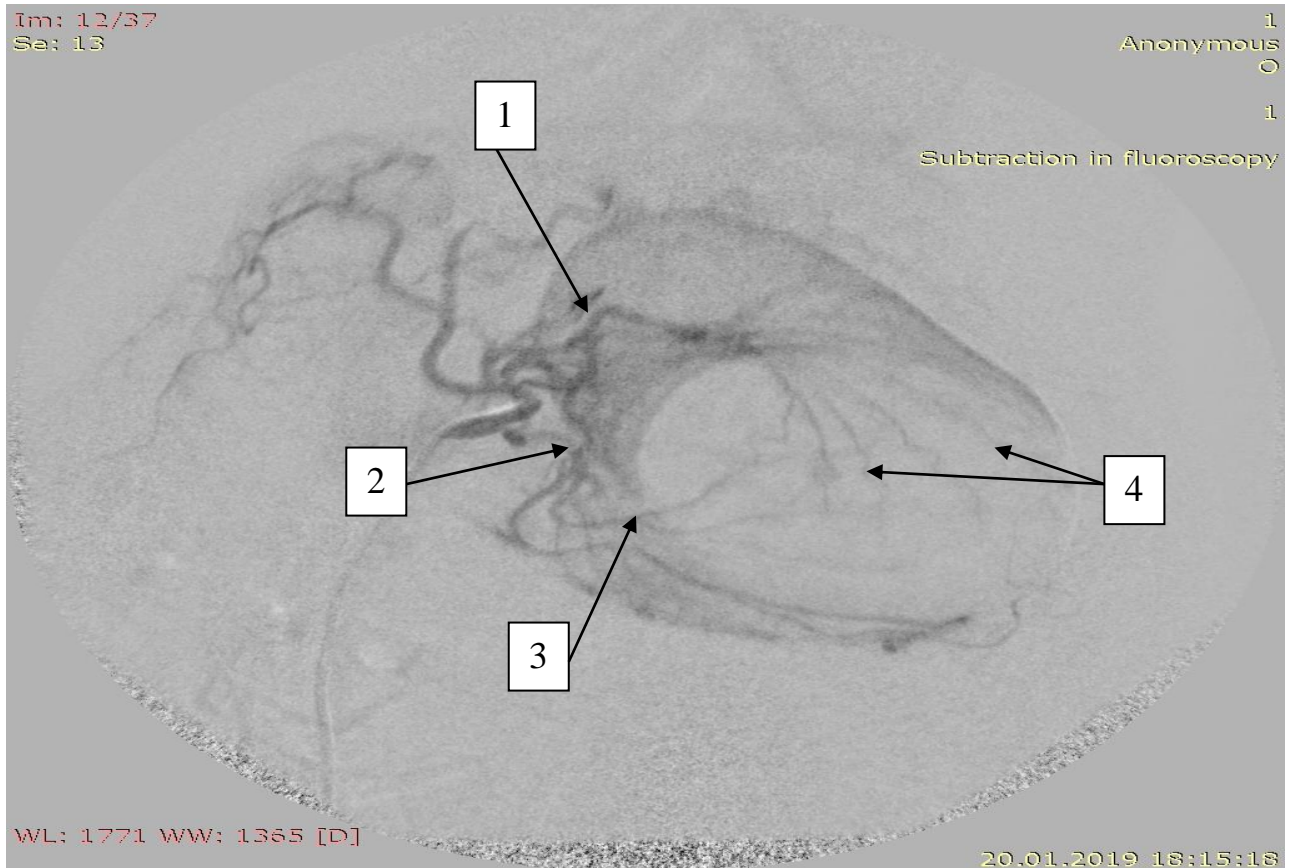
РОЗДІЛ 4. РЕМОДЕЛЮВАННЯ СТРУКТУРНИХ КОМПОНЕНТІВ ПЕРИВУЛЬНАРНОЇ ДІЛЯНКИ СЛІПОЇ КИШКИ КРОЛІВ, ЗШИТОЇ ПОЛІФІЛАМЕНТНОЮ ХІРУРГІЧНОЮ НИТКОЮ ВІКРИЛ.

4.1. Ремоделювання магістральних судин і елементів гемомікроциркуляторного русла при зшиванні ранового дефекту сліпої кишки кролів хірургічною ниткою вікрил.

У результаті проведеного дослідження встановлено, що кишкова стінка після проведеного розрізу і ушиванням синтетичною поліфіламентною хірургічною ниткою вікрил динамічно змінювала свої морфометричні показники відповідно до терміну спостереження.

Для ангіографічного дослідження, розріз завдовжки 3-4 см виконувався згідно із запатентованим методом хірургічного втручання на товстому кишечнику, який полягає у розтині тканин сліпої кишки між чіпцевою та вільною м'язовими стрічками паралельно до них та перпендикулярно до гаустрів. Потім, після проведення розрізу, тканини сліпої кишки зшивались дворядним швом із використанням шовного хірургічного матеріалу вікрил. Для формування першого ряду швів застосовувався безперервний ввертаючий шов за Шміденом. Для накладання другого чистого ряду швів використовувався серо-серозний вузловий шов Ламбера. Дана методика надавала рані герметичності, а також при повторному заборі тканин сліпої кишки, для дослідження у визначені терміни, дозволяла отримати якісний гістологічний матеріал з імплантованою досліджуваною хірургічною ниткою. Паралельно було визначено, що при цьому щадному типі хірургічного втручання магістральні судини не змінювали своїх джерел кровопостачання і нові колатералі після операції не визначались. Як і у тварин контрольної групи, у кролів, яким проводилось оперативне втручання, кровопостачання товстої кишки здійснювалося за рахунок артеріальних судин, які відходили від черевної частини аорти. На ангіографічних знімках визначено, що до ободової кишки

прямували гілки передньої брижової артерії, а до прямої – задньої брижової артерії. Від верхньої брижової артерії в ділянці клубово-сліпокишкового кута відходив клубово-сліпо-ободовокишковий стовбур, який віддавав гілки до кінцевого відділу клубової кишки, до червоподібного відростка та до сліпої кишки (рис. 4.1).



Умовні позначки: 1 – передня брижова артерія; 2 – порожньокишкові артерії; 3 – клубовокишкові артерії; 4 – аркади клубовокишкових і порожньокишкових артерій.

Рисунок 4.1 – Ангіографія судин та їхніх розгалужень, що кровопостачають товсту кишку у кролів експериментальної групи. Зашивання ранового дефекту сліпої кишки кролів хірургічною ниткою вікріл на 3 добу експерименту. Рентгенографічний знімок.

У відповідь на експериментальне ушкодження стінки сліпої кишки на ранніх стадіях виникає запальний процес перивульнарної ділянки, а на пізніх термінах спостереження формується сполучнотканинний рубець. Нами

встановлено закономірності судинної реакції з боку елементів гемомікроциркуляторного русла (ГМЦР) у цей період. Так середній зовнішній діаметр артеріол, як резистивної ланки ГМЦР, слизової оболонки сліпої кишки на 3 добу експерименту збільшувався у 1,8 разів, а на 7 добу – в 1,66 разів, що сприяло посиленню кровонаповнення перивульнарної ділянки і формуванню активного вогнища запалення. Така ж тенденція спостерігалась і з артеріолами підслизової основи, тільки коефіцієнти збільшувалися на 3 добу – у 1,9 рази, а на 7 добу – майже у 2 рази, що в свою чергу сприяло утворенню лейкоцитарного інфільтрату у перивульнарній зоні. Починаючи з 14 доби спостереження артеріоли слизової оболонки та підслизової основи поступово зменшували свій загальний діаметр і до 60 доби експерименту відповідали контрольним значенням.

Капіляри слизової оболонки та підслизової основи сліпої кишки, як обмінна ланка ГМЦР, починаючи з 3 доби спостереження різко, у 1,6 разів, спазмувались, таким чином виконували функцію стримування потоку крові при активному її надходженні у перивульнарну зону і формуванні активного вогнища запалення. Із 7 доби експерименту вони мали тенденцію до розширення. Так, на 7 добу обмінні судини були ще вужчими, у порівнянні з контрольними показниками у 1,25 рази, починаючи з 14 доби – в 1,17 разів, а вже з 30 доби експерименту капіляри відповідали контрольним значенням, з урахуванням середньої статистичної помилки при $p < 0,05$.

Венули, як ємнісна ланка ГМЦР, у слизовій оболонці кишкової стінки на 3 добу експерименту розширювались у 1,8 рази, і в проміжок часу з 3 по 7 добу перебували у такому функціональному стані. Із 14 доби експерименту вони мали тенденцію до звуження при $p < 0,05$, порівняно з попереднім терміном спостереження, і показників контрольної групи досягали на 30 добу спостереження. Венули підслизової основи навпаки, із 3 по 7 добу експерименту спазмувались в 1,3 рази, що пов'язано з активним кровонаповненням у цей термін експерименту артеріол і спазмуванням капілярів. Починаючи з 30 доби венули набували свого функціонального стану і

відповідали контрольним значенням із врахуванням середньої статистичної помилки при $p < 0,05$ (рис. 4.2, 4.3).

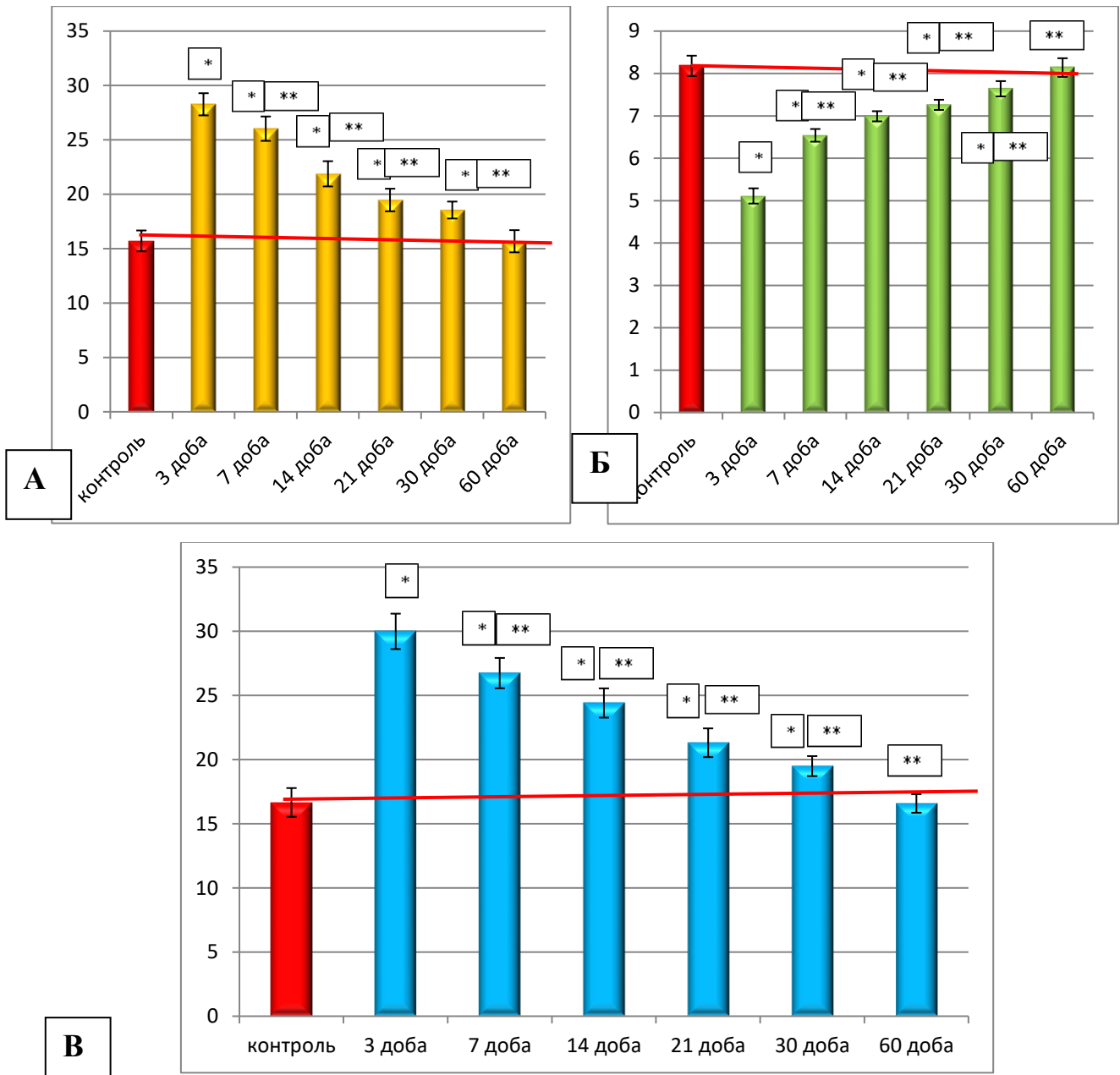


Рисунок 4.2 – Морфометрична характеристика середніх загальних діаметрів елементів гемомікроциркуляторного русла слизової оболонки кишкової стінки в ділянці ранового дефекту при зашиванні його хірургічною ниткою вікріл в динаміці експерименту: А – артеріоли; Б – капіляри; В – венули.

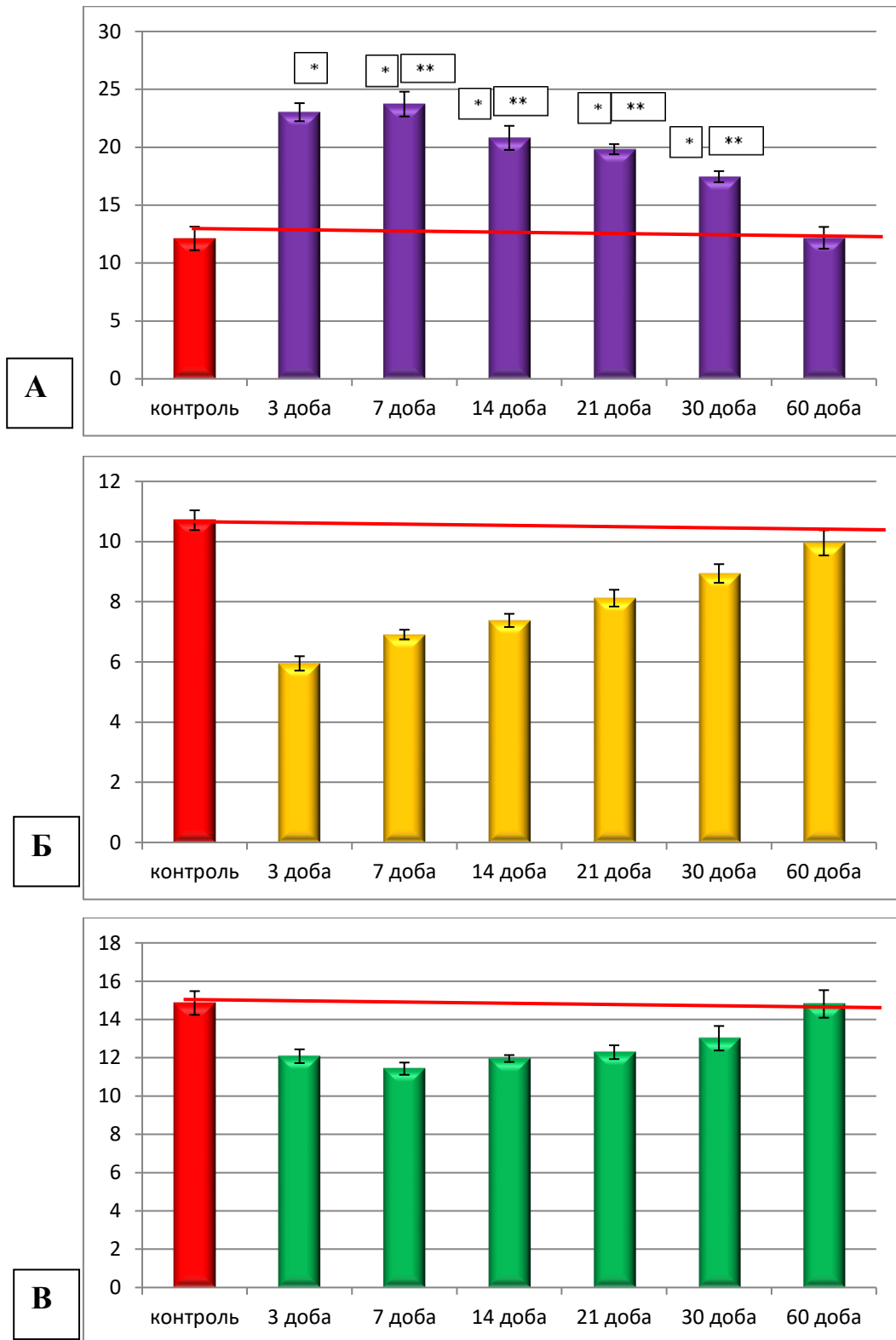


Рисунок 4.3 – Морфометрична характеристика середніх загальних діаметрів елементів гемомікроциркуляторного русла підслизової основи кишкової стінки в ділянці ранового дефекту при зашиванні його хірургічною ниткою вікріл в динаміці експерименту: А – артеріоли; Б – капіляри; В – венули.

Із даних літератури відомо, що реакція елементів гемомікроциркуляторного русла на дію екзогенних або ендогенних чинників, а також на ушкодження є досить специфічною і відповідає певним закономірностям, особливо коли ці структури оточені великою кількістю сполучної і епітеліальної тканин. Тому під час проведення морфометричного дослідження елементів гемомікроциркуляторного русла ми вважали за доцільне провести аналіз змін не тільки середніх показників загального діаметру артеріол, капілярів і венул, а й змін показників середнього діаметру просвітів і середньої товщини стінок цих судин.

У результаті проведеного морфометричного дослідження середніх діаметрів просвітів артеріол, капілярів і венул слизової оболонки сліпої кишки в перивульнарній зоні визначено, що артеріоли збільшували свій середній діаметр просвітів, починаючи з 3 доби спостереження, у 1,5 рази. Із 7 доби експерименту середній діаметр просвітів артеріол статистично достовірно, при $p < 0,05$, не відрізнявся від аналогічного показника у тварин контрольної групи.

Середній діаметр просвіту капілярів навпаки, починаючи з 3 доби, спостереження звужувався в 1,7 разів, що, на нашу думку, і спричиняло утруднення кровотоку у перивульнарній ділянці за рахунок набряку сполучної тканини і кишкової стінки в цілому. Починаючи з 7 доби експерименту капіляри починали відновлювати показник середнього діаметру просвіту, але у порівнянні з контролем він був більшим у 1,27 рази. Із 21 доби експерименту середній діаметр просвіту достовірно наближався до показників контролю, а діапазон вимірювань перебував у межах статистичної похибки.

Венули, на відміну від капілярів і за аналогією з артеріолами, збільшували свій діаметр просвітів, починаючи з 3 доби експерименту, але морфометрично встановлено, що коефіцієнт збільшення показника був вищим, ніж в артеріолах. Так, на 3 добу спостереження середній діаметр просвіту венул достовірно, при $p < 0,05$, був вищим у 1,75 разів, порівняно з контрольними показниками; на 7 добу – в 1,54 рази, а на 10 добу експерименту – в 1,25 рази. Починаючи з 30 доби спостереження цей показник наближався до показників контролю, а діапазон вимірювань перебував у межах статистичної помилки (рис. 4.4).

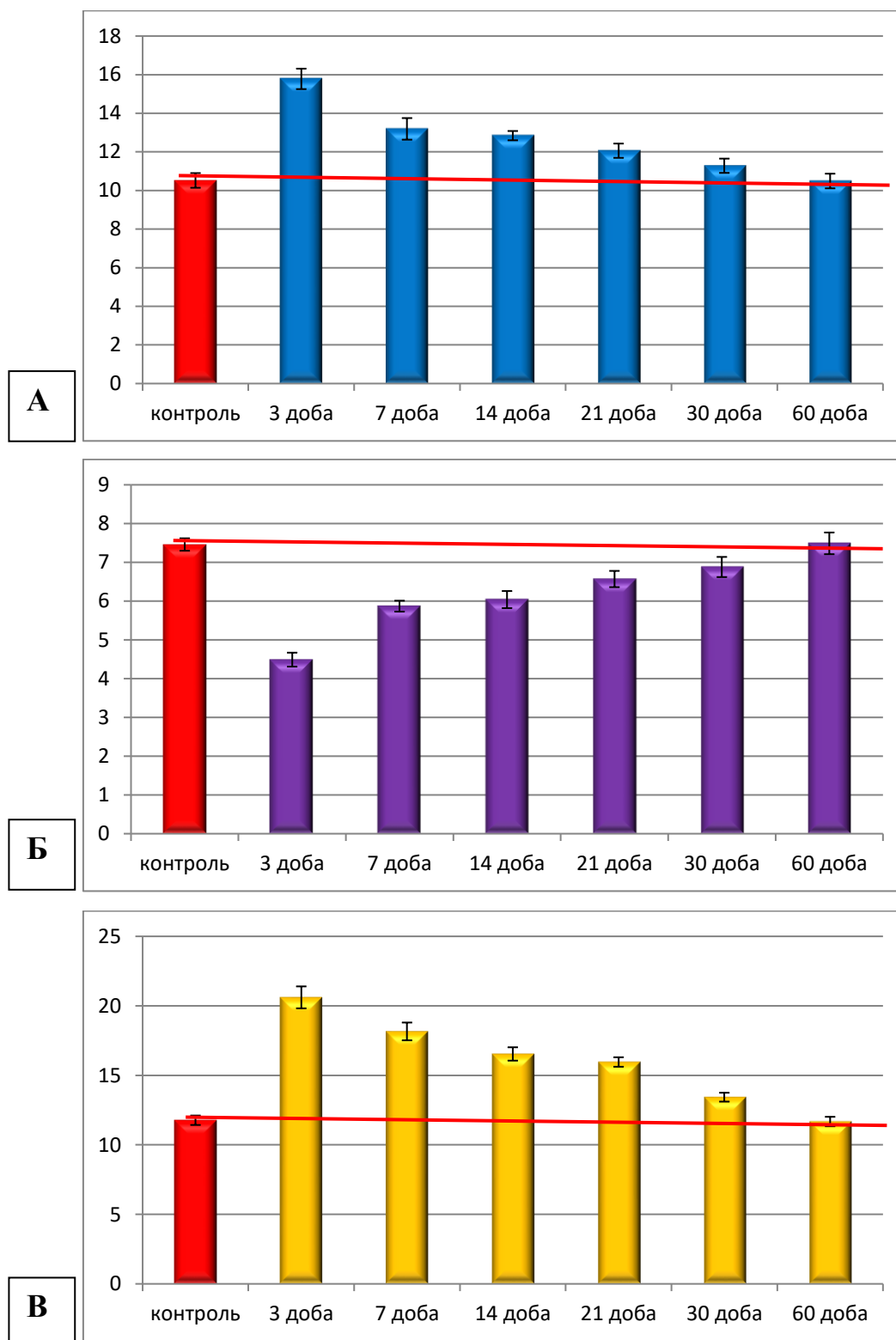


Рисунок 4.4 – Морфометрична характеристика середніх діаметрів просвітів елементів гемомікроциркуляторного русла слизової оболонки кишкової стінки в ділянці ранового дефекту при зшиванні його хірургічною ниткою вікріл в динаміці експерименту: А – артеріоли; Б – капіляри; В – венули.

У підслизовій основі сліпої кишки в ділянці ранового дефекту зміни середніх діаметрів просвітів артеріол, капілярів і венул у динаміці експериментального дослідження були іншими. Середній діаметр просвіту артеріол із 3 по 7 добу спостереження був збільшений відповідно в 1,6 та у 1,3 рази. Із 30 по 60 добу експерименту середній діаметр просвіту артеріол статистично не відрізнявся від аналогічних показників контрольної групи тварин і перебував у межах статистичної помилки.

Середній діаметр просвіту капілярів підслизової основи сліпої кишки змінювався динамічно залежно від термінів спостережень. Так, починаючи з 3 доби експерименту, середній діаметр просвіту капілярів зменшувався майже у 2 рази у порівнянні з групою контролю. На 7 добу експерименту цей показник достовірно, при $p < 0,05$, не відрізнявся від показника у попередній термін спостереження, а у порівнянні з контролем був нижчим у 1,8 разів. Починаючи з 14 доби експерименту, показник середнього діаметру просвіту капілярів мав тенденцію до відновлення, але ще був нижчим за показник контролю в 1,2 рази.

Із 21 доби експерименту середній діаметр просвіту капілярів статистично не відрізнявся від аналогічних показників контрольної групи тварин і перебував у межах статистичної помилки. Середній діаметр просвіту венул в підслизовій основі зменшувався в 1,3 рази, починаючи з 3 доби експерименту. Із 7 доби спостереження цей показник мав тенденцію до відновлення у порівнянні з контрольними показниками, а вже на 14 добу експерименту середній діаметр просвіту венул статистично не відрізнявся від аналогічних показників контрольної групи тварин і перебував у межах статистичної помилки.

Звертає на себе увагу, що у порівнянні змін середніх діаметрів просвітів артеріол, капілярів і венул слизової оболонки і підслизової основи показники корелюють між собою в різні терміни експериментального дослідження, що свідчить про односпрямовані морфологічні зміни у цих оболонках (рис. 4.5).

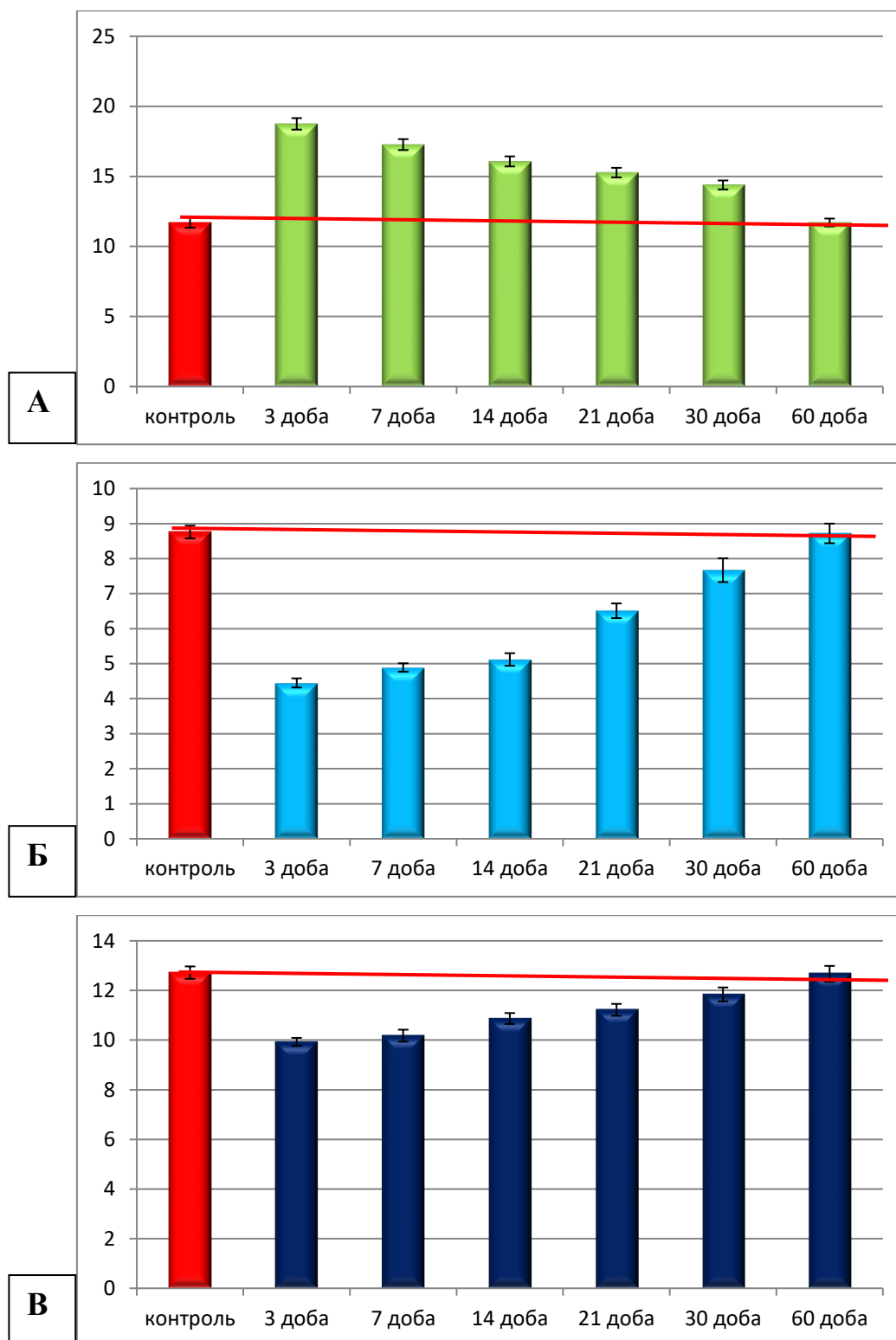
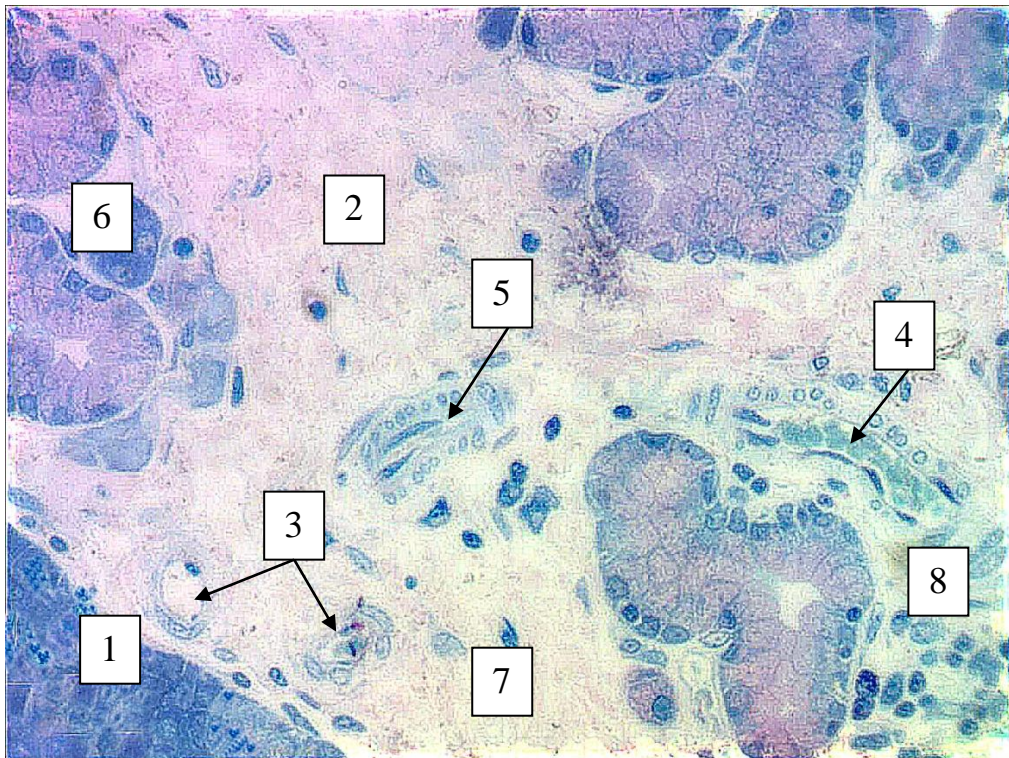


Рисунок 4.5 – Морфометрична характеристика середніх діаметрів просвітів елементів гемомікроциркуляторного русла підслизової основи кишкової стінки в ділянці ранового дефекту при зашиванні його хірургічною ниткою вікріл в динаміці експерименту: А – артеріоли; Б – капіляри; В – венули.

Паралельно з розладами мікроциркуляції (спазмуванням, або дилатацією), морфологічно на світлооптичному рівні на 3 добу спостереження нами виявлялись явища ангиогенезу судин гемомікроциркуляторного русла. На гістологічних препаратах із напівтонкими зрізами візуалізувались мікросудини в різних напрямках. Їхні перерізи були напрямлені у поперечному тангенціальному й у поздовжньому напрямках, що є морфологічним підтвердженням процесу їх формування в грануляційній тканині, яка оточувала рановий дефект (рис.4.6).



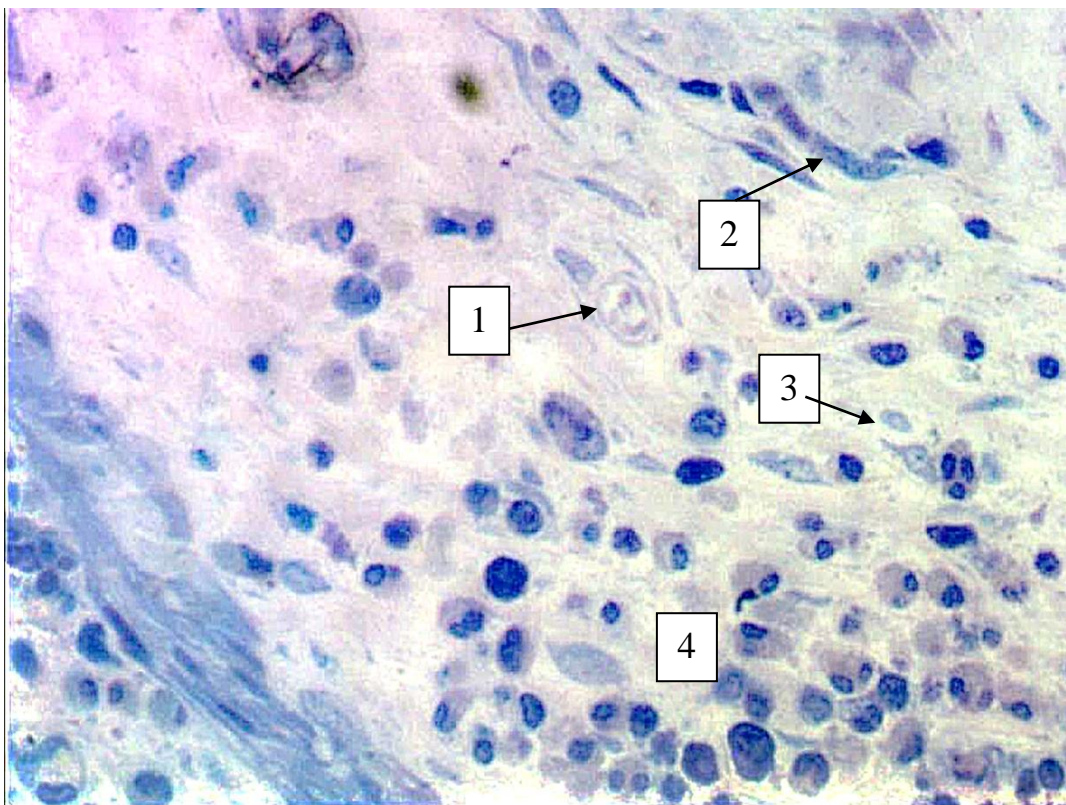
Умовні позначки: 1 – ділянка імплантованої хірургічної нитки вікріл; 2 – сполучна тканина слизової оболонки; 3 – поперечний переріз мікросудини, 4 – поздовжній переріз новоутвореної судини; 5 – тангенціальний переріз мікросудин, 6 – крипти слизової оболонки сліпої кишки, 7 – пухка волокниста сполучна тканина слизової оболонки, 8 – клітинні елементи лейкоцитарного ряду

Рисунок 4.6 – Ангіогенез мікросудин в ділянці ранового дефекту, зшитого хірургічною ниткою вікріл на 3 добу експерименту. Напівтонкий зріз. Забарвлення: поліхромний барвник. Зб.: ок.10, об.40.

Починаючи з 14 доби експерименту ангиогенез мікросудин переходив у стадію формування елементів гемомікроциркуляторного русла: артеріол, капілярів і венул.

Стінки вищезазначених мікросудин у перивульнарній зоні набували характерних ознак.

Артеріоли вже візуалізувались із чітко визначеною стінкою, яка утворювалась трьома оболонками, але підендотеліальний шар виглядав потоншеним, визначалась внутрішня еластична мембрана, яка візуалізувалась під базальною мембраною. У середній оболонці артеріол спостерігалась незначна кількість гладких міоцитів. Зовнішня оболонка артеріол була побудова з адвентиційних клітин і пухкої волокнистої сполучної тканини. Капіляри на світлооптичному і ультрамікроскопічному рівнях визначались як структури, судинна стінка яких була побудована з ендотеліальних клітин, котрі щільно прилягали до базальної мембрани. Вenuли візуалізувались, як структури неправильної і видовженої форми з майже відсутньою еластичною мембраною (рис. 4. 7).



Умовні позначки: 1 – артеріола; 2 – венула; 3 – капіляр; 4 – лейкоцитарний інфільтрат.

Рисунок 4.7 – Стадія організації елементів ГМЦР і грануляційної тканини в ділянці ранового дефекту. Напівтонкий зріз. Забарвлення: поліхромний барвник. Зб.: ок.10, об.100.

Таким чином, починаючи з 14 доби експерименту у сформованій грануляційній тканині в перивульнарній ділянці сліпої кишки починається процес структурної організації мікросудин. На гістологічних препаратах чітко візуалізуються елементи ГМЦР, більшість з яких припадає на долю капілярів.

4.2 Морфологічні аспекти перебудови структурних елементів сліпої кишки кролів при зшиванні ранового дефекту хірургічною ниткою вікріл.

У результаті проведеного дослідження визначено, що кишкова стінка в ділянці ранового дефекту, що був зшитий хірургічною ниткою вікріл, в динаміці експерименту реагувала по-різному. За рахунок процесів ремоделювання її структурних елементів, вона потовщувалась на ранніх стадіях експерименту, або стоншувалась на пізніх термінах спостереження. Ці процеси відповідали морфологічній перебудові складових слизової, підслизової, м'язової оболонок.

Так середня загальна товщина кишкової стінки у перивульнарній зоні змінювала свої метричні показники за наступною тенденцією: на 3 добу спостереження кишкова стінка в ділянці ранового дефекту достовірно, при $p < 0,05$, у порівнянні з контрольними показниками потовщувалась майже у 3 рази. Візуально, при проведенні повторної серединної лапоратомії, під час забору матеріалу для морфологічного дослідження, кишкова стінка мала ознаки сильного набряку і її колір змінювався з рожевого у контрольних групах до червоного у групі кролів, яким на 3 добу спостереження вилучався біопсійний матеріал.

Починаючи з 7 доби експерименту спостерігалось зменшення її товщини, але у порівнянні з контрольними показниками її ширина була значно більшою – у 2,2 рази. На 14 добу експерименту середня загальна товщина кишкової стінки достовірно стоншувалась у порівнянні з попереднім терміном спостереження, але все одно відрізнялась від контрольних показників (була товщою в 1,66 рази).

На 21 добу спостережень товщина кишкової стінки у перивульнарній зоні зменшувалась у порівнянні з попереднім терміном спостереження в 1,22 рази,

але в порівнянні з показниками контролю була потовщеною в 1,33 рази. Показник середньої загальної товщини кишкової стінки до показників контролю наближався після 30 доби експерименту і перебував у межах статистичної помилки (рис. 4.8).

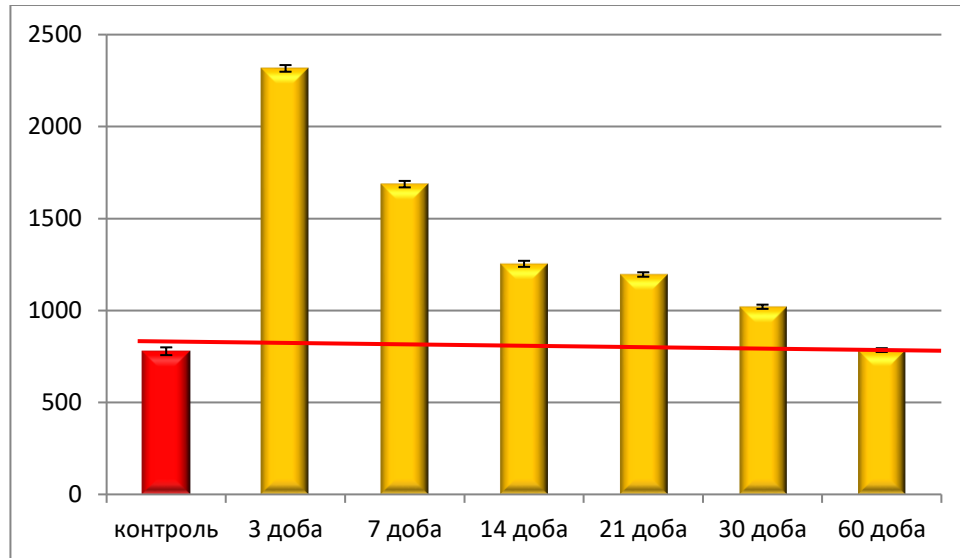
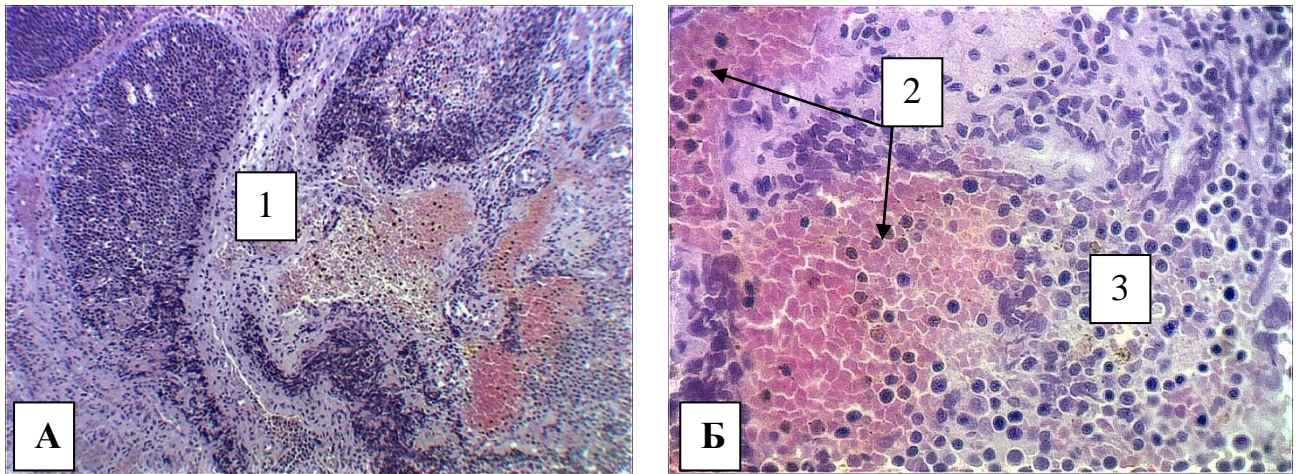


Рисунок 4.8 – Морфометрична характеристика середньої загальної товщини кишкової стінки в ділянці ранового дефекту при зшиванні його хірургічною ниткою вікріл в динаміці експерименту.

Проаналізувавши метричні зміни складових оболонок кишкової стінки стає очевидним, що на 3 добу спостереження кишкова стінка потовщується за рахунок слизової оболонки у 3,1 рази, підслизової основи – у 3,5 рази, м'язової оболонки у – 1,4 рази, і характерним є стоншення серозної оболонки в 1,5 рази. На світлооптичному рівні такі процеси характеризувались розширенням пучків колагенових волокон пухкої волокнистої сполучної тканини слизової оболонки і підслизової основи з яскравими явищами гіпергідратації, великими крововиливами і значною лейкоцитарною інфільтрацією навколо сформованих кров'яних згустків. У серозній оболонці відмічались явища некрозу, а епітеліоцити візуалізувалися злущеними й у деяких ділянках не мали контакту з базальною мембраною (рис. 4.9).



Умовні позначки: 1 – перивульнарна зона на межі слизової і підслизової оболонки; 2 – кров’яні згустки; 3 – лейкоцитарний інфільтрат

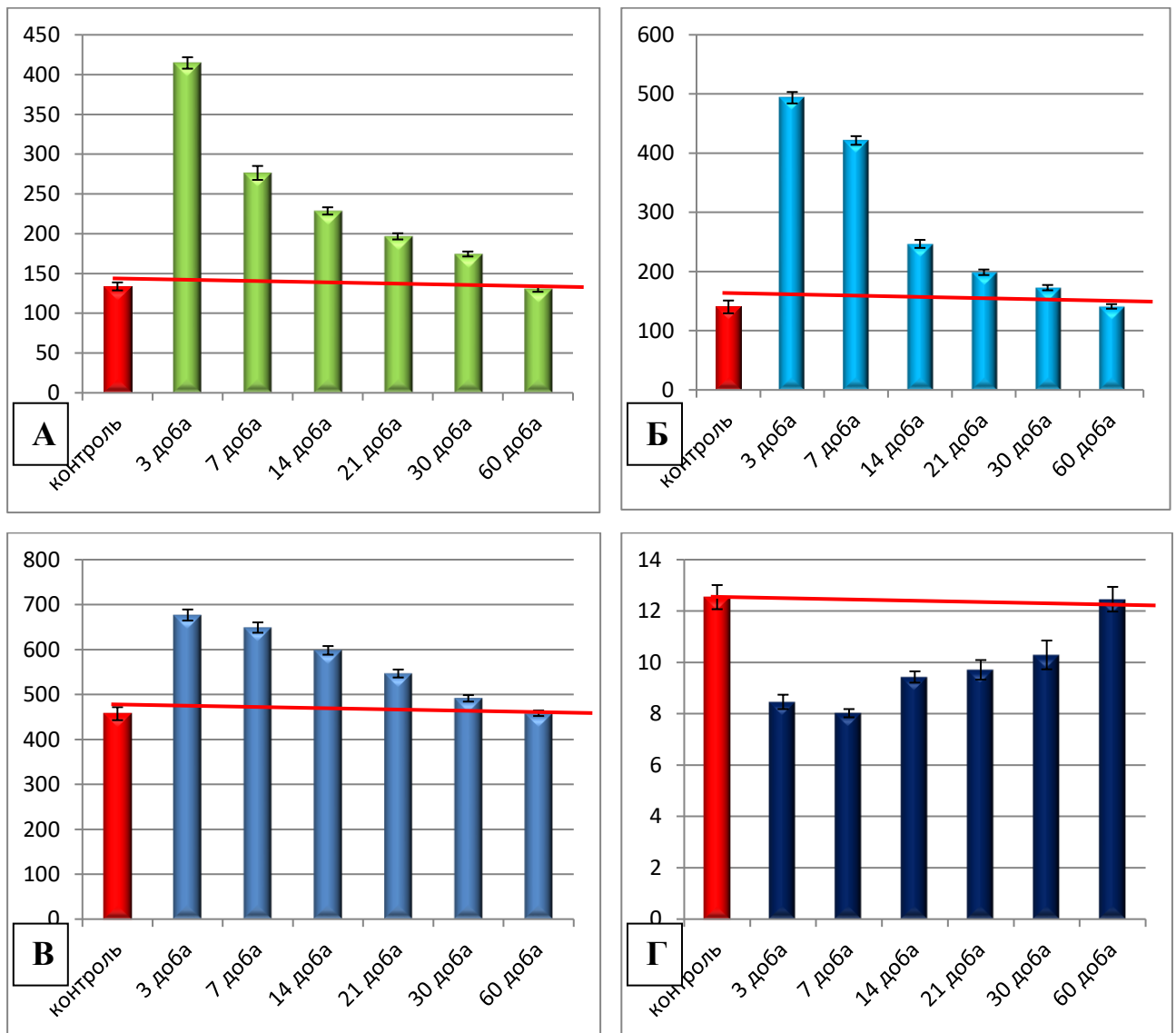
Рисунок 4.9 – Морфологічні зміни у перивульнарній зоні стінки сліпої кишки кролів на 3 добу після зашивання ранового дефекту хірургічною ниткою вікріл. Парафіновий зріз. Забарвлення: гематоксилін і еозин. Збільшення: А – ок.: 10; об.: 10; Б – ок.:10; об.:100

У подальшому в оболонках кишкової стінки після імплантації хірургічної нитки вікріл відбувалась динамічні зміни відповідно до термінів спостереження. Так, на 7 добу спостереження слизова оболонка була потовщена порівняно з контрольними показниками у 2,1 рази, але порівняно з попереднім терміном спостереження вона стоншувалась у 1,5 рази. Підслизова основа в цей же термін спостереження теж, у порівнянні з попереднім терміном спостереження, стоншувалась у 1,2 рази. М’язова оболонка і серозна оболонки на 7 добу експерименту достовірно не змінювали своїх метричних показників.

На 14 добу експерименту слизова оболонка мала тенденцію до стоншення як у порівнянні з показниками контрольної групи тварин, так й у порівнянні з попереднім терміном спостереження. Підслизова основа теж потоншувалась у порівнянні з групою контролю і значущо, у 1,5 рази, порівняно з попереднім терміном спостереження. Середні показники товщини м’язової оболонки мали аналогічну тенденцію з показниками підслизової основи. Серозна оболонка, починаючи з 14 доби спостереження, мала тенденцію до відновлення своїх

показників, але все одно середній показник її товщини у 1,2 рази був меншим у порівнянні з контролем.

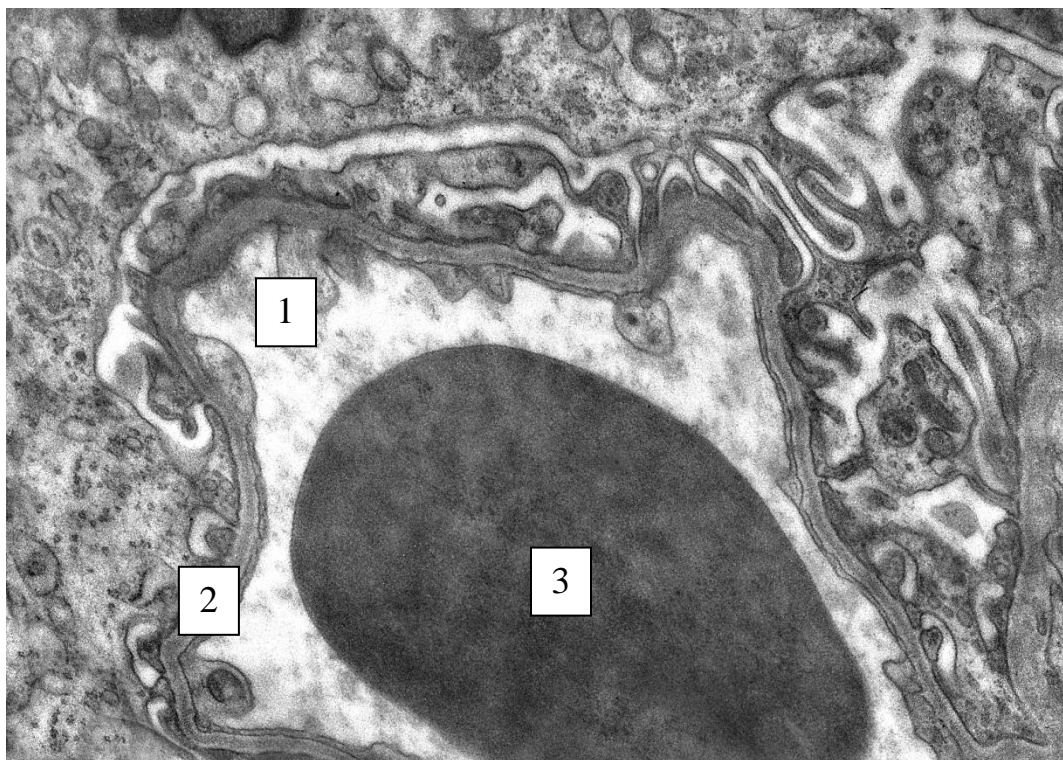
Починаючи з 30 доби експерименту середній показник товщини слизової оболонки був збільшеним у 1,5 рази у порівнянні з контрольними показниками, підслизової основи був збільшений у 1,4 рази, м'язової оболонки – у 1,1 рази, а серозної оболонки – відповідав контрольним показникам. До 60 доби експерименту середні показники товщини оболонок кишкової стінки відповідали контрольним і перебували у межах статистичної помилки (рис. 4. 10).



Примітка: підпис до рисунку 4.10 дивись на сторінці 16.

Рисунок 4.10 – Зміни середніх показників товщини оболонок кишкової стінки у ділянці ранового дефекту зшитого хірургічною ниткою вікріл в динаміці експерименту: А – слизової оболонки; Б – підслизової оболонки; В – м'язової оболонки; Г – серозної оболонки.

При проведенні гістологічних досліджень привертали до себе увагу змінні елементи ГМЦР слизової оболонки і підслизової основи сліпої кишки перивульнарної ділянки як її окремі структурні компоненти. Визначено, що стінка цих гемокапілярів змінювалась. Так, артеріоли слизової оболонки потовщували свою стінку на 3, 7, 14 доби експерименту відповідно у 2,4, 2,9 і 2,2 рази. На ультрамікроскопічному рівні в стінці судин визначалось розшарування еластичної мембрани і збільшення внутрішньоангіосомальної речовини (рис. 4.11).



Умовні позначки: 1 – артеріола; 2 – еластична мембрана; 3 – еритроцит в просвіті артеріоли.

Рисунок 4.11 – Артеріола слизової оболонки сліпої кишки у перивульнарній ділянці на 7 добу експерименту при зшиванні ранового дефекту хірургічною ниткою вікріл. Електронограма. Збільшення 10000.

Починаючи з 21 доби спостереження показник середньої товщини стінки артеріол, у порівнянні з попередніми термінами спостереження, починав зменшуватись, але у порівнянні з контрольними показниками він лишався збільшеним у 1,8 разів. На 30 добу експериментального дослідження вищезазначений показник зменшувався у порівнянні з попереднім терміном спостереження, а у порівнянні з контрольними показниками він перевищував їх у 1,5 рази. До 60 доби експерименту цей показник достовірно не відрізнявся від контрольних при $p < 0,05$ (рис. 4. 12).

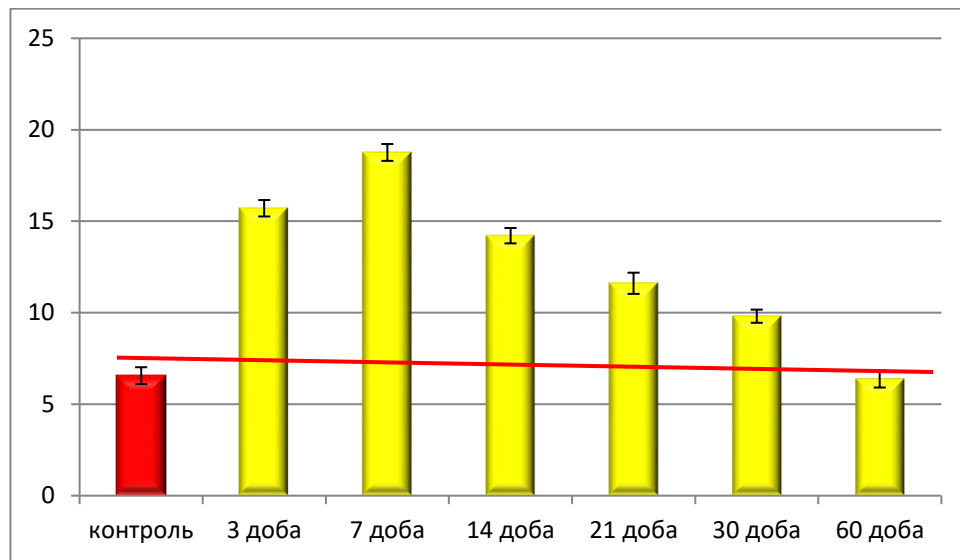


Рисунок 4.12 – Динаміка змін середньої товщини стінки артеріол слизової оболонки сліпої кишки в перивульнарній зоні при зшиванні ранового дефекту хірургічною ниткою вікріл.

Середній показник товщини стінки капілярів у ділянці ранового дефекту навпаки, зменшувався на 3 добу експерименту у 3,2 рази, порівняно з групою контролю. На 14 добу спостереження, у порівнянні з попереднім терміном експерименту, він збільшився у 3 рази і дорівнював, у межах статистичної помилки, контрольним показникам.

На ультрамікроскопічному рівні на цей термін спостереження визначався значний набряк сполучної тканини перивульнарної ділянки і, враховуючи будову стінки капілярів, стають зрозумілими такі морфометричні зміни середніх показників товщини їхньої стінки, які безпосередньо залежать від реакції пухкої сполучної

тканини і структурних елементів слизової оболонки на імплантацію хірургічної нитки вікріл.

Після закінчення активної фази набряку слизової оболонки, починаючи з 14 доби експерименту, середня товщина стінки капілярів зменшилась, у порівнянні з попереднім терміном спостереження, у 1,3 рази і була меншою, у порівнянні з контрольними показниками, теж у 1,3 рази. На 21 добу експерименту середня товщина стінки капілярів була меншою від контрольних показників у 1,2 рази, але не значущо вищою від попереднього терміну спостереження при $p < 0,05$. Починаючи з 30 доби і закінчуючи 60 добою експерименту середня товщина стінки капілярів значущо не відрізнялась від контрольних і перебувала у межах статистичної похибки (рис. 4.13).

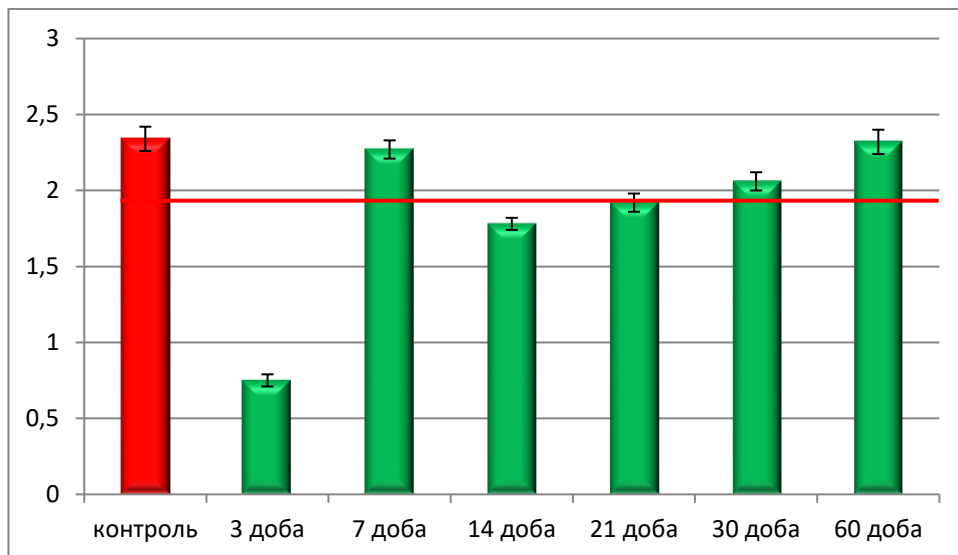


Рисунок 4.13 – Динаміка змін середньої товщини стінки капілярів слизової оболонки сліпої кишки в перивульнарній зоні при зшиванні ранового дефекту хірургічною ниткою вікріл

Зміни середньої товщини стінки венул мали іншу від капілярів тенденцію. На 3 добу експерименту їх стінка достовірно, при $p < 0,05$, потовщувалась в 1,8 разів у порівнянні з контрольними показниками і продовжувала потовщуватися до 7 доби експерименту в 1,96 разів, що, на нашу думку, пов'язано з функціональним значенням венул. Починаючи з 14 доби спостереження середня товщина стінки венул зменшувалась, порівняно з попереднім терміном спостереження (у 1,17

рази), але у порівнянні з контрольними показниками була вищою у 1,7 рази. На 21 добу експериментального дослідження спостерігалась аналогічна до попереднього терміну спостереження морфометрична картина, за винятком коефіцієнтів. На 30 добу експерименту показник середньої товщини стінки венул зменшувався, порівняно з аналогічним показником попереднього терміну, але був вищим у 1,36 рази у порівнянні з контролем, а на 60 добу статистично не відрізнявся від контролю (рис. 4.14).

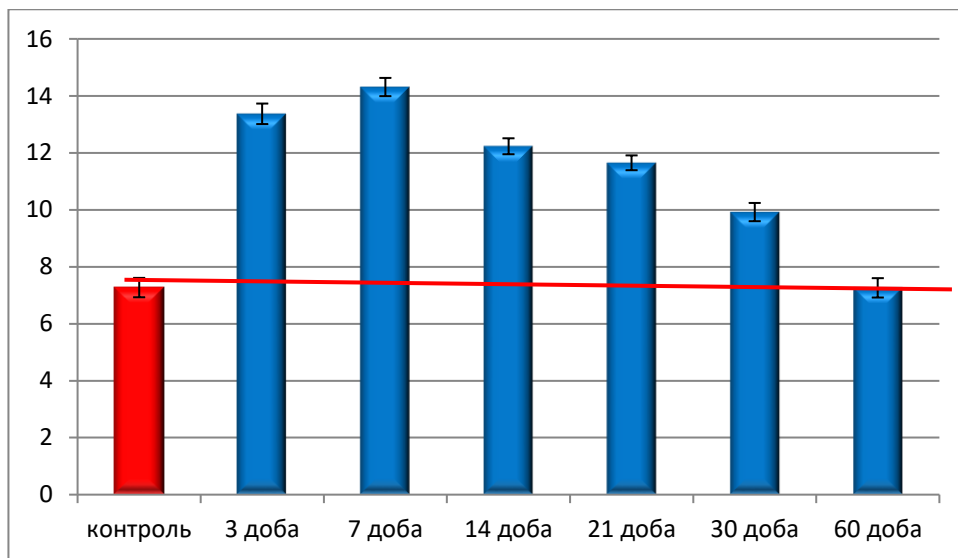


Рисунок 4.14 – Динаміка змін середньої товщини стінки капілярів слизової оболонки сліпої кишки в перивульнарній зоні при зшиванні ранового дефекту хірургічною ниткою вікріл

Паралельно з морфометричними змінами елементів ГМЦР слизової оболонки нами визначені і зміни цих структур у ділянці ранового дефекту, зашитого хірургічною ниткою вікріл, у підслизовій основі сліпої кишки кролів, які були аналогічними до змін у слизовій оболонці, за деякими винятками і різними коефіцієнтами. Так, середня товщина стінки артеріол на 7 добу експерименту в 2,6 рази перевищувала аналогічний показник слизової оболонки, що свідчить про перехід запального процесу до підслизового прошарку. Капіляри стонщували свою стінку в 2,44 рази, починаючи з 14 доби експерименту. Венули підслизової основи, на відміну від слизової оболонки, навпаки з 7 по 21 добу стонщувались (рис. 4.15).

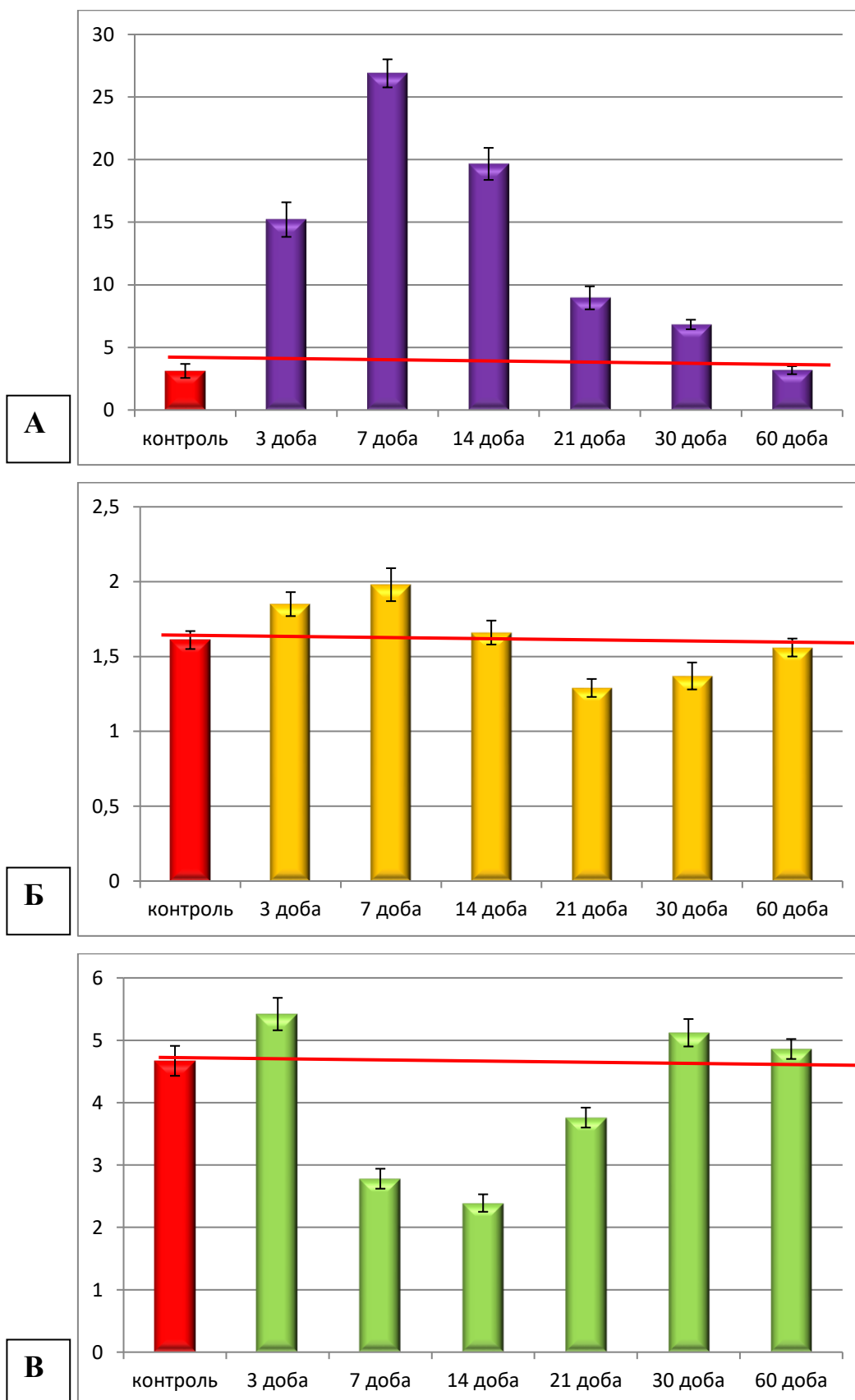


Рисунок 4.15 – Динаміка змін середньої товщини стінки: А – артеріол, Б – капілярів, В – венул підслизової основи сліпої кишки в перивульнарній зоні при зашиванні ранового дефекту хірургічною ниткою вікріл в експерименті.

При зашиванні ранового дефекту хірургічною ниткою вікрил нами були визначені процеси ремоделювання структурних компонентів крипт у динаміці експерименту. Так, крипти, як одні з структурних елементів слизової оболонки сліпої кишки, у перивульнарній зоні достовірно, при $p < 0,05$, у порівнянні з контрольними показниками, змінювали свою глибину залягання і з 3 по 14 добу спостереження занурювались у сполучну тканину слизової оболонки за рахунок тиску, що виникав у результаті її потовщення. Починаючи з 21 доби спостереження глибина залягання крипт зменшувалась у порівнянні з вищезазначеними термінами спостережень і, навпаки, випинала слизову оболонку. На 60 добу експериментального дослідження нами визначено, що середній показник глибини залягання крипт не відрізнявся від контрольних і перебував у межах статистичної похибки (рис. 4.16).

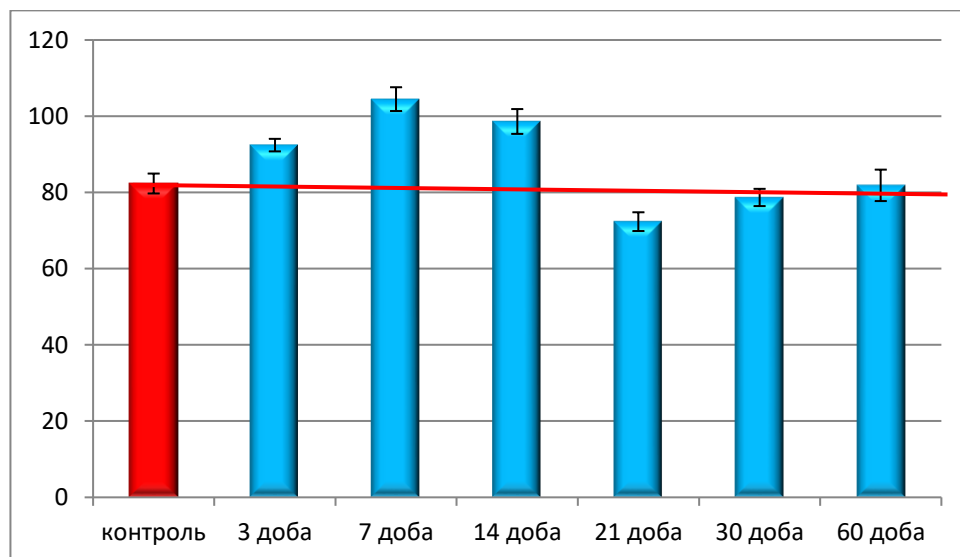
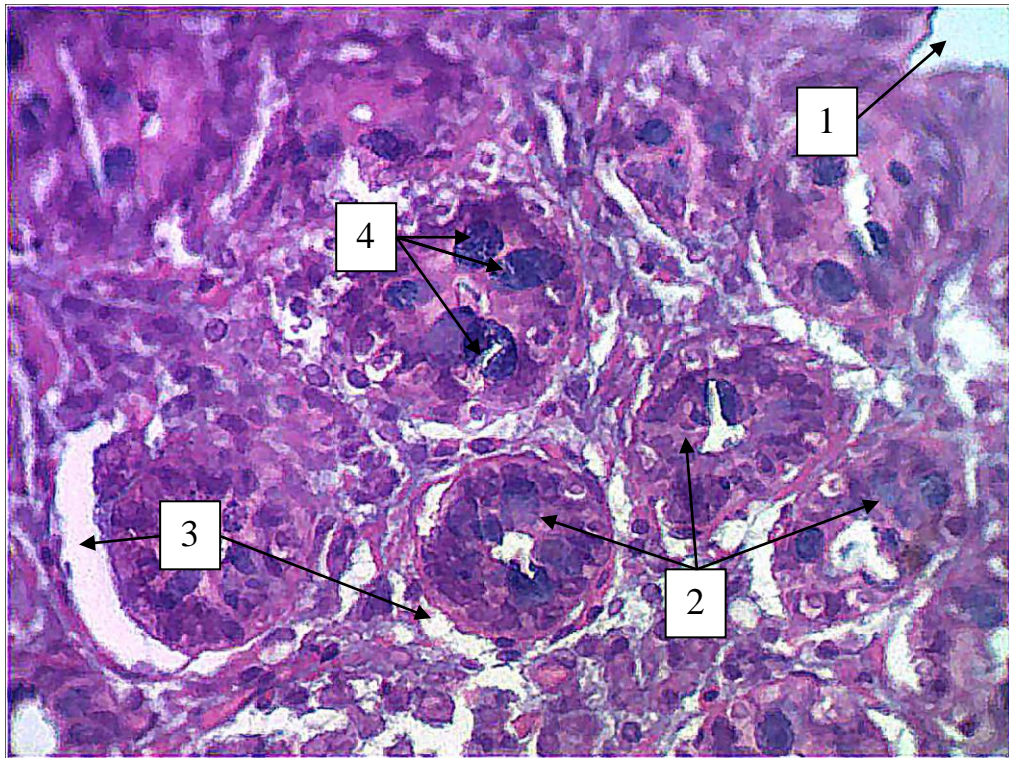


Рисунок 4.16 – Динаміка змін середнього показника глибини залягання крипт слизової оболонки сліпої кишки в перивульнарній зоні при зашиванні ранового дефекту хірургічною ниткою вікрил в експерименті.

На світлооптичному рівні зміна топографії крипт слизової оболонки перивульнарної ділянки при імплантації хірургічної нитки вікрил безпосередньо пов'язана з набряком і утворенням міжтканинної рідини загалом в усій слизовій оболонці. Навколо крипт утворювались гіпергідратовані ділянки внаслідок чого

виникав тиск на вищеописані структури, які в результаті зміщувались в глибину слизової оболонки, наближаючись безпосередньо до власної пластинки (рис. 4.17).



Умовні позначки: 1 – просвіт гирла крипти; 2 – крипти; 3 – гіпергідратовані ділянки; 4 – келихоподібні клітини.

Рисунок 4.17 – Зміни топографії глиби залягання крипти у перивульнарній зоні слизової оболонки сліпої кишки кролів на 7 добу після зашивання ранового дефекту хірургічною ниткою вікріл. Парафіновий зріз. Забарвлення: гематоксилін і еозин. Збільшення: ок.: 10; об.: 40.

Паралельно зі зміною топографії крипт, як структурного елементу слизової оболонки сліпої кишки, нами визначені морфометричні зміни середніх показників загальної ширини крипти в ділянці її дна і гирла. Так середній показник загальної ширини дна крипти змінював свій показник, починаючи з 3 доби експерименту і нами зафіксовано достовірне розширення у 1,65 рази дна крипти. Така тенденція спостерігалась з 7 по 14 доби спостереження, а коефіцієнт збільшення, у порівнянні з контрольними показниками, становив 1,86 і 2,15 відповідно. На 21 добу експерименту, у порівнянні з попереднім терміном спостереження, цей показник

зменшувався у 1,3 рази, але був вищим у 1,58 рази за контрольний. Така сама тенденція спостерігалась і на 30 добу спостереження, а показників контролю середня ширина дна крипти сягала (в межах статистичної похибки) до 60 доби експерименту (рис. 4.18).

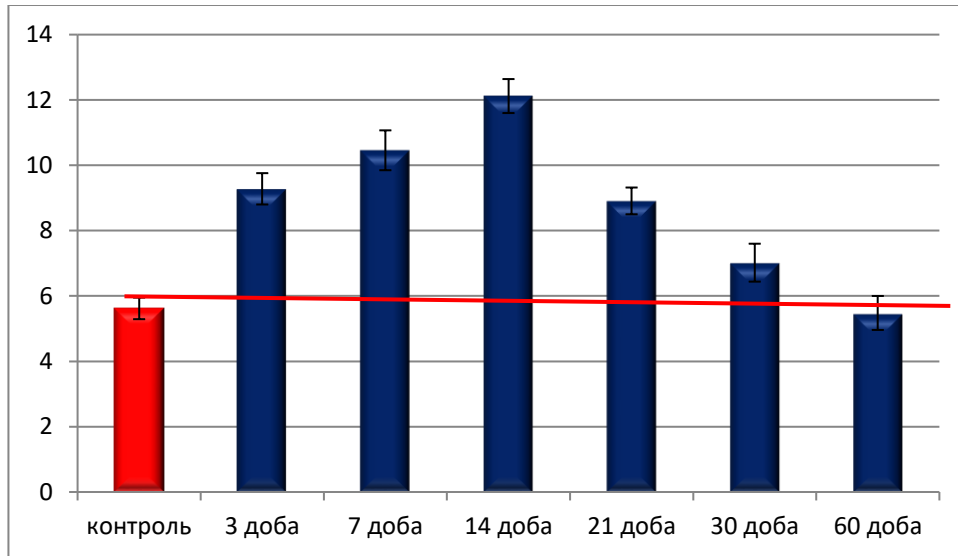


Рисунок 4.18 – Динаміка змін середнього показника ширини дна крипт слизової оболонки сліпої кишки в перивульнарній зоні при зшиванні ранового дефекту хірургічною ниткою вікріл в експерименті.

Проаналізувавши зміни показника загальної ширини крипти в ділянці її гирла, ми дійшли висновку, що, починаючи з 3 доби експериментального дослідження, цей показник збільшується у 1,15 разів, що свідчить про активну участь крипт перивульнарної ділянки в реалізації запального процесу, який виник при зашиванні ранового дефекту хірургічною ниткою вікріл. На 7-14 добу ширина крипти в ділянці гирла розширюється, як у порівнянні з контрольними показниками (у 1,35 рази), так і порівняно з попереднім терміном спостереження (у 1,17 разів), що свідчить про посилення реалізації запального процесу.

Визначено, що на 21 добу спостереження виникає зворотній процес – зменшення загальної ширини крипти у ділянці гирла. Так, у порівнянні з попереднім терміном спостереження, цей показник зменшується у 1,6 рази, а у порівнянні з контрольним показником – у 1,18 рази. Такий ефект, на нашу

думку, пов'язаний із закінченням активної фази запального процесу і переходу до фази формування сполучнотканинної капсули навколо хірургічної нитки. Такі процеси продовжуються і на 30 добу спостереження, але з меншим коефіцієнтом. На кінець терміну спостереження досліджуваний показник дорівнював аналогічному показнику контрольної групи і перебував у межах статистичної помилки (рис. 4.19).

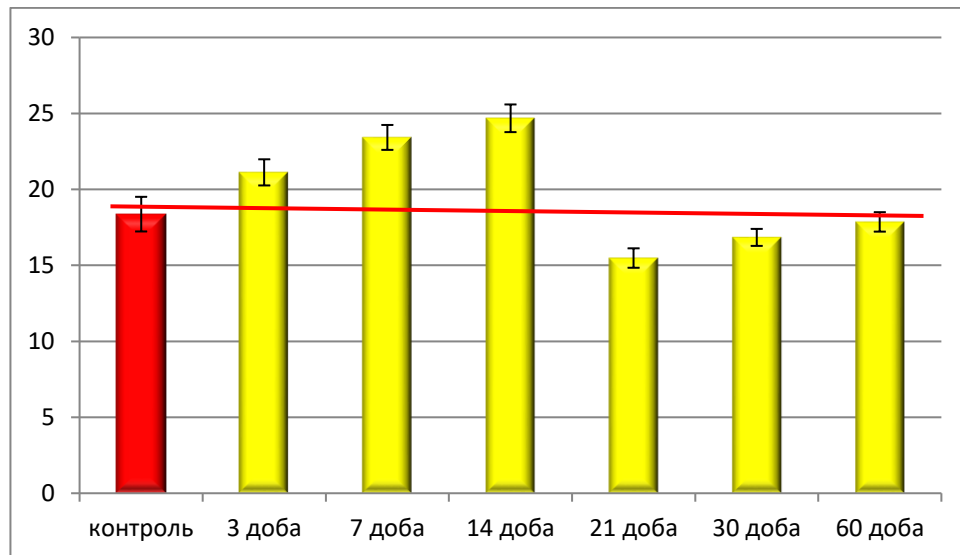


Рисунок 4.19 – Динаміка змін середнього показника ширини крипт в ділянці їх гирла слизової оболонки сліпої кишки в перивульнарній зоні при зшиванні ранового дефекту хірургічною ниткою вікріл в експерименті.

При проведенні експериментального дослідження ми не оминули увагою морфометричні зміни, які виникають з протоковою системою крипт у динаміці експерименту, оскільки процес виведення секрету, який продукують структурні елементи крипт, безпосередньо залежить від стадій регенерації і репаративної активності кишкової стінки в цілому. Нами встановлена закономірність, що ширина протоки як у ділянці дна, так і у ділянці гирла безпосередньо залежить від термінів експериментального дослідження і, відповідно, від стадій ремоделювання кишкової стінки, а також відповіді на сформований рановий дефект і імплантацію хірургічного шовного матеріалу вікріл. Тенденція змін загальної ширини протоки крипт була наступною: з 3 по 14 добу вони розширювались, у порівнянні з контрольними показниками, а з 21 по 30 добу спостереження вони звужувались як у

порівнянні з попередніми термінами спостереження, так і порівняно з контрольними показниками. На кінець експериментального дослідження середній показник ширини протоки крипт як у ділянці дна, так і в ділянці гирла відповідав контрольним перебував у межах статистичної помилки при $p < 0,05$ (рис. 4. 20).

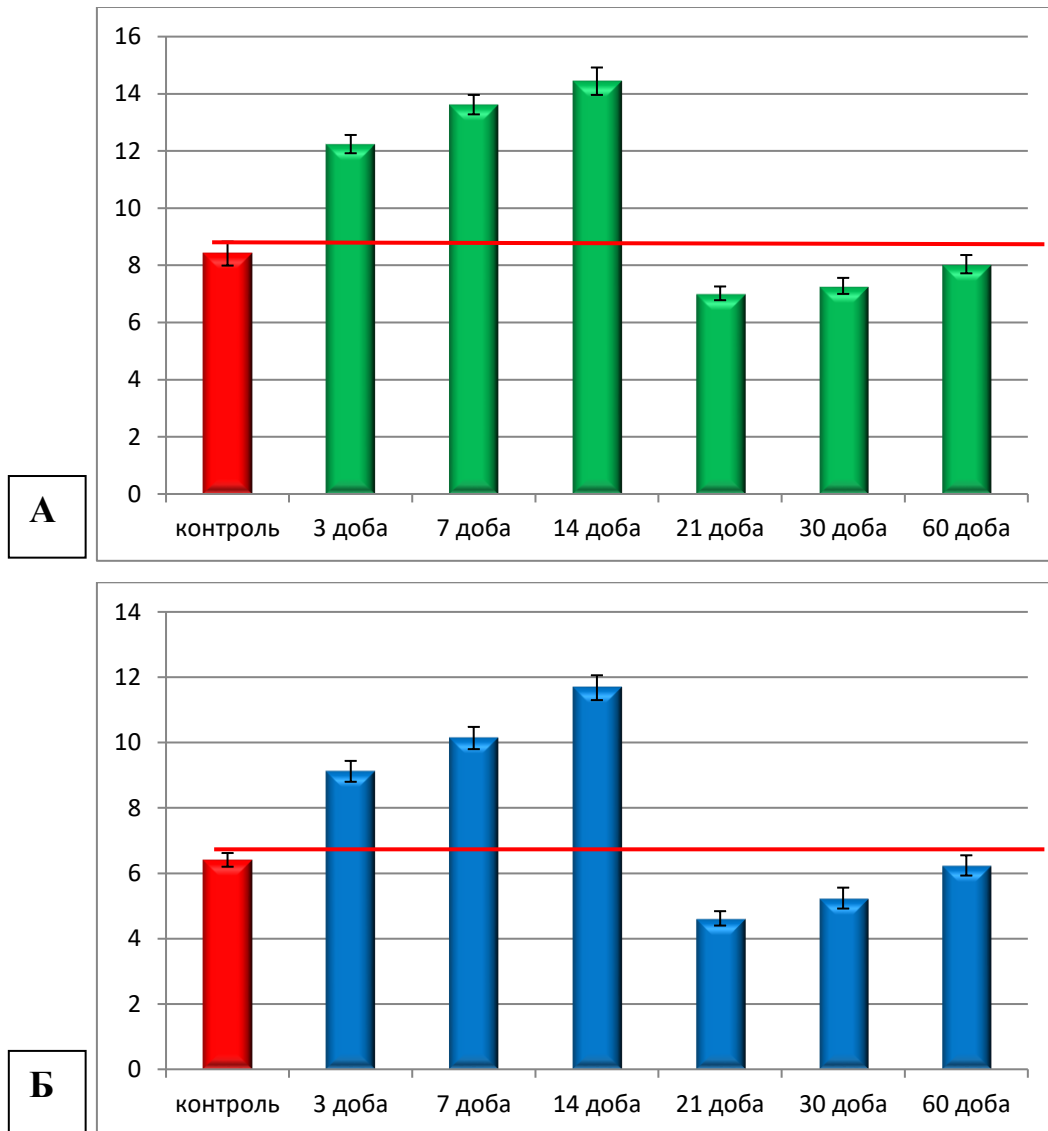
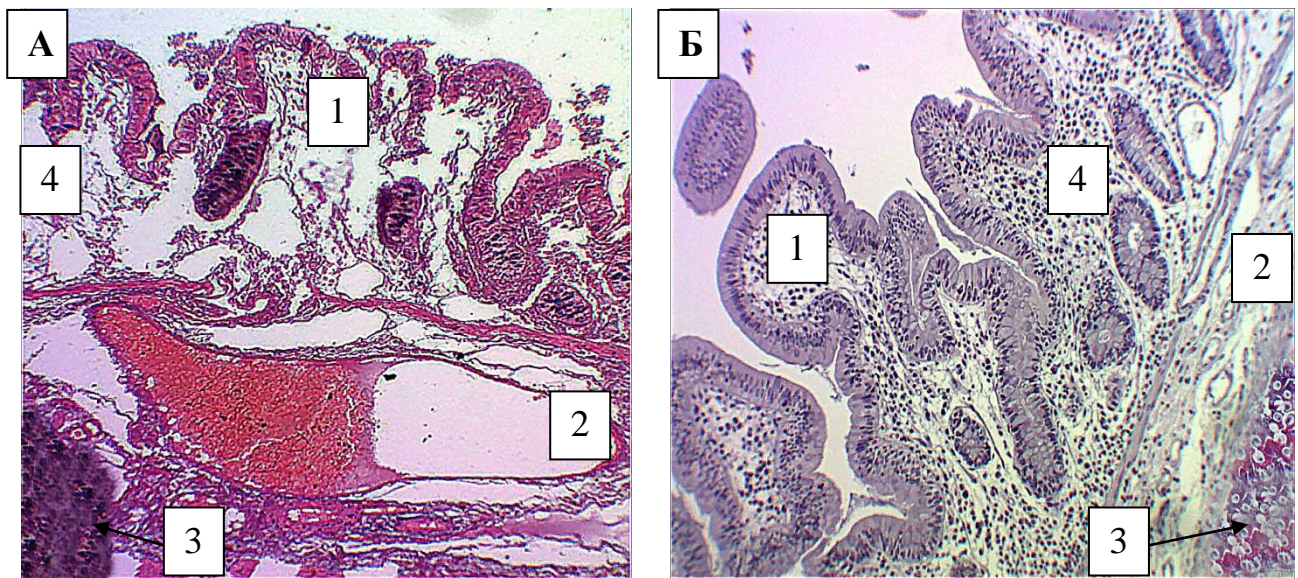


Рисунок 4.20 – Динаміка змін середнього показника ширини протоки крипт у ділянці їхнього дна (А) і в ділянці гирла (Б) слизової оболонки сліпої кишки в перивульнарній зоні при зашиванні ранового дефекту хірургічною ниткою вікрил в експерименті.

Такі морфометричні зміни, на нашу думку, безпосередньо пов'язані з структурними змінами, які відбуваються у криптах при реалізації запального процесу, викликаного розтином стінки сліпої кишки й імплантацією

поліфіламентної хірургічної нитки вікрил. Так, нами на світлооптичному й електронномікроскопічному рівнях визначено процеси структурної відповіді компонентів крипт на вищезазначені дії.

Клітинні структурні компоненти системи крипти, що асоційована зі слизовою оболонкою сліпої кишки в ділянці ранового дефекту, на світлооптичному та електронномікроскопічному рівнях мали ознаки як деструкції на ранніх термінах спостереження, так і регенерації та відновлення на пізніх термінах спостереження (рис. 4.21).



Умовні позначки: 1 – крипти; 2 – пухка волокниста сполучна тканина 3 – імплантована хірургічна нитка вікрил; 4 – слизова оболонка сліпої кишки.

Рисунок 4.21 – Морфологічні зміни у перивульнарній зоні стінки сліпої кишки кролів на 3 добу (А) та 30 добу (Б) після зашивання ранового дефекту хірургічною ниткою вікрил. Парафіновий зріз. Забарвлення: гематоксилін і еозин. Збільшення: ок.:10;об.:10.

Морфометрично встановлено, що середня кількість стовпчастих епітеліоцитів з облямівкою у складі крипт перивульнарної зони різко, у 3,4 рази, зменшувалась уже на 3 добу експерименту (рис. 4.21 А). Починаючи з 7 доби спостереження, їхня середня кількість починала зростати, але була меншою від показників контролю у 3,2 рази, а на 14 – добу у 2,2 рази. Показників контролю

середня кількість стовпчастих епітеліоцитів з облямівкою досягала, з врахуванням середньої статистичної помилки, при $p < 0,05$, у проміжку між 30 та 60 добою експерименту. Враховуючи функціональне навантаження цих структур, можна зробити висновок, що всмоктування поживних речовин із просвіту клубової кишки в ділянці ранового дефекту на ранніх стадіях експерименту майже не відбувається (рис. 4.22).

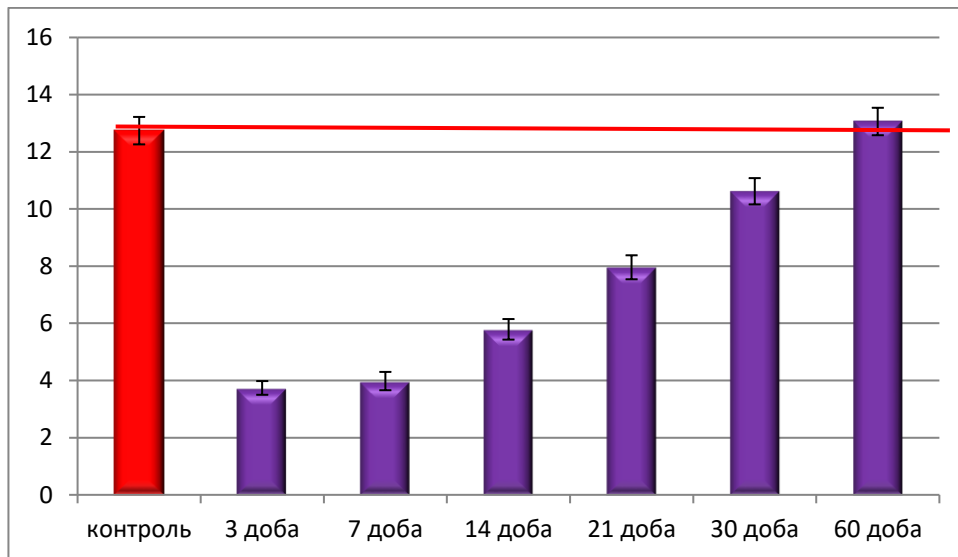


Рисунок 4.22 – Динаміка змін середньої кількості стовпчастих епітеліоцитів з облямівкою слизової оболонки сліпої кишки в перивулварній зоні при зашиванні ранового дефекту хірургічною ниткою вікріл в експерименті.

Середня кількість келихоподібних клітин перивулварної зони динамічно змінювалась протягом експерименту. Починаючи з 3 доби спостереження їхня кількість збільшувалась у 2,09 рази. На 7 добу середня кількість келихоподібних клітин була більшою, у порівнянні з групою контролю, у 2,39 рази, а на 14 добу експериментального дослідження вона зменшувалась у 1,33 рази, порівняно з попереднім терміном спостереження, але була у 1,79 рази більшою від контрольних показників. На 21 і 30 добу експериментального дослідження визначено, що середня кількість келихоподібних клітин у складі крипт перивулварної ділянки мала тенденцію до зменшення у порівнянні з попередніми термінами спостереження відповідно у 1,12 та у 1,33 рази, але вищезначені показники були вищими за контрольні у 1,59 і 1,19 рази

відповідно. Із 60 доби експерименту їхня кількість набувала показників контролю з урахуванням середньої статистичної помилки при $p < 0,05$. Такі морфологічні та морфометричні ознаки свідчать про те, що келихоподібні клітини відіграють визначальну роль в реалізації репаративних і регенеративних реакцій (рис. 4.23).

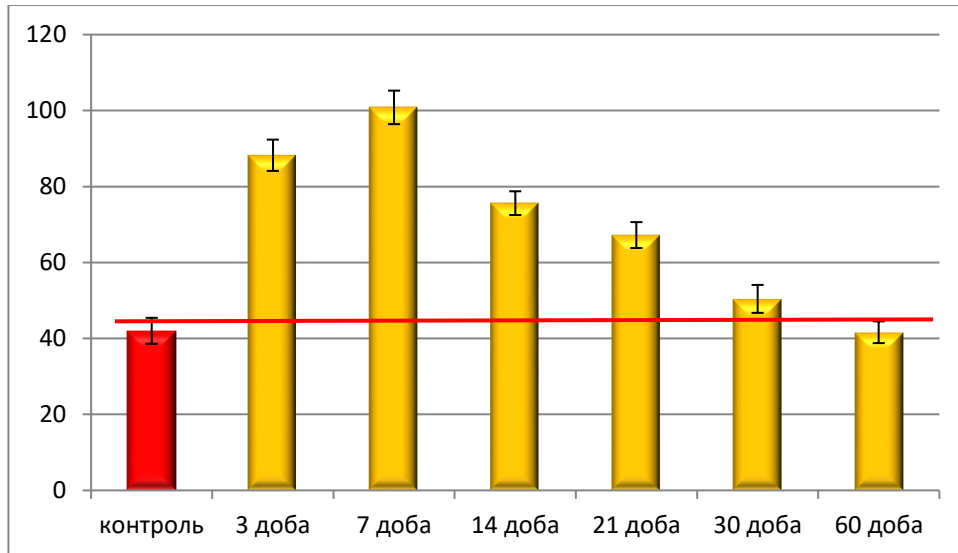



Рисунок 4.23 – Динаміка змін середньої кількості келихоподібних клітин у складі крипт слизової оболонки сліпої кишки в перивульнарній зоні при зашиванні ранового дефекту хірургічною ниткою вікрил в експерименті.

Враховуючи суттєве значення келихоподібних клітин у складі крипт перивульнарної ділянки слизової оболонки сліпої кишки, нами на ультрамікроскопічному рівні визначено, що починаючи з 3 доби експериментального дослідження їхні секреторні гранули поступово починають активно накопичувати слизовий секрет, який нагадував у цитоплазмі піноподібний стан. На 14 добу експерименту секреторні гранули келихоподібних клітин вже перебували на стадії організації секрету і чітко контактували одна з одною. Базальна частина келихоподібних клітин вмонтовувалась у просвіт крипти і поступово шляхом дегрануляції віддавала свої секреторні гранули. Серед секреторних гранул келихоподібних клітин, у цей період експериментального дослідження, визначались оптично світлі й оптично темні гранули, які переважали. Визначено, що цитотопографічно келихоподібні клітини відкривались у просвіт виключно навпроти малодиференційованих клітин, що входили до складу крипт.

Вони візуалізувались, як епітеліоцити з одним або кількома ядрами і слабкорозвинутим синтетичним апаратом (рис. 4.24).



Умовні позначки: 1 – келихоподібна клітина; 2 – секреторні гранули келихоподібних клітин на різних стадіях дозрівання; 3 – протока крипти; 4 – малодиференційовані клітини крипт; 5 – співвустя келихоподібної клітини і протоку крипти.

Рисунок 4. 24 – Реакція келихоподібних клітин у складі крипт слизової оболонки сліпої кишки у перивульнарній ділянці на 14 добу експерименту при зшиванні ранового дефекту хірургічною ниткою вікріл. Електронограма. Збільшення 12000.

Загальновідомо, що сліпа кишка, як і кишечник у цілому, окрім загальновідомих функцій, виконує й ендокринну роботу завдяки елементам дифузної ендокринної системи. Так, середня кількість ендокриноцитів у складі крипт, на відміну від епітеліоцитів, починаючи з 3 доби експерименту мала тенденцію до збільшення, порівняно з контрольними показниками. Так, на 3

добу їхня кількість була більшою у 2,89 рази, на 7 добу – у 3,39 рази, на 14 добу – у 4,19 рази і на 21 добу – у 3,2 рази.

На кінець спостереження середня кількість ендокриноцитів була не значно збільшена, порівняно з контрольними показниками, що свідчить про напруження місцевого ендокринного статусу і по закінченні експерименту (рис. 4.25).

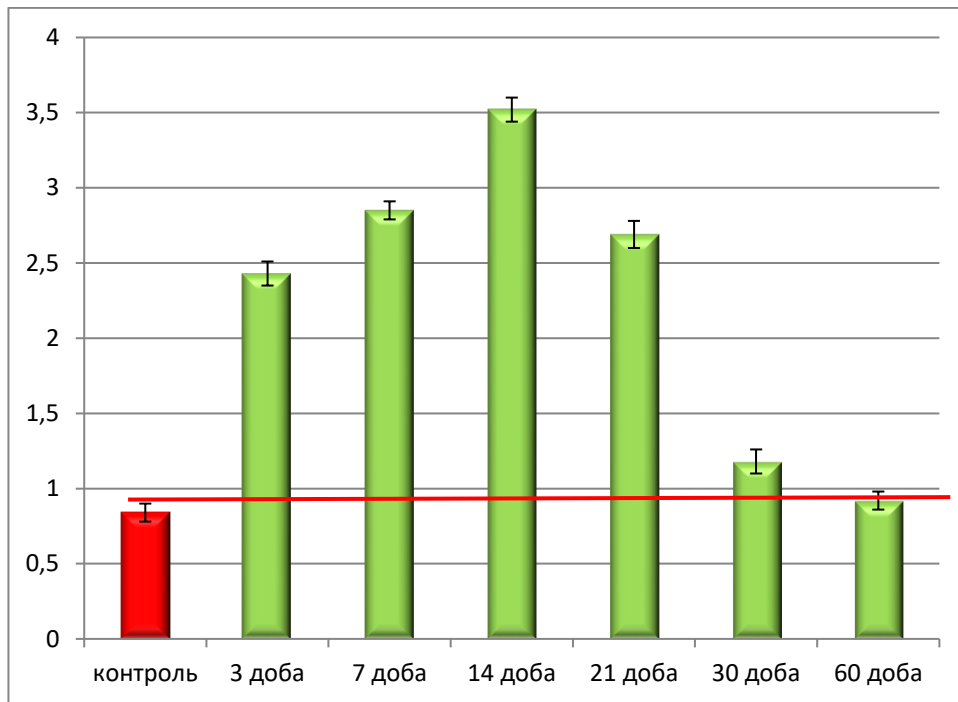
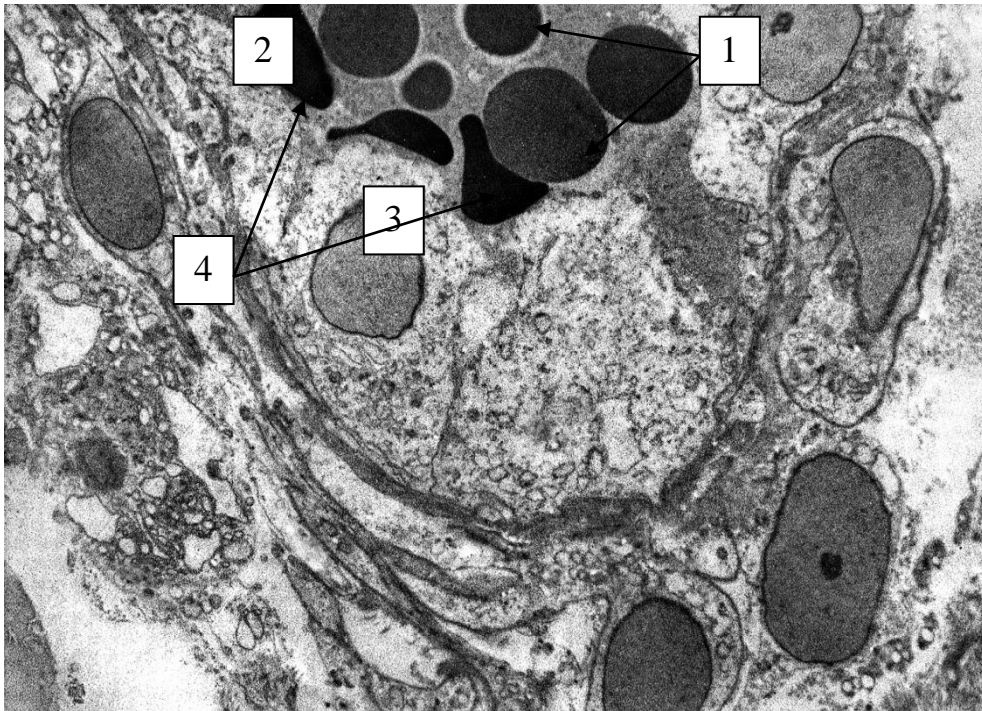


Рисунок 4.25 – Динаміка змін середньої кількості ентероендокринних клітин у складі крипт слизової оболонки сліпої кишки в перивульнарній зоні при зашиванні ранового дефекту хірургічною ниткою вікрил в експерименті.

Ультрамiкроскопічно визначено, що ендокриноцити топографічно розташовувались, зазвичай, поруч із капілярами і свої секреторні гранули вивільняли безпосередньо у кров'яне русло. Ендокриноцити розташовувались поодинокі, мали світлооптичну цитоплазму. Ядро візуалізувалось округлої форми з 1-2 ядрцями. Синтетичний апарат був утворений добре розвинутим комплексом Гольджі та гранулярною ендоплазматичною сіткою.

Ендокриноцити мали своє мікрооточення, яке було переважно утворене малодиференційованими клітинами (рис.4.26).



Умовні позначки: 1 – цитоплазма ендокриноцита; 2 – секреторні гранули ендокриноцита різної оптичної щільності; 3 – капіляр; 4 – еритроцити в просвіті капіляра.

Рисунок 4.26 – Реакція ендокриноцитів у складі крипт слизової оболонки сліпої кишки у перивульнарній ділянці на 14 добу експерименту при зшиванні ранового дефекту хірургічною ниткою вікріл. Електронограма. Збільшення 14000.

На світлооптичному й ультрамікроскопічному рівнях визначено, що до складу крипт сліпої кишки кролів входять і малодиференційовані клітини, які мали видовжену форму з чітким розподілом на апікальну і базальну частини. На нашу думку, це камбіальні клітини, які в процесі диференціювання можуть перетворюватись у клітинні елементи крипт: келихоподібні клітини або у стовпчасті епітеліоцити з облямівкою. Нами визначено, що їхня середня кількість у перивульнарній ділянці на 3 добу експериментального дослідження достовірно не збільшувалась і, порівняно з контрольними показниками, була в межах статистичної похибки. Починаючи з 7 доби експерименту їхня кількість

зростала у 1,8 разів, що свідчило про активний початок репаративних процесів. На 14 добу експерименту їхня кількість продовжувала зростати у порівнянні з контролем у 3,19 разів, а у порівнянні з попереднім терміном спостереження – у 1,77 рази. Піком наростання клітинного пулу малодиференційованих клітин нами визначено 21 добу спостереження (збільшення у 4,08 рази). На 30 добу і до кінця експерименту (60 доба спостереження) середня кількість малодиференційованих клітин, у порівнянні з контрольними показниками, не відрізнялась і перебувала у межах статистичної похибки (рис. 4.27).

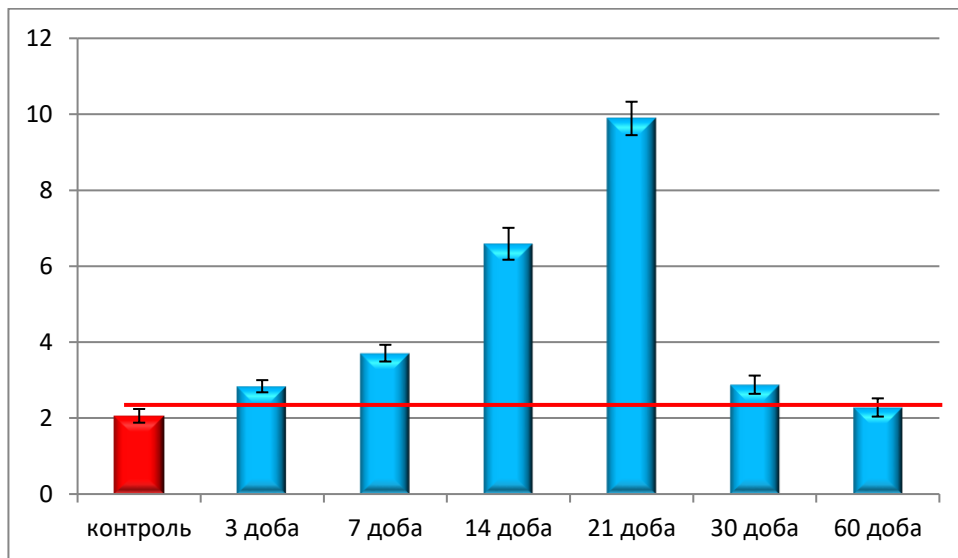


Рисунок 4.27 – Динаміка змін середньої кількості малодиференційованих клітин у складі крипт слизової оболонки сліпої кишки в перивульнарній зоні при зашиванні ранового дефекту хірургічною ниткою вікріл в експерименті.

Таким чином, зміни середньої кількості малодиференційованих клітин можуть слугувати маркером розвитку репаративних процесів, які відбуваються в слизовій оболонці сліпої кишки.

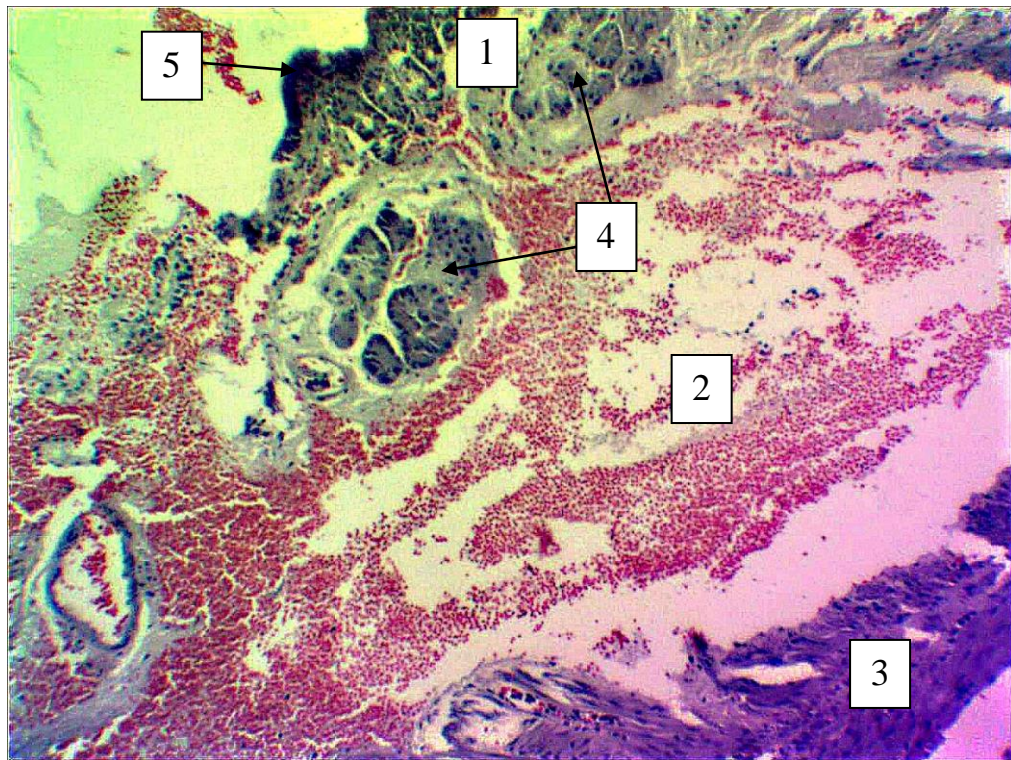
4.3. Морфологічні зміни та динаміка пристосувально-компенсаторних реакцій у ділянці ранового дефекту при зшиванні його хірургічною ниткою вікрил

Ушкодження кишкової стінки, яке викликане розрізом, обов'язково викликає деструктивні зміни у тканинах, які оточують рановий дефект. Ушивання ранового дефекту хірургічним шовним матеріалом частково відновлює цілісність кишкової стінки й ініціює низку структурних змін з боку оточуючих рановий дефект тканин, які, в свою чергу, спрямовані на ізолювання, з наступним розсмоктуванням хірургічної нитки, як стороннього тіла, реалізації запального процесу, котрий викликаний розрізом кишкової стінки та формуванням сполучнотканинного, спроможного рубця на місці розрізу.

Такі реакції і процеси є послідовними та складають ланки одного ланцюга репаративних та адаптивних процесів. При зашиванні ранового дефекту хірургічною ниткою вікрил, уже на початку експерименту на гістологічних препаратах виявлено, що хірургічна нитка оточувалась набряковою рідиною, а в сусідніх тканинах визначались крововиливи. Волокнистий компонент сполучної тканини був розшарованим і визначалась лейкоцитарна і лімфоцитарна інфільтрація.

На 3 добу після хірургічного втручання оболонки кишкової стінки розшаровувались одна від одної порівняно великими просторами, які були заповнені лімфою та форменими елементами крові. На цих ділянках слизова оболонка розшаровувалась. Поверхнево розташований одношаровий стовпчастий епітелій візуалізувався відокремлено від сполучнотканинної власної пластинки слизової оболонки тонкими прошарками. Сама сполучнотканинна власна пластинка виглядала відокремлено від м'язової пластинки слизової оболонки сліпої кишки і в деяких ділянках щільно прилягала до прошарку пухкої сполучної тканини, а в деяких ділянках відокремлювалась від неї. Крипти у складі слизової оболонки сліпої кишки в ділянці ранового дефекту мали ознаки набряку. На гістологічних препаратах, у

цей термін експериментального дослідження, підслизова основа сліпої кишки у перивульнарній ділянці була практично зруйнованою і містила окремі елементи волокнистого компоненту, а її клітинні елементи були змішаними з форменими елементами крові, що в цілому виглядало вкрай дезорганізовано. М'язова оболонка, яка на препаратах контрольних групи тварин виглядала чітко організованою, у цей термін експерименту була дезорганізованою, а хід гладком'язових волокон був порушений. Тонка зовнішня серозна оболонка виглядала злуценою (рис. 4.28).



Умовні позначки: 1 – слизова оболонка; 2 – простори, заповнені лімфою з форменими елементами крові; 3 – дезорганізована м'язова оболонка; 4 – крипти у складі слизової оболонки; 5 – поверхневий одношаровий стовпчастий епітелій.

Рисунок 4. 28 – Морфологічні зміни у перивульнарній зоні стінки сліпої кишки кролів на 3 добу після зашивання ранового дефекту хірургічною ниткою вікріл. Парафіновий зріз. Забарвлення: гематоксилін і еозин. Збільшення: ок.:10; об.10.

У перивульнарній ділянці при імплантації хірургічної нитки на гістологічних препаратах нами визначались морфологічні зміни, притаманні для репаративних процесів. Так, динамічно змінювалась у різні терміни експериментального дослідження середня кількість фібробластів, середня кількість міоцитів, середня кількість макрофагів, середня кількість лімфоцитів, середня кількість плазмоцитів.

На напівтонких зрізах, виготовлених з епоксидних блоків і забарвлених поліхромним барвником, фібробласти у перивульнарній ділянці визначались як клітини полігональної або веретеноподібної форми з відростками. У цитоплазмі чітко візуалізувалось ядро та базофільна навколоядерна зона і оксифільна периферична зона, яка була заповнена елементами цитоскелету.

Гладкі міоцити візуалізувались, як клітини веретеноподібної форми з видовженими ядрами паличкоподібної форми, які локалізувались у центральній потовщеній частині цитоплазми і забарвлювались базофільно, а цитоплазма оксифільно. Звертає на себе увагу, що при забарвленні зрізів поліхромним барвником молоді міоцити мали слабо-рожевий колір.

Макрофаги на гістологічних препаратах візуалізувались, як клітини округлої форми з короткими відростками з базофільним ядром та оксифільною цитоплазмою. Лімфоцити візуалізувались, як клітини з інтенсивно забарвленим ядром округлої форми, навколо якого розташовувався світлий обідок базофільної цитоплазми.

Плазмоцити візуалізувались, як клітини округлої форми з ексцентрично розташованим ядром та різко базофільною цитоплазмою. Яскравою відмінністю при візуалізації плазмоцитів є ядро, яке нагадує циферблат годинника.

Використовуючи дані ознаки, ми ідентифікували досліджувані клітини різного класу, що у подальшому дало нам змогу встановити динаміку їх морфометричних змін у перивульнарній ділянці стінки сліпої кишки в експерименті.

Так, починаючи з 3 доби експериментального дослідження, середня кількість фібробластів у перивульнарній ділянці достовірно при $p < 0,05$, у

порівнянні з контрольними показниками, зменшувалась у 1,41 рази, що свідчило про значну дезорганізацію пухкої сполучної тканини на ранніх післяопераційних термінах експериментального дослідження.

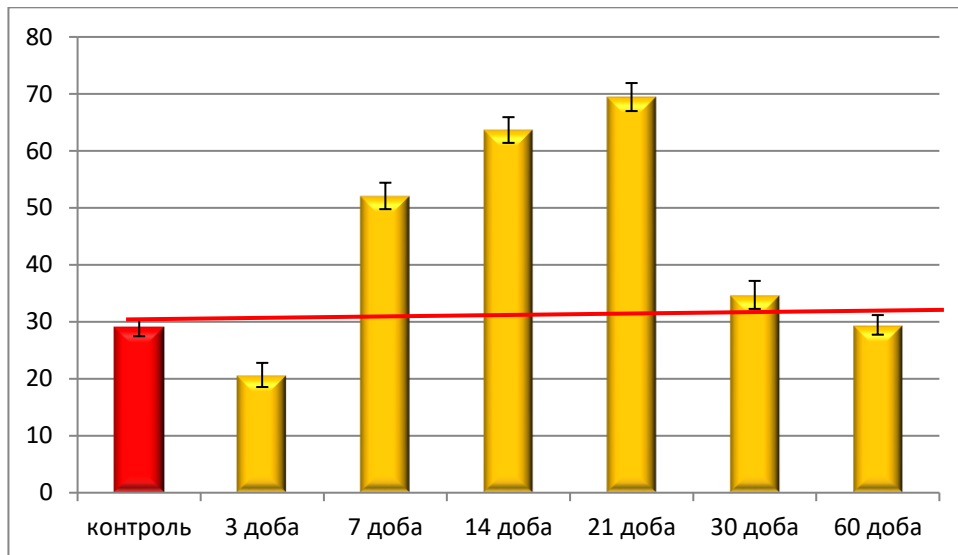
Після 7 доби експерименту відбувається зворотній процес у бік збільшення середньої кількості фібробластів і, у порівнянні з контрольними показниками, достовірно, при $p < 0,05$, їхня кількість зросла у 1,79 рази, а у порівнянні з попереднім терміном спостереження – у 2,52 рази, що свідчить про початок регенерації сполучної тканини у перивульнарній ділянці після 7 доби дослідження.

Такі ж данні, щодо зростання середньої кількості фібробластів нами відмічено і після 14 доби експерименту. Тільки слід відмітити, що середня кількість фібробластів перивульнарної ділянки значущо, статистично достовірно, при $p < 0,05$, зростала у порівнянні з контрольними показниками у 2,19 рази, а у порівнянні з попереднім терміном спостереження – у 1,22 рази.

Після 21 доби експерименту спостерігалась аналогічна тенденція. Середня кількість фібробластів зростала як у порівнянні з контрольними показниками, так і у порівнянні з показниками попереднього терміну експериментального дослідження, відповідно у 2,39 та 1,11 рази.

Проаналізувавши зміни середньої кількості фібробластів у перивульнарній ділянці після 30 доби спостереження слід відмітити, що, у порівнянні з контрольною групою, цей показник достовірно, при $p < 0,05$, був більшим у 1,21 рази, а у порівнянні з попереднім терміном спостереження достовірно значуще, при $p < 0,05$, був у 2,01 рази меншим.

Після 60 діб експериментального дослідження слід відмітити, що, у порівнянні з попереднім терміном експерименту, цей показник статистично достовірно, при $p < 0,05$, знизився у 2,01 рази і набував значень аналогічних до контрольної групи у межах статистичної помилки (рис. 4.29).



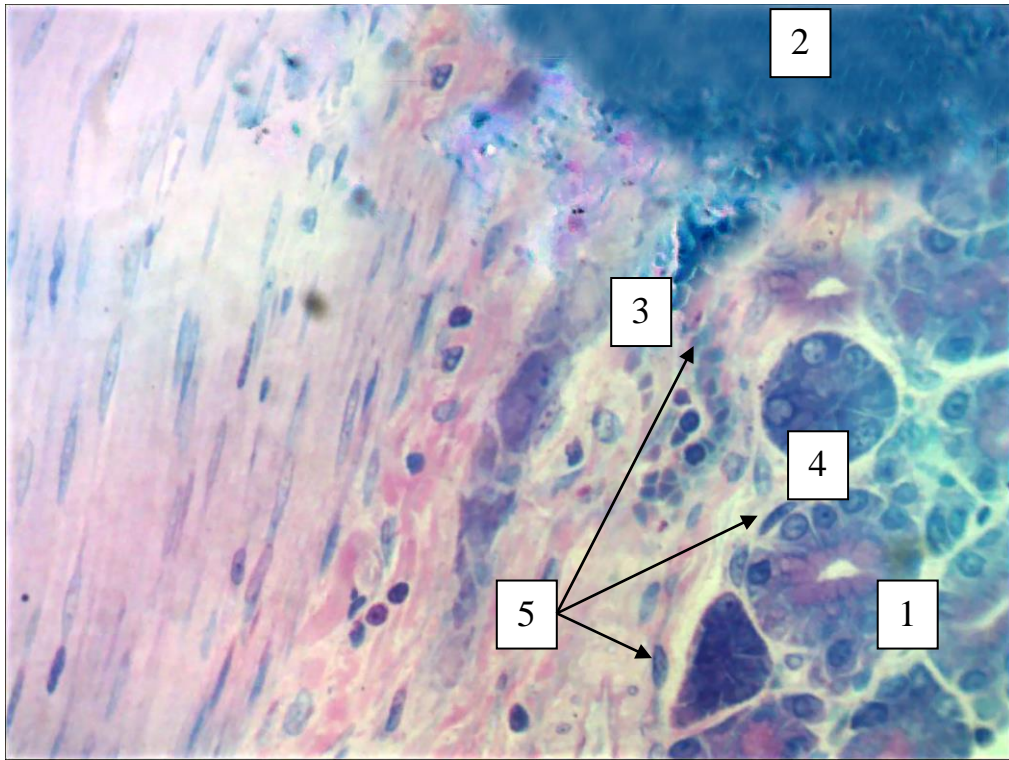
Примітка: * – статистично значуща різниця при $p < 0,05$ у порівнянні з контрольними показниками; ** – статистично значуща різниця при $p < 0,05$ у порівнянні з попереднім терміном спостереження.

Рисунок 4.29 – Динаміка змін середньої кількості фібробластів в перивульнарній ділянці при зашиванні ранового дефекту хірургічною ниткою вікріл в динаміці експериментального дослідження.

Дані морфометричного аналізу підтверджуються даними морфологічних досліджень. Так, на гістологічних препаратах на різних термінах спостереження візуалізувались процеси дезорганізації, організації і відновлення сполучної тканини перивульнарної ділянки як еластичного каркасу стінки сліпої кишки.

Найсуттєвіші морфологічні зміни нами визначені після 3 доби експериментального дослідження у вигляді дезорганізації пухкої сполучної тканини у перивульнарній ділянці, що оточувала імплантовану нитку, якою був зашитий рановий дефект. При забарвленні поліхромним барвником сполучнотканинні волокна забарвлювались у світло-рожевий колір, а поруч із ними розташовувались поодинокі фібробласти, чисельність яких у цей термін експериментального дослідження, як описано вище, різко знижувалась. Привертає увагу, що розташовані поруч крипти слизової оболонки сліпої кишки мали ознаки

метахромазії, а їхні ядра і цитоплазма мали ознаки оксифільності, що свідчить на користь їхньої функціональної напруги (рис. 4.30).

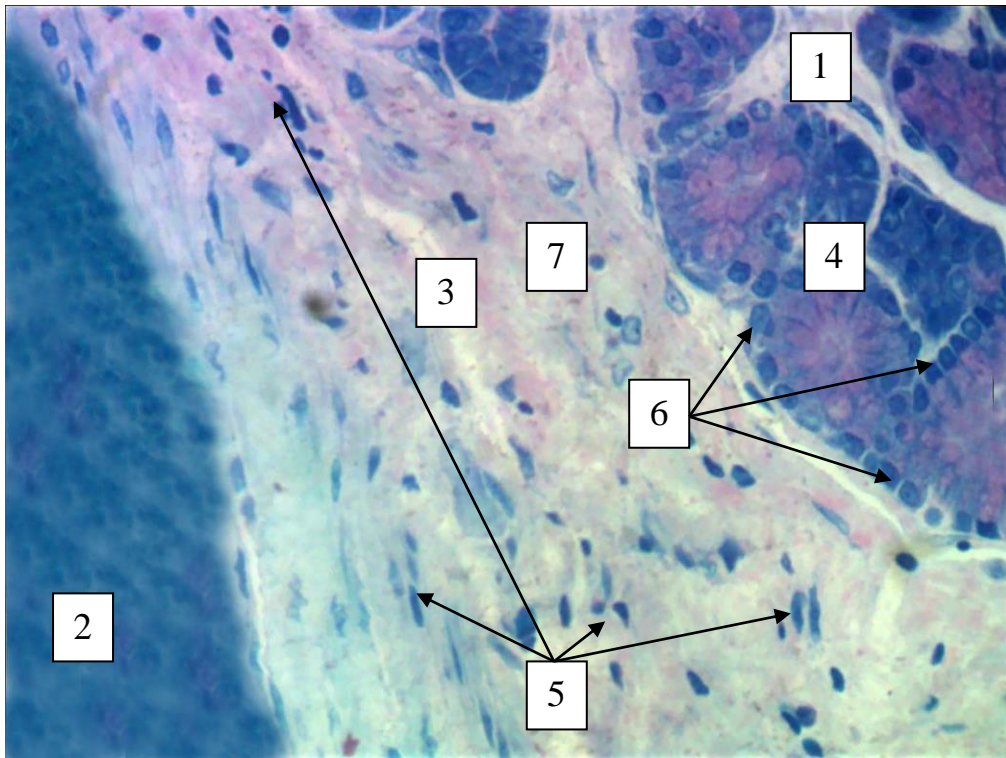


Умовні позначки: 1 – слизова оболонка; 2 – імплантована хірургічна нитка вікріл; 3 – дезорганізована підслизова основа; 4 – крипти у складі слизової оболонки; 5 – поодинокі розташовані фібробласти перивульнарної ділянки.

Рисунок 4. 30 – Морфологічні зміни у перивульнарній ділянці стінки сліпої кишки кролів на 3 добу після зашивання ранового дефекту хірургічною ниткою вікріл. Напівтонкий зріз. Забарвлення: поліхромний барвник. Збільшення: ок.:10; об.100.

За морфологічними ознаками структурне відновлення сполучної тканини стінки сліпої кишки у ділянці ранового процесу на гістологічних препаратах нами визначалось після 21 доби експериментального дослідження. Так, щільність розташування фібробластів у оточуючій хірургічну нитку сполучній тканині була значно більшою, порівняно з попередніми термінами спостереження. Фібробласти, які візуалізувались серед волокнистого компоненту, мали базофільне ядро і цитоплазму, що свідчить про їхню

функціональну активність у плані синтезу фібрoneктину і посилення їх переміщення. Також базофілія ектоплазми фібробластів, на нашу думку, свідчить про накопичення в ній білків типу актину і міозину, які у подальшому зв'язуються з фібрилярним апаратом сполучної тканини.



Умовні позначки: 1 – слизова оболонка; 2 – імплантована хірургічна нитка вікрил; 3 – організована сполучна тканина підслизової оболонки; 4 – крипти у складі слизової оболонки; 5 – базофільні фібробласти перивульнарної ділянки; 6 – камбіальні малодиференційовані клітини у складі крипт; 7 – волокнистий сполучнотканинний компонент.

Рисунок 4. 31 – Морфологічні зміни у перивульнарній ділянці стінки сліпої кишки кролів на 3 добу після зашивання ранового дефекту хірургічною ниткою вікрил. Напівтонкий зріз. Забарвлення: поліхромний барвник. Збільшення: ок.:10; об.100.

Паралельно з цим, на гістологічних препаратах із 31 доби експериментального дослідження визначались у складі крипт малодиференційовані різкобазофільні структури, розташовані по периферії

крипт, які, на нашу думку, забезпечують відновлення їхнього клітинного складу (рис. 4. 31).

Враховуючи, що в ділянку ранового дефекту входила як м'язова пластинка слизової оболонки, так і гладкі міоцити у складі інших шарів стінки сліпої кишки, то нами був проведений морфологічний і морфометричний аналіз міоцитів перивульнарної ділянки сліпої кишки.

Після 3 доби експерименту морфометрично визначено, що середня кількість міоцитів у перивульнарній ділянці достовірно, при $p < 0,05$, зменшувалась у 1,42 рази.

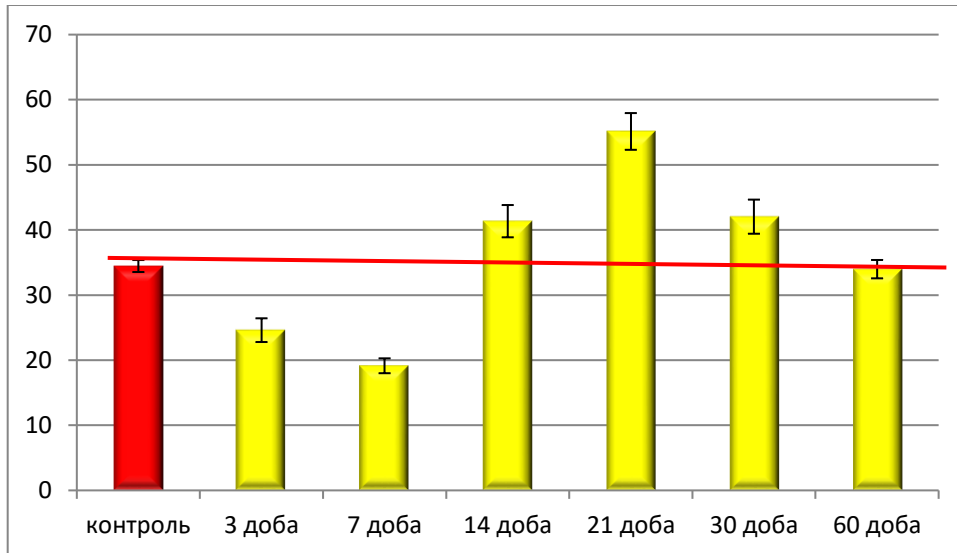
Після 7 доби експерименту відбувається продовження процесу зменшення середньої кількості міоцитів і, у порівнянні з контрольними показниками, достовірно, при $p < 0,05$, їхня кількість зменшилась у 1,81 рази, а у порівнянні з попереднім терміном спостереження теж зменшилась у 1,29 рази, що свідчить про значне погіршення скоротливої функції сліпої кишки у перивульнарній ділянці після 7 доби дослідження.

Отримані данні, щодо змін показників середньої кількості міоцитів різняться після 14 доби експерименту. Тільки слід відмітити, що середня кількість міоцитів перивульнарної ділянки статистично достовірно, при $p < 0,05$, зростала у порівнянні з контрольними показниками у 1,22 рази, а у порівнянні з попереднім терміном спостереження – у 2,18 рази.

Після 21 доби експерименту спостерігалась аналогічна тенденція. Середня кількість міоцитів зростала як у порівнянні з контрольними показниками, так і у порівнянні з показниками попереднього терміну експериментального дослідження, відповідно у 1,59 та 1,34 рази.

Проаналізувавши зміни середньої кількості міоцитів у перивульнарній ділянці після 30 доби спостереження, слід відмітити, що у порівнянні з контрольною групою, цей показник достовірно, при $p < 0,05$, був більшим у 1,24 рази, а у порівнянні з попереднім терміном спостереження показник достовірно значуще, при $p < 0,05$, був меншими у 1,31 рази.

Після 60 діб експериментального дослідження слід відмітити, що, у порівнянні з попереднім терміном експерименту, цей показник статистично достовірно, при $p < 0,05$, знизився у 1,27 рази і набував значень аналогічних до контрольної групи у межах статистичної помилки (рис. 4.32).

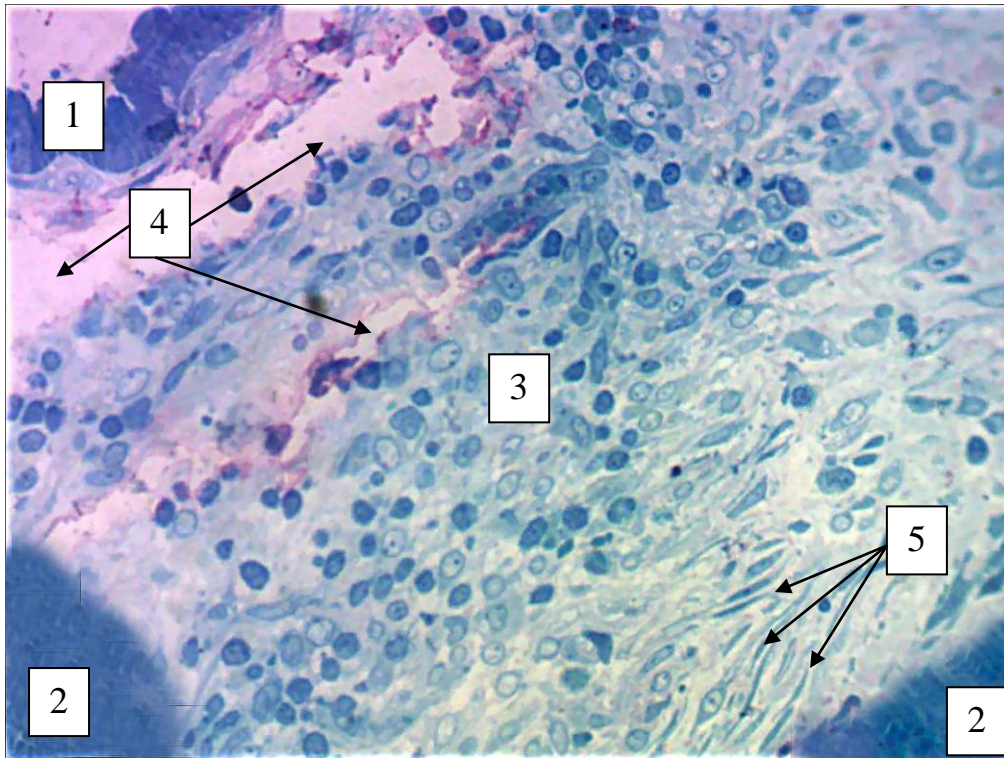


Примітка: * – статистично значуща різниця при $p < 0,05$ у порівнянні з контрольними показниками; ** – статистично значуща різниця при $p < 0,05$ у порівнянні з попереднім терміном спостереження.

Рисунок 4.32 – Динаміка змін середньої кількості міоцитів у перивульнарній ділянці при зашиванні ранового дефекту хірургічною ниткою вікріл в динаміці експериментального дослідження.

При проведенні морфологічного аналізу, щодо стану перивульнарної ділянки в аспекті м'язового компонента кишкової стінки (не враховуючи саму м'язову оболонку стінки сліпої кишки), на гістологічних препаратах візуалізується, що після 3 доби експериментального дослідження відбуваються процеси деструкції м'язового компонента загалом і самих міоцитів. Міоцити поодинокі визначаються в проміжку між отворами проколів імплантованої хірургічної нитки вікріл. Вони мали слабкобазофільні ядра і різкооксифільну цитоплазму, що свідчить про відсутність або недостатність білків актину і міозину в їхній цитоплазмі. Паралельно визначається значно менша кількість

цих клітин, у порівнянні з гістологічними препаратами контрольної групи, що підтверджується даними морфометричного дослідження. Також у цей термін експерименту візуалізується розшарування шарів кишкової стінки: слизова оболонка відокремлена від підслизової основи, а проміжки заповнювались або лімфою, або лейкоцитарним інфільтратом (рис. 4. 33).

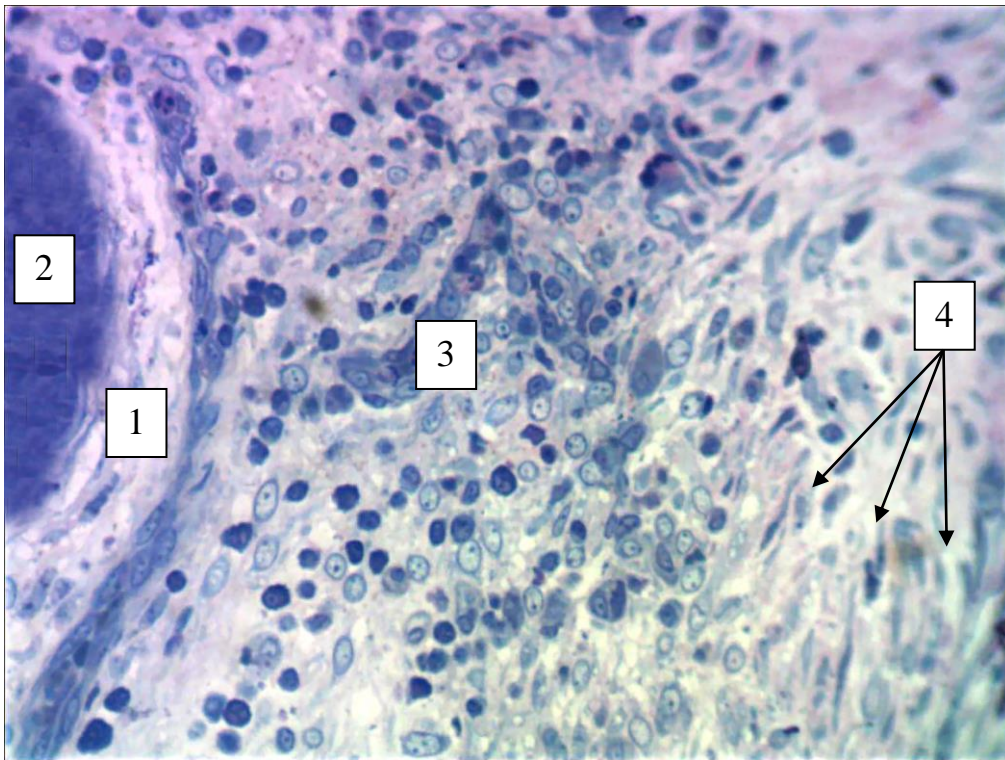


Умовні позначки: 1 – відокремлена слизова оболонка; 2 – імпантована хірургічна нитка вікріл; 3 – лейкоцитарний інфільтрат; 4 – проміжки заповнені лімфою; 5 – оксифільні міоцити перивульнарної ділянки.

Рисунок 4. 33 – Морфологічні зміни у перивульнарній ділянці стінки сліпої кишки кролів на 3 добу після зашивання ранового дефекту хірургічною ниткою вікріл. Напівтонкий зріз. Забарвлення: поліхромний барвник. Збільшення: ок.:10; об.40.

На світлооптичному рівні найвиразніші зміни визначаються на гістологічних препаратах у перивульнарній ділянці після 14 доби експериментального дослідження. Відмічається, що у цей термін навколо імпантованої хірургічної нитки вікріл вже наявна сполучнотканинна капсула з

клітинними елементами, які забезпечують резорбцію хірургічної нитки, а вглиб від неї візуалізується пул молодих, щойно сформованих міоцитів. У проміжку між сполучнотканинною капсулою і своєрідним шаром щойно сформованих міоцитів візуалізується велика кількість клітин гранулярних й агранулярних лейкоцитів та клітинних елементів, які забезпечують реалізацію запального процесу у перивульнарній ділянці (рис. 4. 34).



Умовні позначки: 1 – сполучнотканинна капсула з клітинними елементами, які забезпечують резорбцію хірургічної нитки; 2 – імпантована хірургічна нитка вікріл; 3 – прошарок, заповнений гранулярними і агранулярними лейкоцитами; 4 – шар сформованих міоцитів.

Рисунок 4. 34 – Морфологічні зміни у перивульнарній ділянці стінки сліпої кишки кролів на 14 добу після зашивання ранового дефекту хірургічною ниткою вікріл. Напівтонкий зріз. Забарвлення: поліхромний барвник. Збільшення: ок.:10; об.40.

Не менш цікавим і важливим, на наш погляд, є реакція плазмоцитів, які візуалізовано на світлооптичному рівні як на гістологічних препаратах групи

контролю, так і на гістологічних препаратах експериментальних груп. Плазмоцити, як ефektorні клітини, що беруть безпосередню участь у реалізації запального процесу у перивульнарній ділянці, активно реагували в динаміці експериментального дослідження.

Так, після 3 доби експерименту середня кількість плазмоцитів у перивульнарній ділянці різко статистично достовірно, при $p < 0,05$, у порівнянні з контрольною групою, зменшувалась у 1,22 рази, що свідчить, що на цей термін експериментального дослідження місцева імунна реакція у перивульнарній ділянці пригнічується.

Після 7 доби експерименту навпаки, відбувається посилення імунної відповіді на запальний процес у перивульнарній ділянці, про що свідчить збільшення середньої кількості плазмоцитів, у порівнянні з групою контролю, у 1,81 рази, і, у порівнянні з попереднім терміном спостереження, у 1,84 рази. Таким чином, можливо стверджувати, що активна фаза реалізації запального процесу у перивульнарній ділянці відбувається після 7 доби експериментального дослідження.

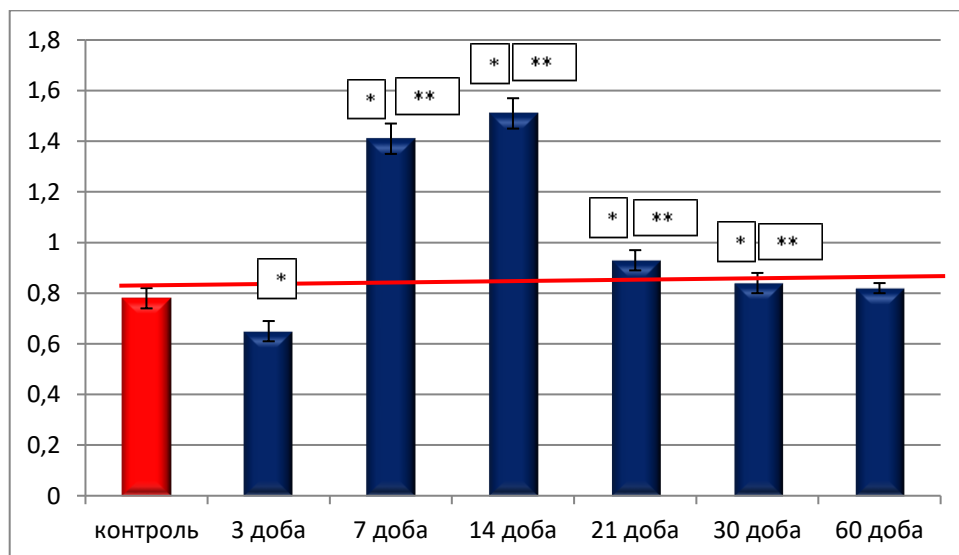
Звертає на себе увагу, що в проміжку між 7 та 14 добами експерименту статистично достовірно, при $p < 0,05$, визначається стійка тенденція до підсилення місцевої імунної відповіді у перивульнарній ділянці, тригером якої виступає імплантація хірургічної нитки вікріл та активне вогнище запалення. Ця гіпотеза підтверджується динамічними змінами середньої кількості плазмоцитів у перивульнарній ділянці після 14 доби експерименту. Так, у порівнянні з групою контролю, статистично достовірно, при $p < 0,05$, цей показник збільшувався у 1,94 рази, а у порівнянні з попереднім терміном спостереження також статистично достовірно, при $p < 0,05$, – у 1,98 разів.

Після 21 доби експериментального дослідження відбувається інша реакція плазмоцитів перивульнарної ділянки на зшивання ранового дефекту хірургічною ниткою вікріл. Так, у порівнянні з попереднім терміном спостереження, середня кількість плазмоцитів статистично достовірно, при $p < 0,05$, зменшується у 1,62 рази, а, у порівнянні з групою контролю, все ще

залишається більшою у 1,19 рази при $p < 0,05$. Таким чином, можливо констатувати, що після 21 доби експерименту інтенсивність запального процесу різко зменшується.

Після 30 доби експерименту визначається припинення запального процесу перивульнарної ділянки, про що свідчать зміни середньої кількості плазмоцитів. Так, у порівнянні з групою контролю, цей показник статистично достовірно, при $p < 0,05$, не відрізнявся, а у порівнянні з попереднім терміном спостереження зменшувався у 1,11 рази.

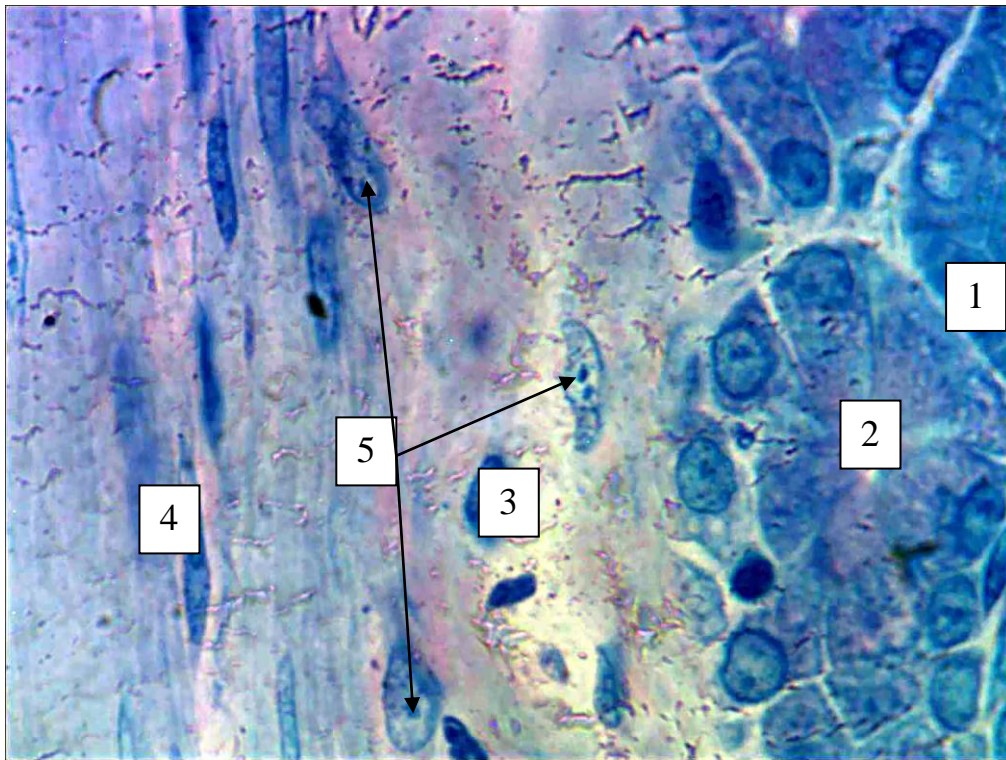
Проаналізувавши середню кількість плазмоцитів після 60 доби спостереження було визначено, що цей показник статистично достовірно, при $p < 0,05$, не відрізняється ні від показників групи контролю, ні від показників попереднього терміну експериментального дослідження (рис. 4. 35).



Примітка: * – статистично значуща різниця при $p < 0,05$ у порівнянні з контрольними показниками; ** – статистично значуща різниця при $p < 0,05$ у порівнянні з попереднім терміном спостереження.

Рисунок 4.35 – Динаміка змін середньої кількості плазмоцитів у перивульнарній ділянці при зашиванні ранового дефекту хірургічною ниткою вікріл в динаміці експериментального дослідження.

Такі дані підтверджуються і результатами морфологічного дослідження. Так, після 3 доби експерименту на світлооптичному рівні візуалізується зменшення кількості плазмоцитів у перивульнарній ділянці. Цитотопографічно вони поодинокі розташовувались навколо прошарків після розшарувань оболонок стінки сліпої кишки внаслідок хірургічного втручання, які були заповнені лімфою (рис. 4.36).

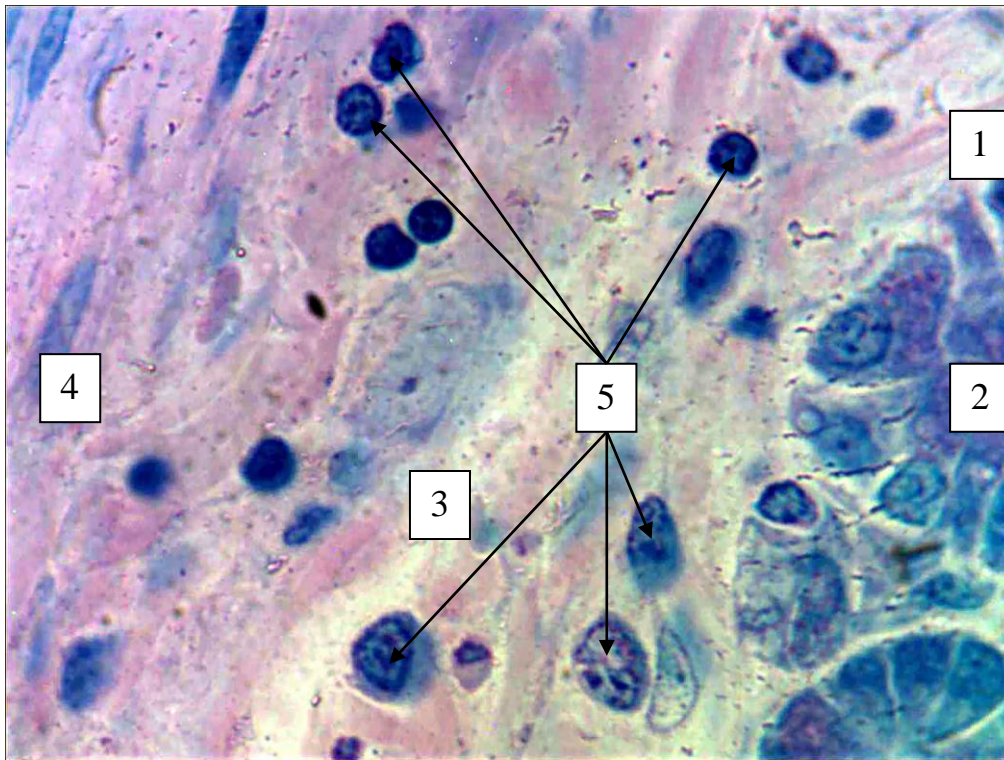


Умовні позначки: 1 – слизова оболонка; 2 – крипти у складі слизової оболонки; 3 – прошарки після розшарувань оболонок стінки сліпої кишки; 4 – підслизова оболонка; 5 – плазмоцити.

Рисунок 4. 36 – Морфологічні зміни у перивульнарній ділянці стінки сліпої кишки кролів на 3 добу після зшивання ранового дефекту хірургічною ниткою вікрил. Напівтонкий зріз. Зabarвлення: поліхромний барвник. Збільшення: ок.:10; об.100 (масляна імерсія).

Найяскравіший приклад участі плазмоцитів у реалізації запального процесу нами виявлено на світлооптичному рівні після 14 доби експериментального дослідження. Так, плазмоцити цитотопографічно

локалізувались як навколо прошарків після розшарувань оболонок стінки сліпої кишки внаслідок хірургічного втручання, так і активно мігрували у слизову оболонку, розташовуючись, переважно, у ділянці дна крипт, або переміщуючись у підслизову основу групами по 2-3 клітини, що свідчить про активну реалізацію запального процесу в перивульнарній ділянці у цей термін експериментального дослідження (рис. 4.37).



Умовні позначки: 1 – слизова оболонка; 2 – крипти у складі слизової оболонки; 3 – прошарки після розшарувань оболонок стінки сліпої кишки; 4 – підслизова основа; 5 – плазмоцити.

Рисунок 4. 37 – Морфологічні зміни у перивульнарній ділянці стінки сліпої кишки кролів на 3 добу після зашивання ранового дефекту хірургічною ниткою вікрил. Напівтонкий зріз. Забарвлення: поліхромний барвник. Збільшення: ок.:10; об.100 (масляна імерсія).

Не менш результативним став аналіз реакції макрофагів перивульнарної ділянки після зашивання ранового дефекту хірургічною ниткою вікрил. Макрофаги, як активні учасники в регенерації процесів загоєння ран, імунних і

запальних процесів, специфічного і неспецифічного захисту, регуляції функціонування фібробластів, мастоцитів, лімфоцитів та ендотеліоцитів безпосередньо брали участь у реалізації запального процесу перивульнарної ділянки сліпої кишки при імплантації хірургічної нитки вікріл.

Так, починаючи з 3 доби експериментального дослідження визначено, що середня кількість макрофагів у перивульнарній ділянці статистично достовірно, при $p < 0,05$, різко збільшувалась у 8,19 разів у порівнянні з групою контролю.

Провівши морфометричний аналіз показників середньої кількості макрофагів перивульнарної ділянки після 7 доби експериментального дослідження, ми дійшли висновку, що утворилась статистично достовірна, при $p < 0,05$, стійка тенденція до збільшення їхньої середньої кількості. Так, у порівнянні з групою контролю, цей показник різко зріс у 9,39 рази, а у порівнянні з попереднім терміном спостереження – у 1,15 рази.

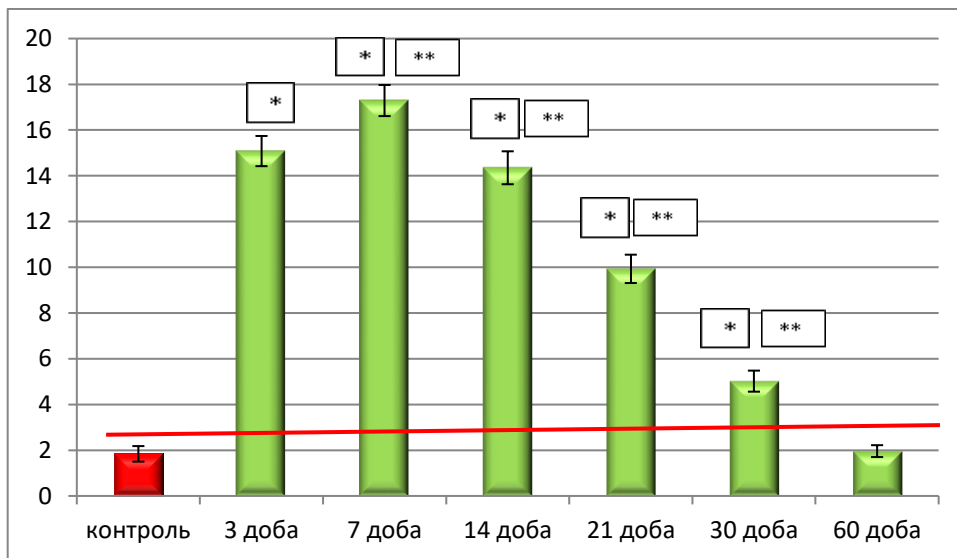
Після 14 доби експериментального дослідження вищезначена тенденція змінювалась і зберігалась у порівнянні середніх показників макрофагів перивульнарної ділянки з групою контролю, а відрізнялась у порівнянні середніх показників кількості макрофагів перивульнарної ділянки з попереднім терміном спостереження. Так, у порівнянні з групою контролю, цей показник був більшим у 7,79 разів, а у порівнянні з попереднім терміном спостереження знижувався у 1,14 рази, що свідчить про початок пригнічення макрофагальної активності у перивульнарній ділянці після 14 доби експериментального дослідження.

Після 21 доби експериментального дослідження морфометрично визначено, що у порівнянні з групою контролю середній показник кількості макрофагів перивульнарної ділянки статистично достовірно, при $p < 0,05$, був вищим у 5,42 рази. У порівнянні з попереднім терміном спостереження вищезазначений показник статистично достовірно, при $p < 0,05$, різко зменшувався у 1,42 рази, що свідчить про продовження реалізації активного вогнища запалення після 21 доби експерименту.

Проаналізувавши результати морфометричного аналізу показників середньої кількості макрофагів у перивульнарній ділянці після 30 доби експериментального

дослідження, ми дійшли висновку, що участь макрофагів у регуляції активності реалізації запального процесу у перивульнарній ділянці знижується. Так, показник середньої кількості макрофагів не значно, але статистично достовірно, при $p < 0,05$, був вищим у 1,08 рази у порівнянні з групою контролю, а у порівнянні з попереднім терміном спостереження значно і дуже різко статистично достовірно, при $p < 0,05$, знижувався у 4,92 рази.

По закінченню 60 діб експериментального дослідження нами морфометрично встановлено, що показник середньої кількості макрофагів перивульнарної ділянки як у порівнянні з контрольною групою, так і у порівнянні з попереднім терміном спостереження, статистично значущої різниці $p < 0,05$ не мав і перебував у діапазоні меж статистичної похибки (рис. 4.38).

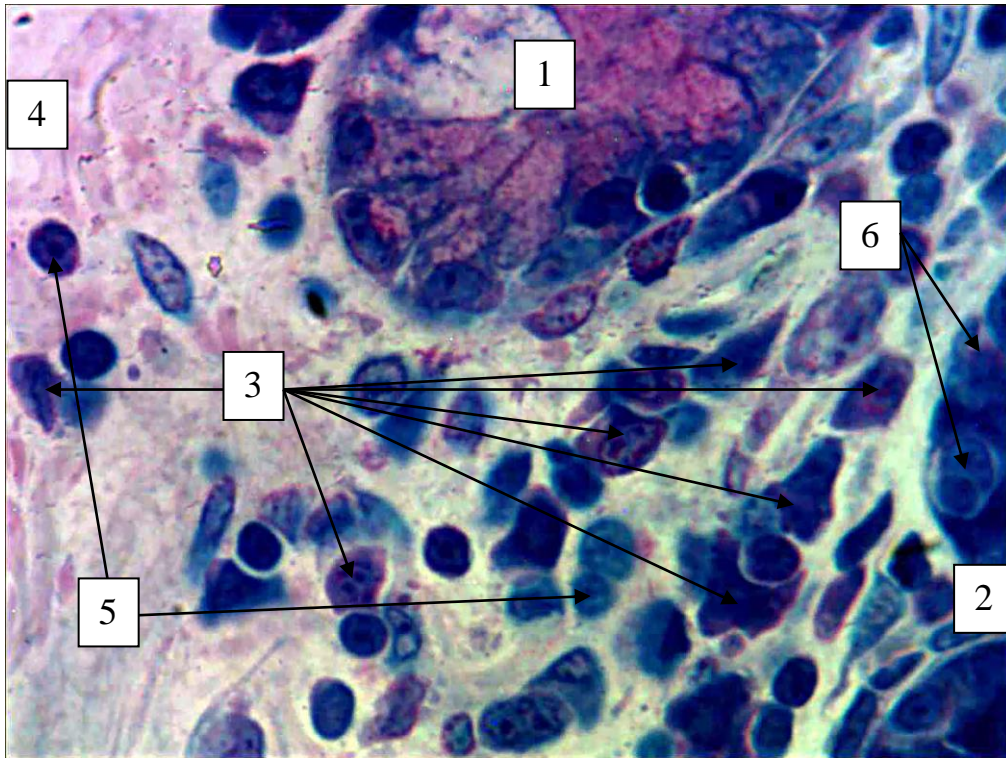


Примітка: * – статистично значуща різниця при $p < 0,05$ у порівнянні з контрольними показниками; ** – статистично значуща різниця при $p < 0,05$ у порівнянні з попереднім терміном спостереження.

Рисунок 4.38 – Динаміка змін середньої кількості макрофагів у перивульнарній ділянці при зашиванні ранового дефекту хірургічною ниткою вікріл в динаміці експериментального дослідження.

При морфологічному аналізі гістологічних препаратів на світлооптичному рівні нами підтверджуються дані морфометричного дослідження. Так, на 3 добу

експериментального дослідження на гістологічних препаратах чітко візуалізується майже 10-ти кратне зростання популяції макрофагів у сполучнотканинному компоненті перивульнарної ділянки. Цитотопографічно вони розташовувались як у ділянці дна крипт, так і в підслизовій основі (рис. 4. 39).

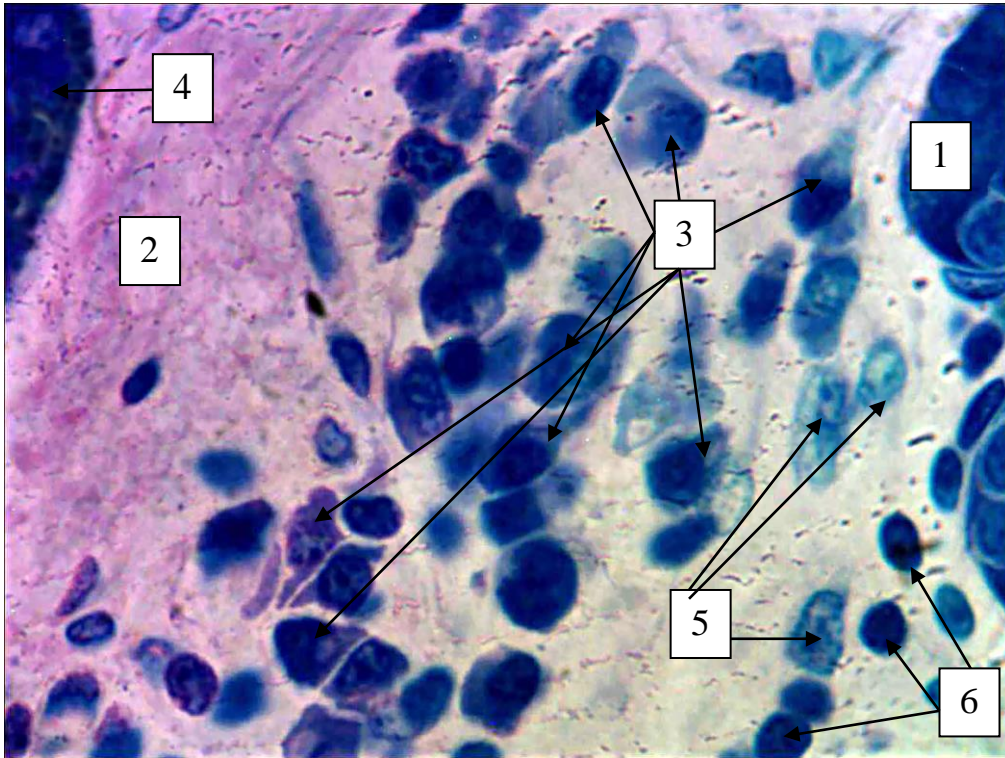


Умовні позначки: 1 – дно крипти у стадії руйнування; 2 – крипти у складі слизової оболонки; 3 – макрофаги перивульнарної ділянки; 4 – підслизова основа; 5 – плазмоцити; 6 – ендокриноцити у складі крипт.

Рисунок 4. 39 – Морфологічні зміни у перивульнарній ділянці стінки сліпої кишки кролів на 3 добу після зшивання ранового дефекту хірургічною ниткою вікріл. Напівтонкий зріз. Забарвлення: поліхромний барвник. Збільшення: ок.:10; об.100 (масляна імерсія).

Вже на 14 добу експериментального дослідження на світлооптичному рівні візуально визначалось кількісне зменшення популяції макрофагів. Цитотопографічно вони розташовувались поодинокі серед елементів сполучнотканинного фібрилярного каркасу, а сама хірургічна нитка була

оточена щільною сполучнотканинною капсулою. Паралельно з цим, поруч із капсулою визначався лейкоцитарний інфільтрат, яких морфологічно підтверджував ознаки активного запального процесу (рис. 4. 40).



Умовні позначки: 1 – дно крипти; 2 – сполучнотканинна капсула; 3 – макрофаги перивульнарної ділянки; 4 – хірургічна нитка вікріл; 5 – плазмоцити з ознаками оксифілії; 6 – лімфоцити.

Рисунок 4. 40 – Морфологічні зміни у перивульнарній ділянці стінки сліпої кишки кролів на 14 добу після зашивання ранового дефекту хірургічною ниткою вікріл. Напівтонкий зріз. Забарвлення: поліхромний барвник. Збільшення: ок.:10; об.100 (масляна імерсія).

Паралельно з вищезначеними структурами ми у своєму дослідженні визначили та проаналізували динаміку змін лімфоцитів у ділянці ранового дефекту, зашитого хірургічною ниткою вікріл. Так, на світлооптичному рівні у перивульнарній ділянці нами візуалізувались клітини з базофільною цитоплазмою, яка тонкою смужкою у вигляді облямівки, або півмісяця оточувала ядро. У ядрі, яке теж було різко базофільним, спостерігались

компактно розташовані, майже один на одному, великі грудочки гетерохроматину. За морфологічними ознаками це були малі лімфоцити, оскільки середні поодинокі візуалізувалися у сполучній тканині, мали ширшу цитоплазму й у ядрі, на відміну від малих лімфоцитів, гетерохроматин розташовувався у вигляді мережева.

Нами визначено, що вже після 3 доби експериментального дослідження показник середньої кількості лімфоцитів у перивульнарній ділянці статистично достовірно, при $p < 0,05$, був вищим у 1,45 рази, порівняно з групою контролю.

Провівши морфометричний аналіз показників середньої кількості лімфоцитів перивульнарної ділянки після 7 доби експериментального дослідження, ми дійшли висновку, що утворилась статистично достовірна, при $p < 0,05$, стійка тенденція до збільшення їхньої середньої кількості. Так, у порівнянні з групою контролю, цей показник різко зріс у 2,79 рази, а у порівнянні з попереднім терміном спостереження – у 2,01 рази.

Після 14 доби експериментального дослідження вищезначена тенденція змінювалась і зберігалась у порівнянні середніх показників лімфоцитів перивульнарної ділянки з групою контролю, а відрізнялась у порівнянні середніх показників кількості лімфоцитів перивульнарної ділянки з попереднім терміном спостереження. Так, у порівнянні з групою контролю, цей показник був більшим у 2,21 разів, а у порівнянні з попереднім терміном спостереження знижувався у 1,27 рази, що свідчить про зниження активності реалізації запального процесу у перивульнарній ділянці після 14 доби експериментального дослідження.

Після 21 доби експериментального дослідження морфометрично визначено, що, у порівнянні з групою контролю, середній показник кількості лімфоцитів перивульнарної ділянки статистично достовірно, при $p < 0,05$, був вищим у 2,01 рази. У порівнянні з попереднім терміном спостереження вищезазначений показник статистично достовірно, при $p < 0,05$, різко зменшувався у 1,11 рази, що свідчить про продовження реалізації вогнища запалення після 21 доби експерименту.

Проаналізувавши результати морфометричного аналізу показників середньої кількості лімфоцитів у перивульнарній ділянці після 30 доби експериментального дослідження, ми дійшли висновку, що участь лімфоцитів у регуляції активності реалізації запального процесу у перивульнарній ділянці знижується. Так, показник середньої кількості лімфоцитів не значно, але статистично достовірно, при $p < 0,05$, був вищим у 1,19 рази у порівнянні з групою контролю, а у порівнянні з попереднім терміном спостереження значно і дуже різко статистично достовірно при, $p < 0,05$, знижувався у 1,63 рази.

По закінченню 60 діб експериментального дослідження нами морфометрично встановлено, що показник середньої кількості макрофагів перивульнарної ділянки як у порівнянні з контрольною групою, так і у порівнянні з попереднім терміном спостереження, статистично значущої різниці $p < 0,05$ не мав і перебував у діапазоні меж статистичної помилки (рис. 4.41).

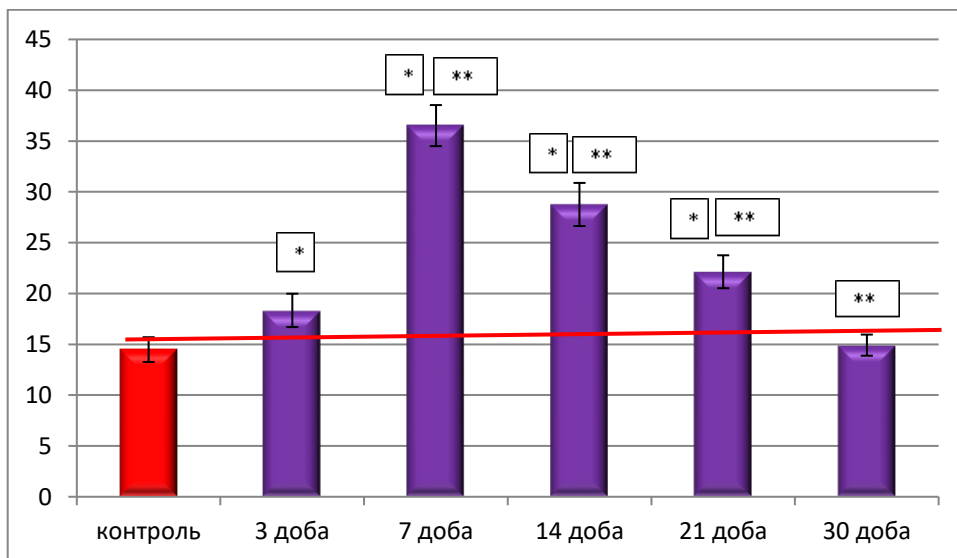
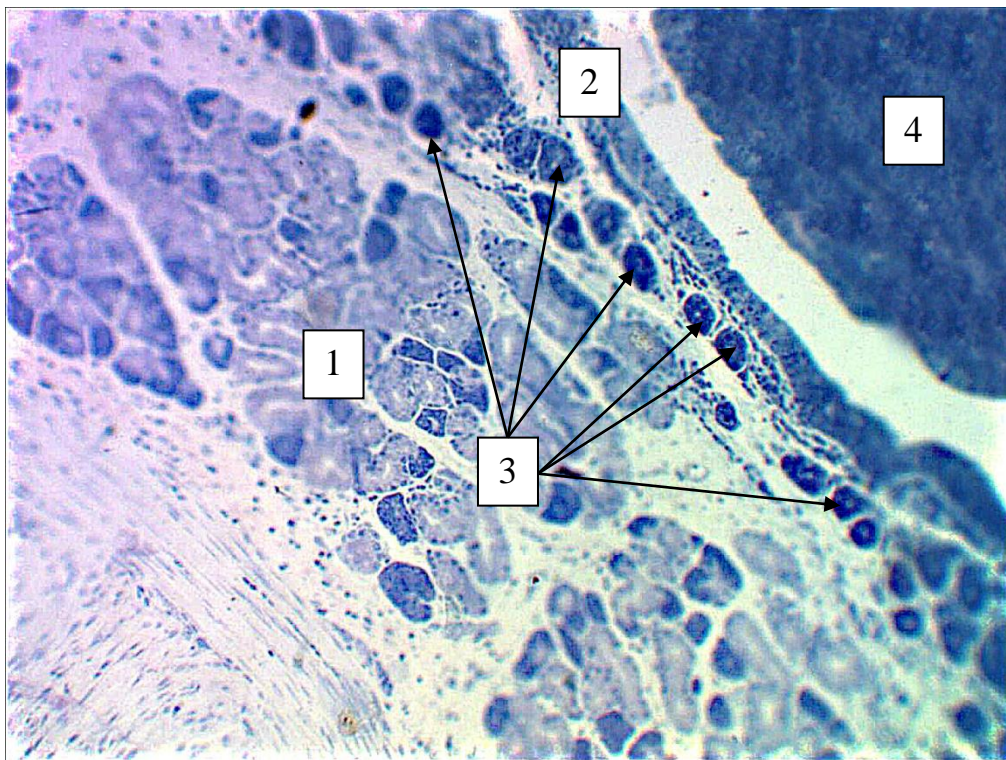


Рисунок 4. 41 – Динаміка змін середньої кількості лімфоцитів у перивульнарній ділянці при зшиванні ранового дефекту хірургічною ниткою вікріл в динаміці експериментального дослідження.

При морфологічному аналізі гістологічних препаратів на світлооптичному рівні нами підтверджуються дані морфометричного дослідження щодо активності лімфоцитів у вогнищі запального процесу, викликаного рановим дефектом, який зашитий хірургічною ниткою вікріл. Так, на 3 добу

експериментального дослідження на гістологічних препаратах чітко візуалізується майже трикратне зростання популяції лімфоцитів у сполучнотканинному компоненті перивульнарної ділянки. Сама хірургічна нитка була оточена набряковою рідиною, а вглиб кишкової стінки візуалізувався процес утворення сполучнотканинної капсули навколо неї. Цитотопографічно малі лімфоцити розташовувались за капсулою й у вигляді ланцюжка оточували її (рис. 4.42).

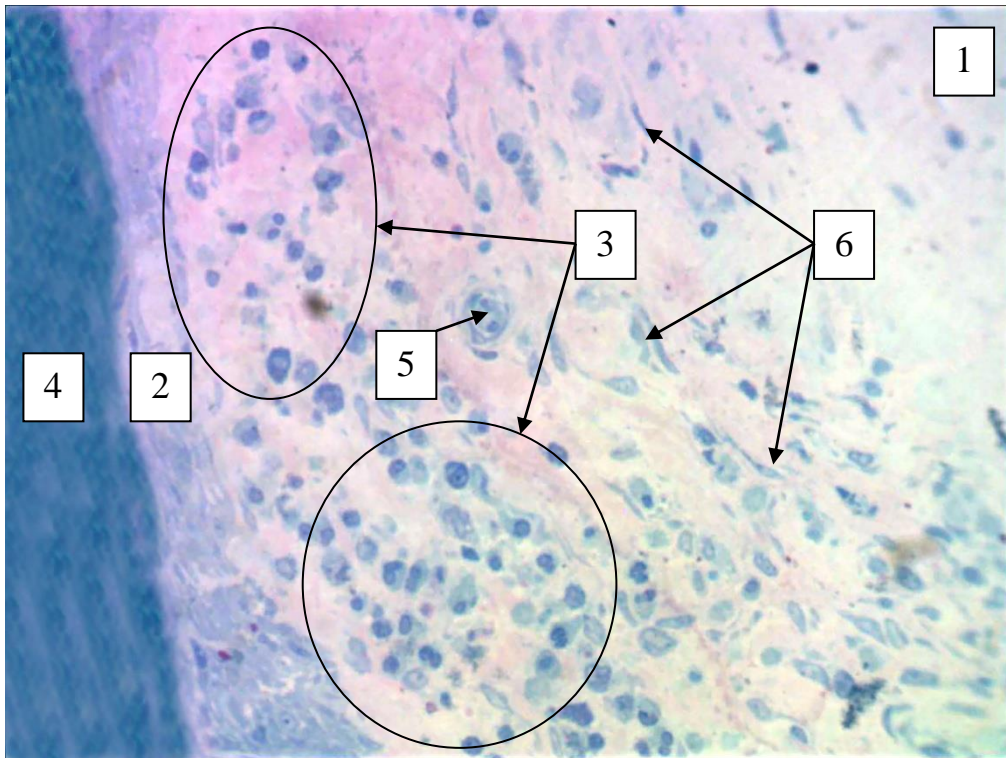


Умовні позначки: 1 – крипти; 2 – сполучнотканинна капсула; 3 – малі лімфоцити перивульнарної ділянки; 4 – хірургічна нитка вікріл;

Рисунок 4. 42 – Морфологічні зміни у перивульнарній ділянці стінки сліпої кишки кролів на 14 добу після зашивання ранового дефекту хірургічною ниткою вікріл. Напівтонкий зріз. Забарвлення: толуїдиновим синім. Збільшення: ок.:10; об.100.

Привертає увагу, що на 14 добу експериментального дослідження на світлооптичному рівні візуально визначались ділянки з лімфоцитарним інфільтратом навколо сполучнотканинної капсули, що оточувала імплантовану хірургічну нитку. Цитотопографічно вони розташовувались серед елементів

сполучнотканинного фібрилярного каркасу. Паралельно з цим, поруч із капсулою, визначались макрофаги, плазмоцити фібробласти, які теж безпосередньо брали участь у реалізації запального процесу і присутність яких морфологічно підтверджує ознаки активного вогнища запалення (рис. 4. 43).



Умовні позначки: 1 – стінка сліпої кишки в ділянці ранового дефекту; 2 – сполучнотканинна капсула; 3 – ділянки з лімфоцитарною інфільтрацією; 4 – поздовжній переріз імплантованої хірургічної нитки вікріл; 5 – капіляри (після процесу ангіогенезу); 6 – новоутворені фібробласти серед елементів сполучнотканинного фібрилярного каркасу.

Рисунок 4. 43 – Морфологічні зміни у перивульнарній ділянці стінки сліпої кишки кролів на 14 добу після зашивання ранового дефекту хірургічною ниткою вікріл. Напівтонкий зріз. Забарвлення: поліхромним барвником. Збільшення: ок.:10; об.40.

Висновки до розділу 4.

1. Основні репаративні зміни перивульнарної зони кишкової стінки визначались у слизовій оболонці за рахунок її потовщення внаслідок сполучнотканинного набряку, деструктивних і репаративних змін власної

пластинки і клітинних елементів, а також накопичення в підслизовій основі значної кількості лейкоцитарного інфільтрату.

2. Артеріоли, як резистивна ланка, капіляри, як обмінна ланка і венули, як ємнісна ланка ГМЦР, беруть активну участь у відповіді на запальний процес і формування сполучнотканинного рубця. Артеріоли слизової оболонки і підслизової основи сліпої кишки в ділянці ранового дефекту реагували розширенням середніх діаметрів на ранніх етапах експерименту (3-7 доби) і до 30-60 доби відповідали контрольним показникам. Капіляри спазмувалися на ранніх термінах спостереження і контрольних показників досягали до 30 доби. Венули слизової оболонки на ранніх стадіях експерименту розширювались, а підслизової основи навпаки звужувались і контрольних показників набували на 30 добу експерименту.

3. Починаючи з 14 доби експерименту у сформованій грануляційній тканині в перивульнарній ділянці сліпої кишки визначається процес неоангіогенезу. На гістологічних препаратах чітко візуалізуються елементи ГМЦР, більшість з яких припадає на долю капілярів.

4. Морфометричні зміни показників середньої кількості стовпчастих епітеліоцитів з облямівкою у складі крипт перивульнарної зони свідчать про те, що всмоктування речовин із просвіту сліпої кишки в ділянці ранового дефекту на ранніх стадіях експерименту майже не відбувається.

5. По закінченню експериментального дослідження (30 доба спостереження) середня кількість клітинних елементів дифузної ендокринної системи ворсинок сліпої кишки була незначно збільшена (в 1,1 рази) у порівнянні з контрольними показниками, що свідчить про напруження місцевого ендокринного статусу.

6. Визначено, що до складу крипт сліпої кишки кролів входять малодиференційовані клітини, які мають видовжену форму з чітким розподілом на апікальну і базальну частини. На нашу думку, це камбіальні клітини, які в процесі диференціювання можуть перетворюватись у клітинні елементи крипт: келихоподібні клітини і стовпчасті епітеліоцити з облямівкою. Зміна середньої

кількості малодиференційованих клітин може слугувати маркером розвитку репаративних процесів, які відбуваються в слизовій оболонці сліпої кишки.

7. Процес реорганізації сполучної тканини перивульнарної ділянки забезпечується клітинним і волокнистим компонентом. Серед клітинних компонентів найважливішу роль відіграють фібробласти. Після 3 доби експерименту спостерігається суттєве їх зменшення у 1,41 рази, що свідчить про порушення організації сполучної тканини перивульнарної ділянки. Активне розмноження і розселення фібробластів серед волокнистого компоненту спостерігається після 7 по 21 добу експерименту. Після 30 доби дослідження визначається структурна організація сполучної тканини перивульнарної ділянки і після 60 доби на гістологічних препаратах стінка відновлювалась і не відрізнялась від групи контролю.

8. Процес реорганізації м'язового компоненту перивульнарної ділянки безпосередньо базується на реакції міоцитів, які динамічно як кількісно, так і цитотопографічно та морфологічно змінювались у динаміці експерименту. Із 3 по 7 добу їх середня кількість статистично достовірно, при $p < 0,05$, знижувалась, а з 14 по 21 доби експерименту статистично достовірно, при $p < 0,05$, збільшувалась, утворюючи своєрідний шар молодих міоцитів у проміжку між сполучнотканинною капсулою, що оточувала хірургічну нитку, і волокнистим компонентом сполучнотканинного фібрилярного каркасу.

9. Плазмоцити, як ефektorні клітини, що беруть безпосередню участь у реалізації запального процесу у перивульнарній ділянці, активно реагували в динаміці експериментального дослідження. Їхня безпосередня участь у місцевій імунній відповіді пригнічується після 3 доби експерименту, а активується після 7 доби і свого піку досягає у проміжку з 14 по 21 доби експериментального дослідження. До 30 доби дослідження запальна реакція за участю плазмоцитів, припиняється, а після 60 доби поодинокі плазмоцити вже виконують функцію місцевого імунного нагляду, що підтверджується отриманими результатами морфологічного і морфометричного аналізу.

10. Лімфоцити, як активні учасники реалізації запальної реакції у перивульнарній ділянці, активно мігрують у вогнище запального процесу вже після 3 доби експерименту. У проміжку між 7 та 21 добою дослідження їхня середня кількість статистично достовірно, при $p < 0,05$, досить висока у порівнянні з групою контролю. До 30 доби дослідження запальна реакція за участю лімфоцитів пригнічується, а після 60 доби поодинокі лімфоцити вже виконують функцію місцевого імунного нагляду, що підтверджується отриманими результатами морфологічного і морфометричного аналізу.

Результати розділу опубліковані у наступних наукових публікаціях автора:

1. Pronina OM, Bilash SM, Kobeniak MM, Koptev MM, Pirog-Zakaznikova AV, Onipko VV, Ischenko VI. Morphometric features of the structural components of the hemomicrocirculatory bed in the perivulnar region of the caecum in wound defect sutured with polyfilament suture material. *Wiadomości Lekarskie*. 2021 June; LXXIV(6):1382-1388.

2. Проніна ОМ, Білаш СМ, Сидоренко МІ, Кобеняк ММ. Проблеми вибору шовного матеріалу при операціях на кишечнику. *Вісник проблем біології і медицини*. 2018;2.1(144):13-16. DOI: [10.29254/2077-4214-2018-2-144-13-16](https://doi.org/10.29254/2077-4214-2018-2-144-13-16).

3. Кобеняк ММ, Проніна ОМ. Репаративна регенерація тканин товстого кишечника в ранні терміни при зшиванні їх вікрилом та десмосіном після колотомії. *Актуальні проблеми сучасної медицини: вісник Української медичної стоматологічної академії*. 2017;17(4(60)):55-58. DOI: [10.31718_2077-1096.17.4.55](https://doi.org/10.31718_2077-1096.17.4.55).

4. Проніна ОМ, Білаш СМ, Кобеняк ММ. Метричні зміни складових оболонок стінки сліпої кишки кролів у перивульнарній зоні при зшиванні ранового дефекту вікрилом в експерименті. *Proceedings of III International Scientific and Practical Conference Innovations and Prospects of World Science*; 2021 Nov 4-6; Vancouver. Vancouver: Perfect Publishing; 2021. с. 215-220.

5. Проніна ОМ, Білаш СМ, Кобеняк ММ. Динаміка морфометричних показників елементів гемомікроциркуляторного русла сліпої кишки в експерименті при використанні поліфіламентного шовного матеріалу вікріл. Proceedings of I International Scientific and Practical Conference Stockholm Modern Science: Innovations and Prospects; 2021 Oct 10-12; *Stockholm. Stockholm: SSPG Publish; 2021. с. 55-62.*

6. Проніна ОМ, Білаш СМ, Кобеняк ММ. Морфологічні аспекти перебудови структурних елементів сліпої кишки кролів у віддалені терміни при зшиванні ранового дефекту хірургічною ниткою вікріл. Матеріали ХХІХ Міжнародної науково-практичної конференції Science, theory and practice; 2021 Черв 8-11; Токіо. Токіо: International Science Group; 2021. с. 308-310.

7. Проніна ОМ, Білаш СМ, Кобеняк ММ. Морфологічні аспекти перебудови структурних елементів сліпої кишки кролів в ранні терміни при зшиванні ранового дефекту хірургічною ниткою вікріл. Матеріали науково-практичної інтернет-конференції з міжнародною участю Морфологічні аспекти сучасної медицини та стоматології присвячена 85-річчю з дня народження професора М.С.Скрипнікова; 2021 Трав 19-20; Полтава. Полтава: ПДМУ; 2021. с. 72-73.

8. Кобеняк ММ, Проніна ОМ, Білаш СМ. Реакція макрофагів в раневому дефекті товстого кишечника на імплантацію синтетичного шовного матеріалу. Матеріали Всеукраїнської науково-практичної конференції молодих учених Медична наука в практику охорони здоров'я; 2019 Лист 22; Полтава. Полтава: УМСА; 2019. с. 48.

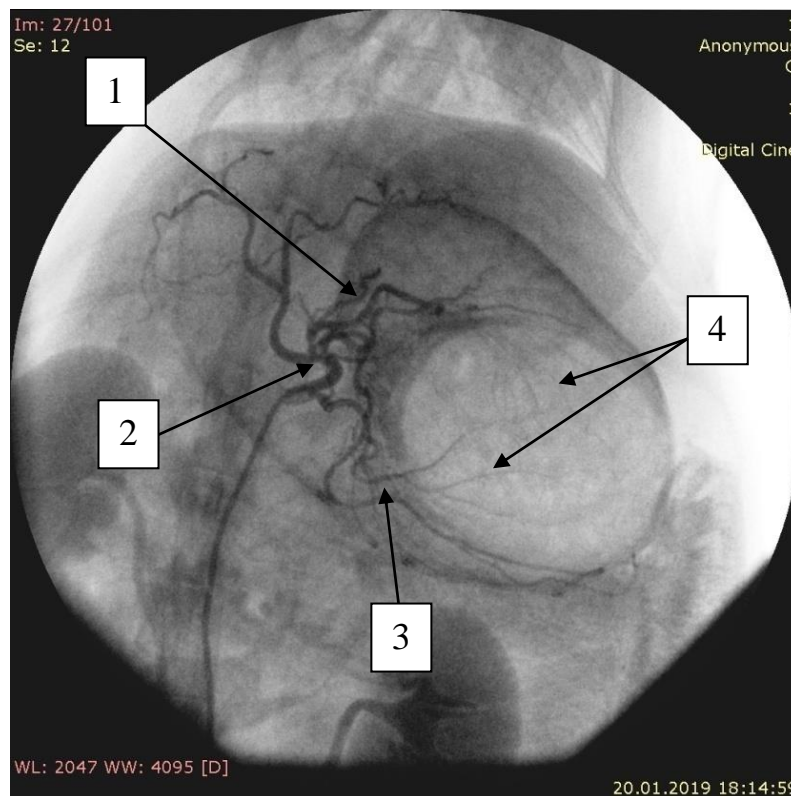
РОЗДІЛ 5. МОРФОФУНКЦІОНАЛЬНІ ЗМІНИ У ПЕРИВУЛЬНАРНІЙ ДІЛЯНЦІ СЛІПОЇ КИШКИ КРОЛІВ ЗШИТОЮ МОНОФІЛАМЕНТНОЮ ХІРУРГІЧНОЮ НИТКОЮ ДЕСМОСІН МОДИФІКОВАНИЙ L-АРГІНІНОМ

5.1. Ремоделювання магістральних судин і елементів гемомікроциркуляторного русла при зшиванні ранового дефекту сліпої кишки кролів хірургічною ниткою десмосін модифікований L-аргініном

Травматизація кишкової стінки, яка викликана хірургічним розрізом, за даними нашого дослідження викликає певні зміни і логічні пристосувально-компенсаторні процеси в ділянці, яка оточує сам рановий дефект. Зашивання ранового дефекту хірургічною ниткою десмосін модифікований L-аргініном (ДМА) викликає низку послідовних процесів і перебудову структурних компонентів перивульнарної ділянки, які спрямовані на реалізацію запального процесу, утворення сполучнотканинного рубця і, таким чином, відновлення цілісності кишкової стінки. У науковій літературі відомі поверхові дані, щодо використання синтетичної монофіламентної нитки десмосін, але термін її розмоктування, фізико-хімічні властивості особливо не відрізняються від інших видів шовного матеріалу. Одним із визначених нами завдань було створити і науково-теоретично обґрунтувати використання вітчизняної хірургічної нитки, яка була б на порядок вище за фізико-хімічними властивості за іноземні аналоги. Так ми дійшли висновку, що вітчизняна монофіламентна хірургічна нитка десмосін, якщо її модернізувати біологічно активною речовиною L-аргініном буде конкурентоздатною на ринку світового шовного матеріалу.

Як і при використанні хірургічної нитки вікріл, так і при використанні хірургічної нитки ДМА завдяки нашому органозбережувальному типу оперативного втручання магістральні судини не змінювали своїх джерел кровопостачання і нові колатералі після оперативного втручання не

визначались. Як і у тварин контрольної групи, у піддослідних кролів, яким проводилось оперативне втручання, кровопостачання товстого кишечника відбувалось за рахунок артеріальних судин, які відходили від гілок черевної частини аорти. На агіографічних знімках визначено, що до тонкої та до більшої частини товстої кишки прямували гілки передньої брижової артерії, а до прямої кишки та суміжних із нею відділів дванадцятипалої – задньої брижової артерії. Від передньої брижової артерії до ділянки клубово-сліпокишкового кута підходив клубово-сліпо-ободовокишковий стовбур, який віддавав гілки до кінцевого відділу клубової кишки, до червоподібного відростка та до сліпої кишки (рис. 5.1).



Умовні позначки: 1 – передня брижова артерія; 2 – порожньокишкові артерії; 3 – клубокишкові артерії; 4 – аркади клубокишкових і порожньокишкових артерій.

Рисунок 5.1 – Ангіографія судин та їхніх розгалужень, що кровопостачають товстий кишечник у кролів експериментальної групи. Зашивання ранового дефекту сліпої кишки кролів хірургічною ниткою ДМА на 14 добу експерименту. Рентгенографічний знімок.

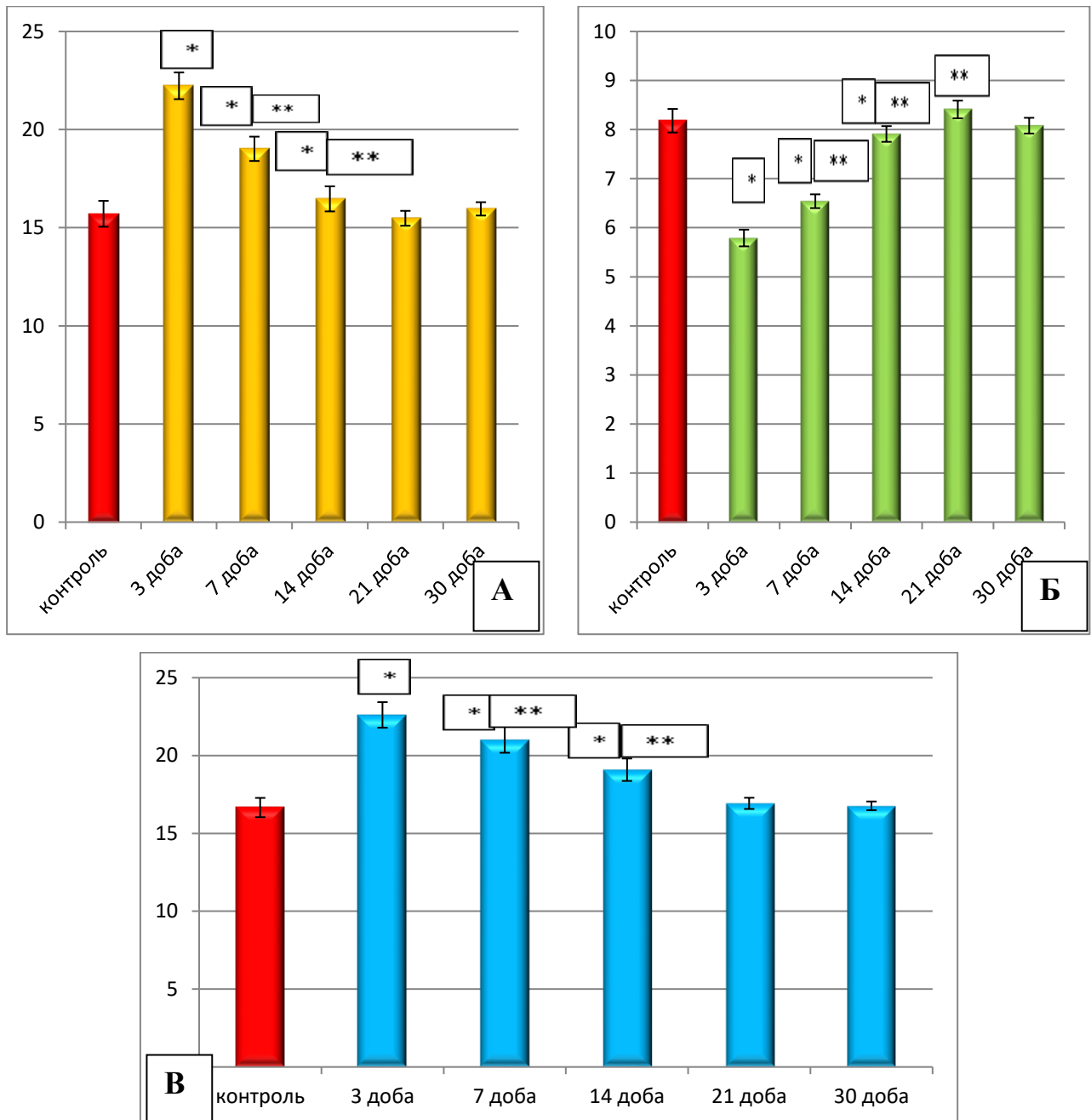
Відповідно до завдань нашого експериментального дослідження визначено, що ранове ушкодження стінки сліпої кишки, зашитої хірургічною ниткою ДМА, унаслідок чого на ранніх стадіях виникає запальний процес перивульнарної ділянки, а на пізніх термінах спостереження формується сполучнотканинний рубець, викликає закономірні судинні реакції з боку елементів ГМЦР.

Так, середній показник зовнішнього діаметру артеріол, як резистивної ланки ГМЦР, слизової оболонки сліпої кишки на 3 добу експерименту статистично достовірно, при $p < 0,05$, збільшувався у порівнянні з контрольними показниками у 1,42 рази, а на 7 добу – в 1,22 рази, що сприяло посиленню кровонаповнення перивульнарної ділянки і формування процесу реалізації активного вогнища запалення. Після 14 доби експерименту показник середнього загального діаметру артеріол статистично достовірно, при $p < 0,05$, був більшим за контрольний показник у 1,09 рази. У порівнянні з попередніми термінами спостережень визначено, що цей показник статистично достовірно зменшувався після 7 доби у 1,17 рази а після 14 доби – у 1,05 рази. Після 21 доби нами морфометрично встановлено, що показник середнього загального діаметру артеріол перивульнарної ділянки як у порівнянні з контрольною групою, так і у порівнянні з попереднім терміном спостереження статистично значущої різниці при $p < 0,05$ не мав і перебував у діапазоні меж статистичної похибки.

Капіляри слизової оболонки, які візуалізувались у перивульнарній ділянці, реагували на імплантацію хірургічної нитки ДМА процесами спазмування вже після 3 доби експерименту, а показник середнього загального діаметру капілярів зменшувався у 1,41 рази у порівнянні з групою контролю при $p < 0,05$. Після 7 доби вищезначений показник статистично достовірно, при $p < 0,05$, зменшувався у 1,25 рази, а у порівнянні з попереднім терміном спостереження збільшувався у 1,13 рази, що свідчить про початок стабілізації пропускнуої спроможності капілярів. Після 14 доби експерименту показник середнього загального діаметру капілярів, у порівнянні з контрольною групою, продовжував знижуватись у 1,04 рази, а у порівнянні з попереднім терміном спостереження, навпаки, збільшувався статистично достовірно, при $p < 0,05$, у 1,21 рази. Після 21 доби

спостережень, у порівнянні з групою контролю, показник середнього загального діаметру капілярів перивульнарної ділянки статистично достовірної різниці не мав, а у порівнянні з попереднім терміном спостережень цей показник був вищим у 1,06 рази при $p < 0,05$. Морфометрично встановлено, що показник середнього загального діаметру капілярів перивульнарної ділянки після 30 доби як у порівнянні з контрольною групою, так і у порівнянні з попереднім терміном спостереження статистично значущої різниці, при $p < 0,05$, не мав і перебував у діапазоні меж статистичної похибки.

Венули слизової оболонки перивульнарної ділянки сліпої кишки, як ємнісна ланка ГМЦР, реагували явищами вазодилатації починаючи з 3 доби експериментального дослідження і розширювались у 1,36 рази. Після 7 доби експерименту показник середнього загального діаметру венул слизової оболонки в ділянці ранового дефекту, зашитого хірургічною ниткою ДМА, статистично достовірно, при $p < 0,05$, у порівнянні з групою контролю, збільшувався у 1,26 рази, а у порівнянні з попереднім терміном спостереження, навпаки, зменшувався у 1,08 рази при $p < 0,05$. Паралельно з цим встановлено, що після 14 доби експериментального дослідження показник середнього загального діаметру венул слизової оболонки в ділянці ранового дефекту, зашитого хірургічною ниткою ДМА, статистично достовірно, при $p < 0,05$, у порівнянні з групою контролю, збільшувався у 1,15 рази, а у порівнянні з попереднім терміном спостереження, навпаки, зменшувався у 1,13 рази при $p < 0,05$, що свідчить про початок стабілізації даного показника. Після 21 доби спостережень, у порівнянні з групою контролю, показник середнього загального діаметру венул перивульнарної ділянки статистично достовірної різниці не мав, а у порівнянні з попереднім терміном спостережень цей показник був нижчим у 1,13 рази при $p < 0,05$. Морфометрично встановлено, що показник середнього загального діаметру капілярів перивульнарної ділянки після 30 доби як у порівнянні з контрольною групою, так і у порівнянні з попереднім терміном спостереження статистично значущої різниці, при $p < 0,05$, не мав і перебував у діапазоні меж статистичної похибки (рис. 5. 2 А, Б, В).



Примітка: * – статистично значуща різниця при $p < 0,05$ у порівнянні з контрольними показниками; ** – статистично значуща різниця при $p < 0,05$ у порівнянні з попереднім терміном спостереження.

Рисунок 5. 2 – Морфометрична характеристика змін середніх загальних діаметрів елементів ГМЦР слизової оболонки кишкової стінки в ділянці ранового дефекту при зашиванні його хірургічною ниткою ДМА в динаміці експерименту: А – артеріоли; Б – капіляри; В – венули.

Враховуючи особливості хірургічного втручання, нами на світлооптичному рівні визначено, що в процес ремоделювання перивульнарної ділянки при використанні хірургічної нитки ДМА залучається не тільки слизова оболонка сліпої кишки, а і підслизова основа.

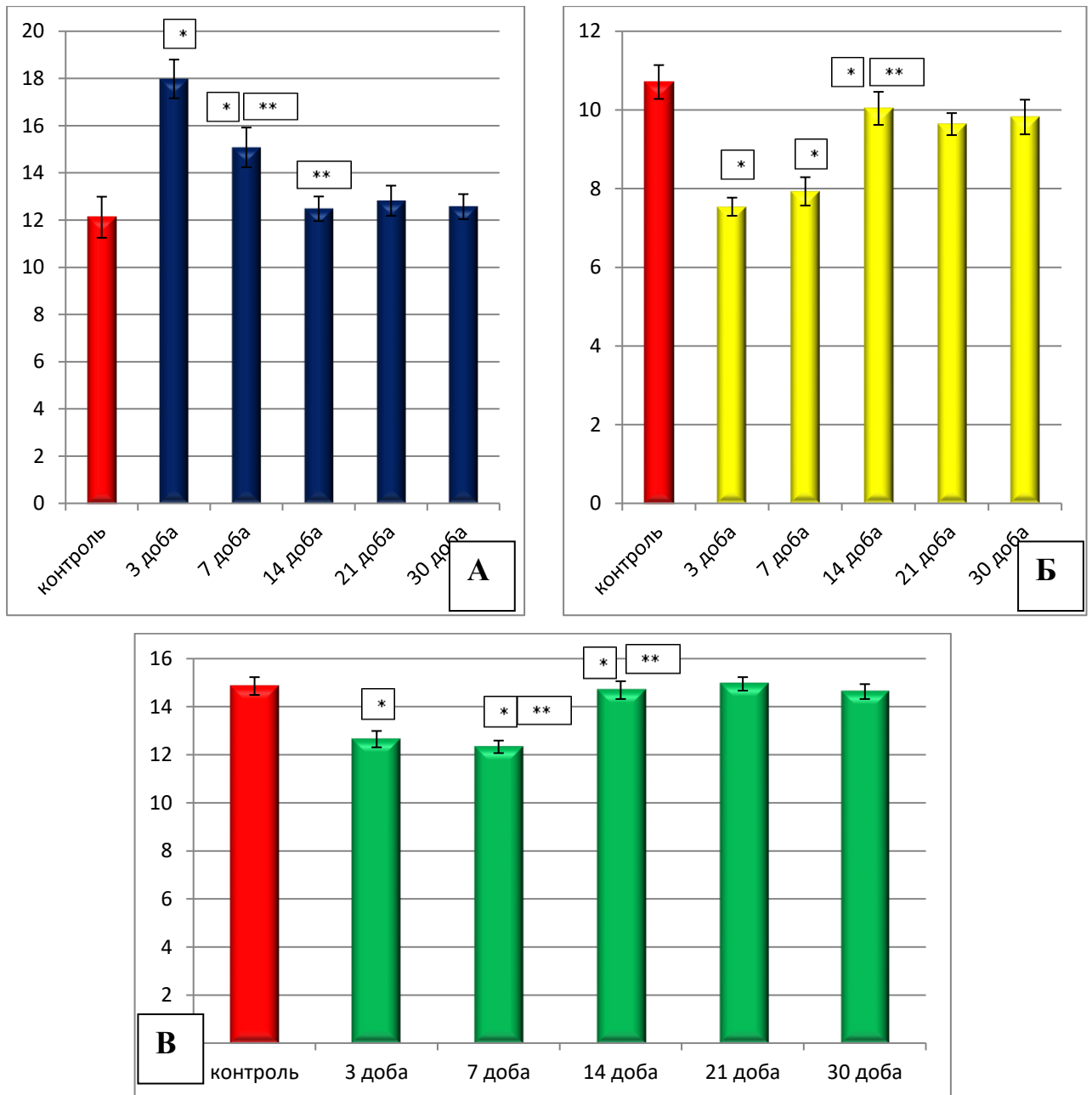
Так середній показник зовнішнього діаметру артеріол, як резистивної ланки ГМЦР, підслизової основи сліпої кишки на 3 добу експерименту статистично достовірно, при $p < 0,05$, збільшувався у порівнянні з контрольними показниками у 1,48 разів, а на 7 добу – в 1,26 разів, що сприяло посиленню кровонаповнення перивульнарної ділянки і формуванню процесу реалізації активного вогнища запалення у підслизовій основі. Після 14 доби експерименту показник середнього загального діаметру артеріол статистично достовірно, при $p < 0,05$, був у межах статистичної похибки. У порівнянні з попередніми термінами спостережень визначено, що цей показник статистично достовірно зменшувався після 7 доби – у 1,19 рази а після 14 доби – у 1,21 рази. Після 21 доби нами морфометрично встановлено, що показник середнього загального діаметру артеріол перивульнарної ділянки як у порівнянні з контрольною групою, так і у порівнянні з попереднім терміном спостереження статистично значущої різниці, при $p < 0,05$, не мав і визначався у діапазоні меж статистичної похибки.

Капіляри підслизової оболонки, які візуалізувались у перивульнарній ділянці, реагували на імплантацію хірургічної нитки ДМА процесами спазмування вже після 3 доби експерименту і показник середнього загального діаметру капілярів зменшувався у 1,42 рази, порівняно з групою контролю, при $p < 0,05$. Після 7 доби вищезначений показник статистично достовірно, при $p < 0,05$, зменшувався у 1,35 рази у порівнянні з групою контролю, а у порівнянні з попереднім терміном спостереження збільшувався у 1,05 рази, що свідчить про початок стабілізації пропускнуої спроможності капілярів. Після 14 доби експерименту показник середнього загального діаметру капілярів, у порівнянні з контрольною групою, продовжував знижуватись у 1,07 рази, а у порівнянні з попереднім терміном спостереження, навпаки, збільшувався у 1,27 рази

статистично достовірно при $p < 0,05$. Після 21 доби спостережень, у порівнянні з групою контролю, показник середнього загального діаметру капілярів перивульнарної ділянки статистично достовірної різниці не мав, і, у порівнянні з попереднім терміном спостережень, цей показник також статистично достовірної різниці, при $p < 0,05$, не мав. Морфометрично встановлено, що показник середнього загального діаметру капілярів перивульнарної ділянки після 30 доби як у порівнянні з контрольною групою, так і у порівнянні з попереднім терміном спостереження статистично значущої різниці, при $p < 0,05$, не мав і перебував у діапазоні меж статистичної похибки.

Венули підслизової основи перивульнарної ділянки сліпої кишки, як ємнісна ланка ГМЦР, реагували явищами вазоконстрикції починаючи з 3 доби експериментального дослідження і звужувались у 1,17 рази. Після 7 доби експерименту показник середнього загального діаметру венул слизової оболонки в ділянці ранового дефекту, зашитого хірургічною ниткою ДМА, статистично достовірно, при $p < 0,05$, у порівнянні з групою контролю, зменшувався у 1,21 рази, й у порівнянні з попереднім терміном спостереження також зменшувався у 1,03 рази при $p < 0,05$. Паралельно з цим встановлено, що після 14 доби експериментального дослідження показник середнього загального діаметру венул підслизової основи в ділянці ранового дефекту, зашитого хірургічною ниткою ДМА, статистично значущої різниці, при $p < 0,05$, не мав і перебував у діапазоні меж статистичної похибки, а у порівнянні з попереднім терміном спостереження, навпаки, збільшувався у 1,13 рази при $p < 0,05$, що свідчить про початок стабілізації даного показника. Після 21 доби спостережень, у порівнянні з групою контролю, показник середнього загального діаметру венул перивульнарної ділянки статистично достовірної різниці не мав, а, порівняно з попереднім терміном спостережень, цей показник був нижчим у 1,03 рази при $p < 0,05$. Морфометрично встановлено, що показник середнього загального діаметру капілярів перивульнарної ділянки після 30 доби як у порівнянні з контрольною групою, так і у порівнянні з попереднім терміном

спостереження статистично значущої різниці, при $p < 0,05$, не мав і перебував у діапазоні меж статистичної похибки (рис. 5. 3 А, Б, В).



Примітка: * – статистично значуща різниця при $p < 0,05$ у порівнянні з контрольними показниками; ** – статистично значуща різниця при $p < 0,05$ у порівнянні з попереднім терміном спостереження.

Рисунок 5. 3 – Морфометрична характеристика змін середніх загальних діаметрів елементів ГМЦР підслизової оболонки кишкової стінки в ділянці ранового дефекту при зашиванні його хірургічною ниткою ДМА в динаміці експерименту: А – артеріоли; Б – капіляри; В – венули.

Під час проведення морфометричного дослідження елементів гемомікроциркуляторного русла ми провели аналіз змін не тільки середніх показників загального діаметру артеріол, капілярів і венул, а й змін показників середнього діаметру просвітів і середньої товщини стінки цих судин.

Так, у ділянці ранового дефекту, зашитого хірургічною ниткою ДМА, показник середнього діаметру просвітів артеріол слизової оболонки, уже починаючи з 3 доби експериментального дослідження, статистично достовірно, при $p < 0,05$, збільшувався у 1,41 рази. Після 7 доби експерименту цей показник був більше, у порівнянні з групою контролю, у 1,18 рази, а, порівняно з попереднім терміном спостереження, навпаки, статистично достовірно, при $p < 0,05$, зменшувався у 1,23 рази. Після 14 доби експерименту, у порівнянні з групою контролю, цей показник статистично достовірно не відрізнявся від групи контролю, а, у порівнянні з попереднім терміном спостереження, продовжував зменшуватись у 1,12 рази. Після 21 доби експерименту, включаючи і 30 добу спостережень, встановлено, що показник середнього діаметру просвіту артеріол перивульнарної ділянки як у порівнянні з контрольною групою, так і у порівнянні з попереднім терміном спостереження статистично значущої різниці при $p < 0,05$ не мав і перебував у діапазоні меж статистичної похибки.

Середній діаметр просвіту капілярів, навпаки, починаючи з 3 доби, порівняно з групою контролю, статистично достовірно, при $p < 0,05$, зменшувався у 1,51 рази, після 7 доби – у 1,19 рази і після 14 доби у – 1,07 рази. Порівняно з попередніми термінами спостережень визначено, що цей показник, статистично достовірно, при $p < 0,05$, збільшувався після 7 доби у 1,26 рази і після 14 доби – у 1,12 рази. Із 21 доби експерименту, враховуючи і 30 добу спостережень, встановлено, що показник середнього діаметру просвіту артеріол перивульнарної ділянки як у порівнянні з контрольною групою, так і у порівнянні з попереднім терміном спостереження статистично значущої різниці, при $p < 0,05$, не мав і перебував у діапазоні меж статистичної похибки (рис. 5. 4 А, Б).

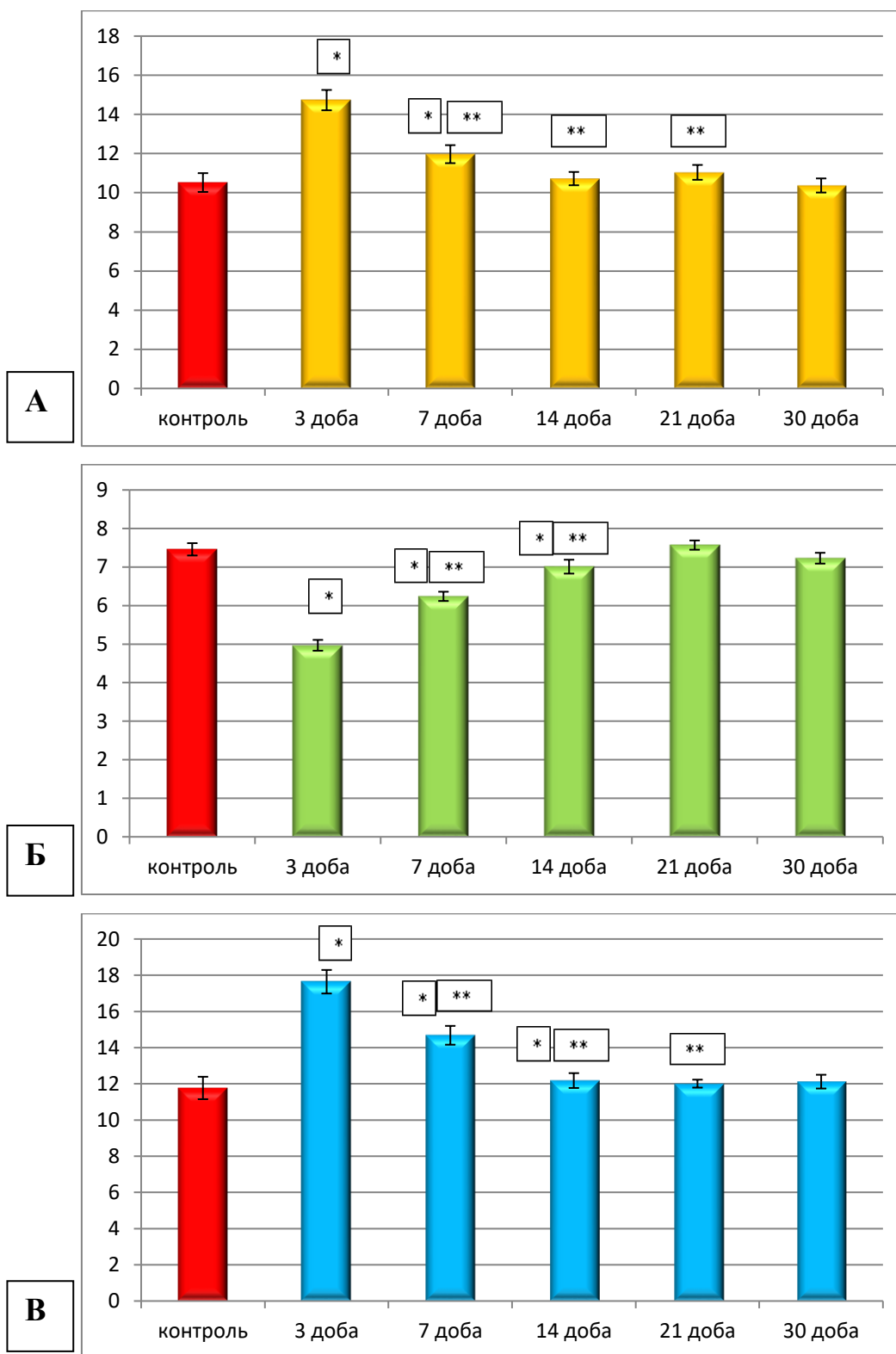


Рисунок 5.4 – Морфометрична характеристика змін середніх діаметрів просвітів елементів гемомікроциркуляторного русла слизової оболонки кишкової стінки в ділянці ранового дефекту при зашиванні його хірургічною ниткою ДМА в динаміці експерименту: А – артеріоли; Б – капіляри; В – венули.

Морфометрично встановлено, що показник середнього діаметру просвітів венул перивульнарної ділянки у слизовій оболонці динамічно змінювався протягом експериментального дослідження. Так, після 3 доби експерименту цей показник статистично достовірно, при $p < 0,05$, збільшувався 1,51 рази, після 7 доби – у 1,25 рази і після 14 доби – незначно у 1,03 рази, порівняно з групою контролю. У порівнянні з попереднім терміном спостереження, вищезначений показник, навпаки, статистично достовірно, при $p < 0,05$, збільшувався після 7 доби у 1,21 рази, після 14 доби – у 1,19 рази. Із 21 доби експерименту, враховуючи і 30 добу спостережень, встановлено, що показник середнього діаметру просвіту венул перивульнарної ділянки слизової оболонки як у порівнянні з контрольною групою, так і у порівнянні з попереднім терміном спостереження статистично значущої різниці, при $p < 0,05$, не мав і визначався у діапазоні меж статистичної похибки (див. рис. 5.4 В).

У підслизовій основі нами виявлена наступна динаміка змін середніх показників діаметру просвітів артеріол. Після 3 доби експериментального дослідження встановлено, що цей показник статистично достовірно, при $p < 0,05$, збільшувався у 1,41 рази, порівняно з групою контролю. Після 7 доби експерименту цей показник був статистично достовірно, при $p < 0,05$, більше у 1,15 разів, порівняно з групою контролю, а, у порівнянні з попереднім терміном спостереження, навпаки, знижувався у 1,21 рази при $p < 0,05$, що свідчить про встановлення тенденції до відновлення вищезначеного показника до контрольного. Починаючи з 14 доби експерименту, враховуючи 21 і 30 добу спостереження, встановлено, що показники середнього діаметру просвіту артеріол перивульнарної ділянки підслизової оболонки як у порівнянні з контрольною групою, так і у порівнянні з попереднім терміном спостереження статистично значущої різниці, при $p < 0,05$, не мали і перебували у діапазоні меж статистичної похибки.

Проаналізувавши морфометричні зміни у перивульнарній ділянці підслизової основи середніх показників діаметру просвітів капілярів визначено, що після 3 доби експерименту цей показник статистично достовірно, при $p < 0,05$,

зменшувався, порівняно з групою контролю, у 1,67 рази. Після 7 доби спостереження цей показник був меншим у 1,41 рази, порівняно з групою контролю при $p < 0,05$, але статистично достовірно, при $p < 0,05$, збільшувався у 1,18 рази, порівняно з попереднім терміном спостереження. Після 14 доби експериментального дослідження морфометрично встановлено, що, порівняно з групою контролю, статистично значуща різниця, при $p < 0,05$, відсутня, але, порівняно з попереднім терміном спостереження, досліджуваний показник статистично достовірно, при $p < 0,05$, збільшувався у 1,48 рази, що свідчить про тенденцію до відновлення показників до контрольних. Починаючи з 21 доби експерименту, враховуючи і 30 добу спостереження, встановлено, що показники середнього діаметру просвіту капілярів перивульнарної ділянки підслизової основи як у порівнянні з контрольною групою, так і у порівнянні з попереднім терміном спостереження статистично значущої різниці, при $p < 0,05$, не мали і перебували у діапазоні меж статистичної похибки.

Середній показник діаметру просвітів венул перивульнарної ділянки підслизової основи з використанням хірургічної нитки ДМА після 3 доби експериментального дослідження статистично достовірно, при $p < 0,05$, знижувався у 1,23 рази. Після 7 доби експерименту вищезначений показник продовжував статистично достовірно, при $p < 0,05$ знижуватись у 1,47 рази, порівняно з групою контролю, а, у порівнянні з попереднім терміном спостереження, статистично достовірно, при $p < 0,05$, починав збільшуватись у 1,05 рази. Після 14 доби експериментального дослідження цей показник, порівняно з групою контролю, статистично значущої різниці, при $p < 0,05$, не мав і перебував у діапазоні меж статистичної похибки, а, порівняно з попереднім терміном спостереження, збільшувався у 1,19 рази. Починаючи з 21 доби експерименту, враховуючи і 30 добу, встановлено, що показники середнього діаметру просвіту венул перивульнарної ділянки підслизової основи як у порівнянні з контрольною групою, так і порівняно з попереднім терміном спостереження статистично значущої різниці, при $p < 0,05$, не мали і визначалися у діапазоні меж статистичної похибки (рис. 5. 5 А, Б, В).

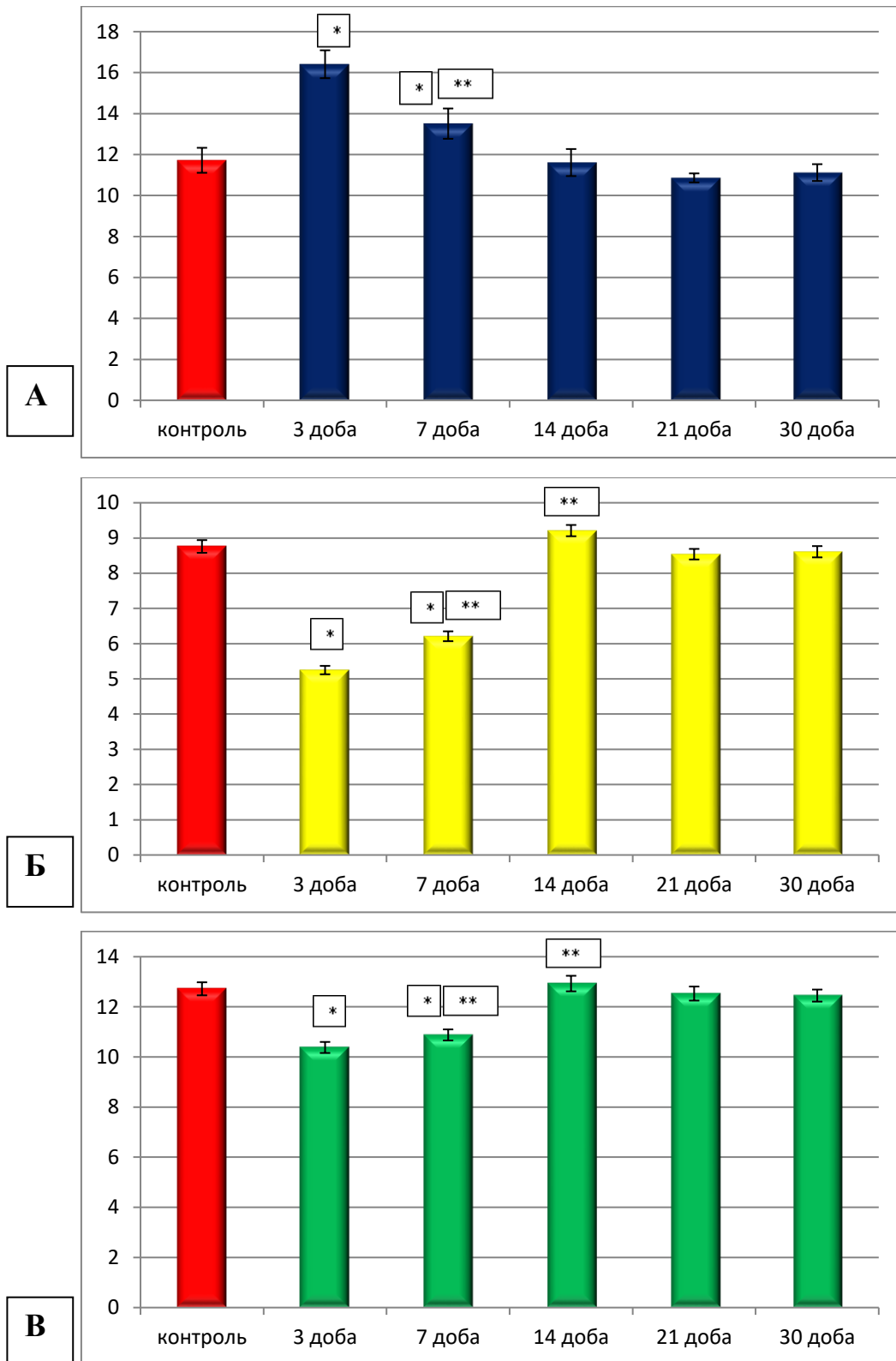


Рисунок 5. 5 – Морфометрична характеристика змін середніх діаметрів просвітів елементів гемомікроциркуляторного русла підслизової основи кишкової стінки в ділянці ранового дефекту при зашиванні його хірургічною ниткою ДМА в динаміці експерименту: А – артеріоли; Б – капіляри; В – венули.

Провівши морфометричне дослідження середніх показників товщини судинної стінки елементів ГМЦР у перивульнарній ділянці слизової оболонки сліпої кишки при використанні хірургічної нитки ДМА нами встановлено, що судинна стінка артеріол після 3 доби експериментального дослідження статистично достовірно при $p < 0,05$ потовщувалась у 1,31 рази у порівнянні з групою контролю. Після 7 доби експериментального дослідження спостерігалась аналогічна тенденція і судинна стінка потовщувалась у порівнянні з контрольними показниками у 1,32 рази при $p < 0,05$. Після 14 доби експерименту цей показник у порівнянні з групою контролю статистично значущої різниці при $p < 0,05$ не мав і знаходився у діапазоні меж статистичної похибки, а у порівнянні з попереднім терміном спостереження збільшувався у 1,1,24 рази. Починаючи з 21 доби експерименту, включаючи і 30 добу встановлено, що показники середньої товщини судинної стінки артеріол перивульнарної ділянки слизової оболонки як у порівнянні з контрольною групою, так і у порівнянні з попереднім терміном спостереження статистично значущої різниці при $p < 0,05$ не мали і знаходились у діапазоні меж статистичної похибки (рис. 5. 6 А).

Визначено, що судинна стінка капілярів слизової оболонки перивульнарної ділянки при використанні хірургічної нитки ДМА навпаки стоншувалась. Так, після 3 доби спостережень цей показник статистично достовірно, при $p < 0,05$, зменшувався у 1,04 рази, порівняно з групою контролю. Після 7 доби експерименту спостерігалась значуща тенденція до зменшення вищезначеного показника у 1,68 разів, порівняно з групою контролю, а у порівнянні з попереднім терміном спостереження цей показник теж зменшувався – у 1,62 рази при $p < 0,05$. Починаючи з 21 доби експерименту, враховуючи і 30 добу, показники середньої товщини судинної стінки капілярів перивульнарної ділянки слизової оболонки при використанні хірургічної нитки ДМА як порівняно з контрольною групою, так і порівняно з попереднім терміном спостереження статистично значущої різниці при $p < 0,05$ не мали і перебували у діапазоні меж статистичної похибки (рис. 5. 6 Б).

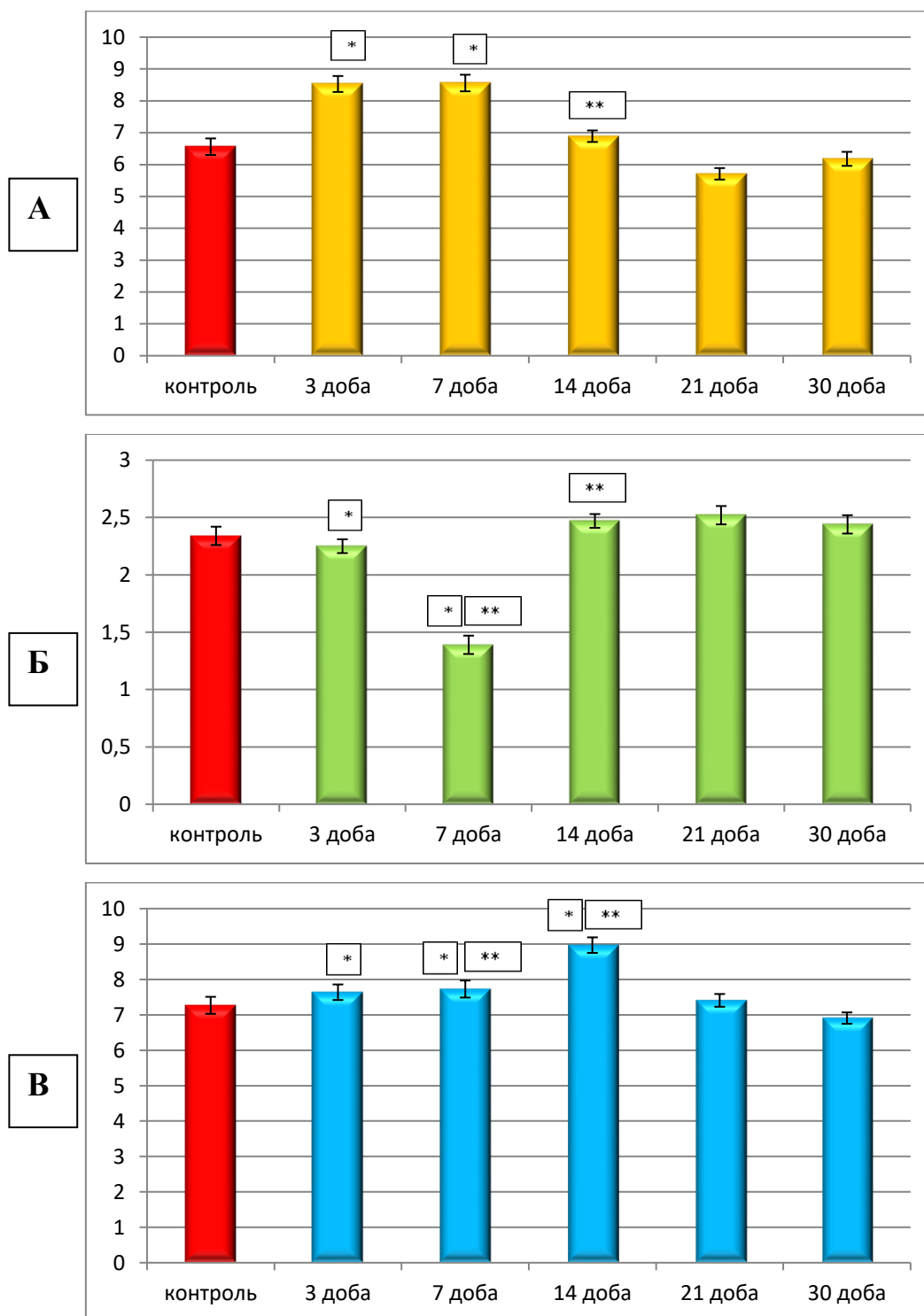


Рисунок 5. 6 – Морфометрична характеристика змін середніх показників товщини судинної стінки елементів ГМЦР слизової оболонки кишкової стінки в ділянці ранового дефекту при зашиванні його хірургічною ниткою ДМА в динаміці експерименту: А – артеріоли; Б – капіляри; В – венули.

Паралельно з цим визначено, що судинна стінка венул, на відміну від судинної стінки капілярів, реагувала на використання хірургічної нитки ДМА

по-іншому. Так, після 3 доби експериментального дослідження встановлено, що, порівняно з групою контролю, відбувалось незначне, але статистично достовірне, при $p < 0,05$, потовщення у 1,05 рази. Після 7 доби експериментального дослідження спостерігалась аналогічна тенденція як порівняно з групою контролю, так і порівняно з попереднім терміном спостережень і судинна стінка венул потовщувалась відповідно у 1,06 та 1,02 рази при $p < 0,05$. Після 14 доби експерименту продовжувала визначатись аналогічна тенденція як порівняно з групою контролю, так і порівняно з попереднім терміном спостережень і судинна стінка венул слизової оболонки перивульнарної ділянки потовщувалась відповідно у 1,23 та 1,16 рази при $p < 0,05$. Починаючи з 21 доби експерименту, враховуючи і 30 добу, показники середньої товщини судинної стінки венул перивульнарної ділянки слизової оболонки при використанні хірургічної нитки ДМА як порівняно з групою контролю, так і порівняно з попереднім терміном спостереження статистично значущої різниці при $p < 0,05$ не мали і перебували у діапазоні меж статистичної похибки (див. рис. 5. 6 В).

У підслизовій основі середні показники товщини судинної стінки, на відміну від слизової оболонки, в динаміці експерименту реагували по-іншому і бурхливіше. Так, середній показник товщини судинної стінки артеріол вже після 3 доби спостережень статистично достовірно, при $p < 0,05$, збільшувався у 1,31 рази, порівняно з групою контролю. Після 7 доби експериментального дослідження вищезначений показник продовжував збільшуватись, порівняно з контрольними показниками, у 1,32 рази при $p < 0,05$. Після 14, 21, 30 доби експерименту вищезначений показник, порівняно з групою контролю, статистично значущої різниці, при $p < 0,05$, не мав і перебував у діапазоні меж статистичної похибки, а порівняно з попереднім терміном спостереження (з 7 добою) він статистично достовірно, при $p < 0,05$, зменшувався у 1,24 рази. У порівнянні з попереднім терміном спостереження (з 21 добою), він статистично достовірно, при $p < 0,05$, продовжував зменшуватись у 1,24 рази, а у порівняно з попереднім терміном спостереження (з 30 добою) він статистично достовірно,

при $p < 0,05$, збільшився у 1,08 рази і не відрізнявся від контрольних показників при $p < 0,05$ (рис. 5. 7 А).

Судинна стінка капілярів, на відміну від артеріол, перивульнарної ділянки підслизової основи при використанні хірургічної нитки ДМА, після 3 доби експерименту статистично достовірно, при $p < 0,05$, стоншувалась у 1,04 рази. Після 7 доби експерименту, порівняно з контрольними показниками, теж стоншувалась у 1,68 рази, а, порівняно з попереднім терміном спостереження, значно зменшувала свою товщину у 1,62 рази при $p < 0,05$. Після 14 доби експерименту вищезначений показник, порівняно з групою контролю, статистично значущої різниці, при $p < 0,05$, не мав і перебував у діапазоні меж статистичної похибки, а, порівняно з попереднім терміном спостереження (з 7 добою), він статистично достовірно, при $p < 0,05$, значно збільшувався у 1,78 рази. Після 21 доби експерименту, враховуючи і 30 добу, встановлено, що показники середньої товщини судинної стінки капілярів перивульнарної ділянки підслизової основи при використанні хірургічної нитки ДМА як порівняно з контрольною групою, так і порівняно з попередніми термінами спостереження, статистично значущої різниці, при $p < 0,05$, не мали і перебували у діапазоні меж статистичної похибки (див. рис. 5. 7 Б).

Показники середньої товщини стінки венул перивульнарної ділянки підслизової основи, порівняно з групою контролю, статистично достовірно, при $p < 0,05$, потовщувались на 3 добу у 1,05 рази, на 7 добу – у 1,05 рази і на 14 добу – у 1,23 рази. Порівняно з попередніми термінами спостережень, після 14 доби цей показник збільшувався, а після 21 доби, навпаки, зменшувався у 1,21 рази при $p < 0,05$. Після 30 доби експерименту, встановлено, що показники середньої товщини судинної стінки венул перивульнарної ділянки підслизової основи при використанні хірургічної нитки ДМА як порівняно з контрольною групою, так і порівняно з попередніми термінами спостереження, статистично значущої різниці, при $p < 0,05$, не мали і були у діапазоні меж статистичної похибки (див. рис. 5. 7 В).

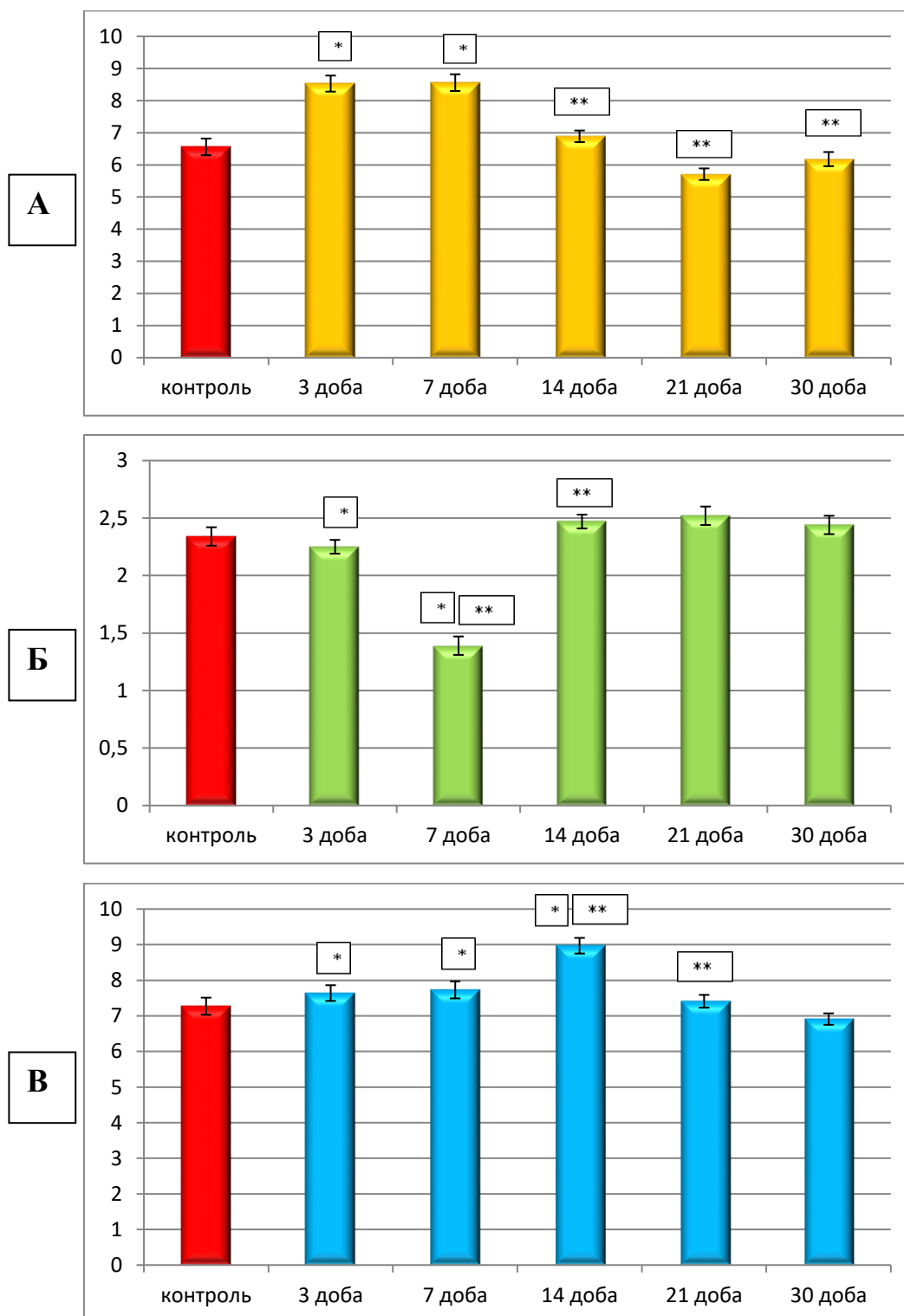


Рисунок 5. 7 – Морфометрична характеристика змін середніх показників товщини судинної стінки елементів ГМЦР підслизової основи кишкової стінки в ділянці ранового дефекту при зашиванні його хірургічною ниткою ДМА в динаміці експерименту: А – артеріоли; Б – капіляри; В – венули.

5.2 Морфологічні аспекти перебудови структурних елементів сліпої кишки кролів при зшиванні ранового дефекту хірургічною ниткою десмосін модифікованій L-аргініном

У результаті проведеного дослідження встановлено, що сліпа кишка кролів була побудована із слизової оболонки, підслизової основи, м'язової і серозної оболонок (див. розділ 3). При моделюванні ранового дефекту і зашиванні його хірургічною ниткою десмосін до репаративно-компенсаторного процесу були залучені усі 4 оболонки сліпої кишки і, відповідно, їхні структурні компоненти.

Так, зміни середнього показника загальної товщини кишкової стінки в перивульнарній ділянці у динаміці експерименту мали свої певні тенденції і закономірності. На 3 добу спостереження, цей показник достовірно, при $p < 0,05$, порівняно з контрольними показниками, збільшувався майже у 2,2 рази. На цю добу експериментального дослідження показник досягнув свого піку, і вже на 7 добу спостереження він став меншим у 1,3 рази, але, порівняно з контрольними показниками, залишався статистично достовірно більшим у 1,7 рази при $p < 0,05$. На 14 добу експериментального дослідження визначено, що середній показник загальної товщини кишкової стінки в ділянці ранового процесу зменшувався, порівняно з попереднім терміном спостереження, у 1,6 рази, а, порівняно з групою контролю, був більшим у 1,07 рази при $p < 0,05$. На 21 добу спостереження середній показник загальної товщини кишкової стінки достовірно, при $p < 0,05$, не відрізнявся від аналогічного показника попереднього терміну спостереження, але достовірно, при $p < 0,05$, незначно (у 1,5 рази) був більшим за показники контрольної групи тварин. На 30 добу експериментального дослідження середній показник загальної товщини кишкової стінки в перивульнарній ділянці достовірно, при $p < 0,05$, не відрізнявся від аналогічних показників контрольної групи і показників попереднього терміну спостереження і перебував у межах статистичної помилки (рис. 5. 8).

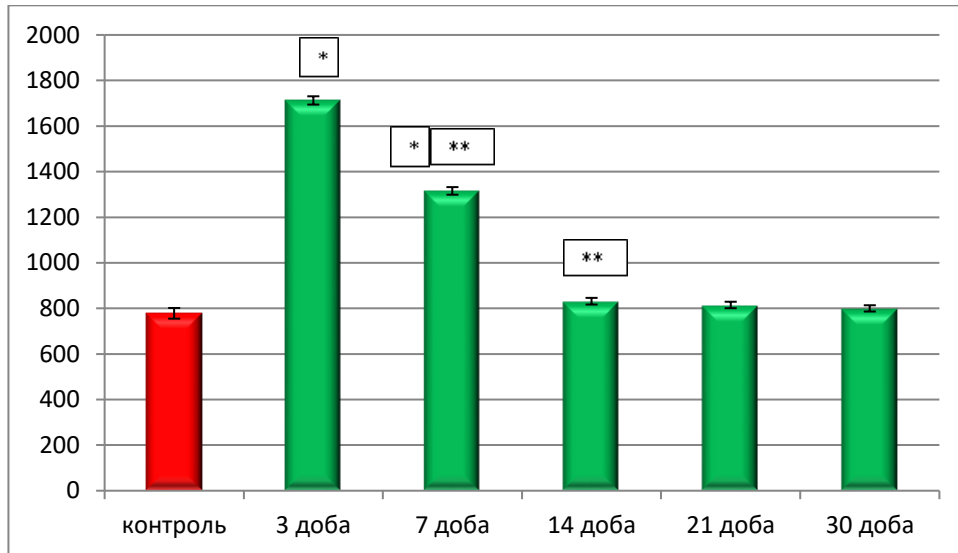


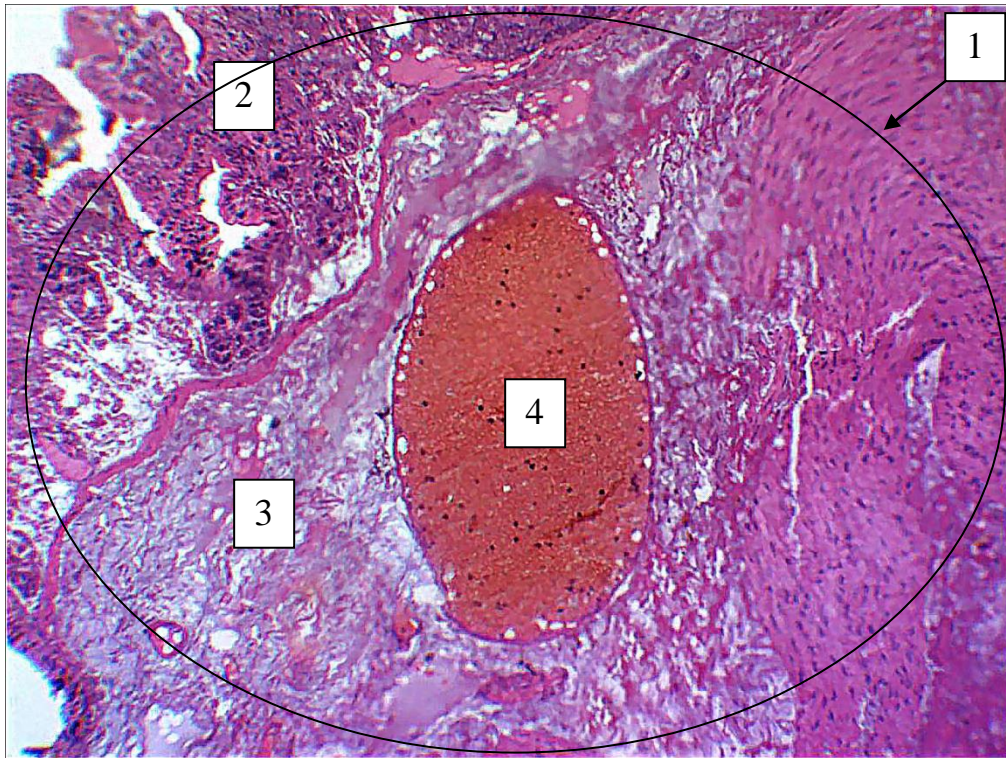Рисунок 5. 8 – Морфометрична характеристика показника середньої загальної товщини кишкової стінки в ділянці ранового дефекту при зашиванні його хірургічною ниткою ДМА в динаміці експерименту.

Таким чином, середній показник товщини кишкової стінки в ділянці ранового дефекту, зшитого хірургічною ниткою ДМА, має суттєві достовірні розбіжності з контрольними показниками в проміжок між початком хірургічного втручання до 7 доби експериментального дослідження. А після 14 доби експерименту статистично достовірної різниці між цими показниками, при $p < 0,05$, не встановлено, що свідчить про позитивний вплив L-аргініну на перебіг запального процесу перивульнарної ділянки.

Такі дані підтверджуються і на світлооптичному рівні після 3 доби експериментального дослідження; нами чітко візуалізується імплантована хірургічна нитка ДМА в проміжку між слизовою оболонкою та підслизовою основою. Привертає увагу, що на відміну від хірургічної нитки вікріл, навколо хірургічної нитки ДМА вогнище запального процесу більш локальне і відсутні чисельні проміжки, заповнені лімфою і лейкоцитарним інфільтратом.

Завдяки модифікації хірургічної нитки десмосін L-аргініном нитка стає гладшою і при зшивання незначно розшаровує оболонки сліпої кишки. Паралельно L-аргінін, нанесений на поверхню нитки, вступає безпосередньо у вогнище запальної реакції і, маючи свої активні біологічні сполуки, активує

реакції імунної відповіді у перивульнарній ділянці, як ключовий метаболіт у процесі азотистого обміну (рис. 5. 9).



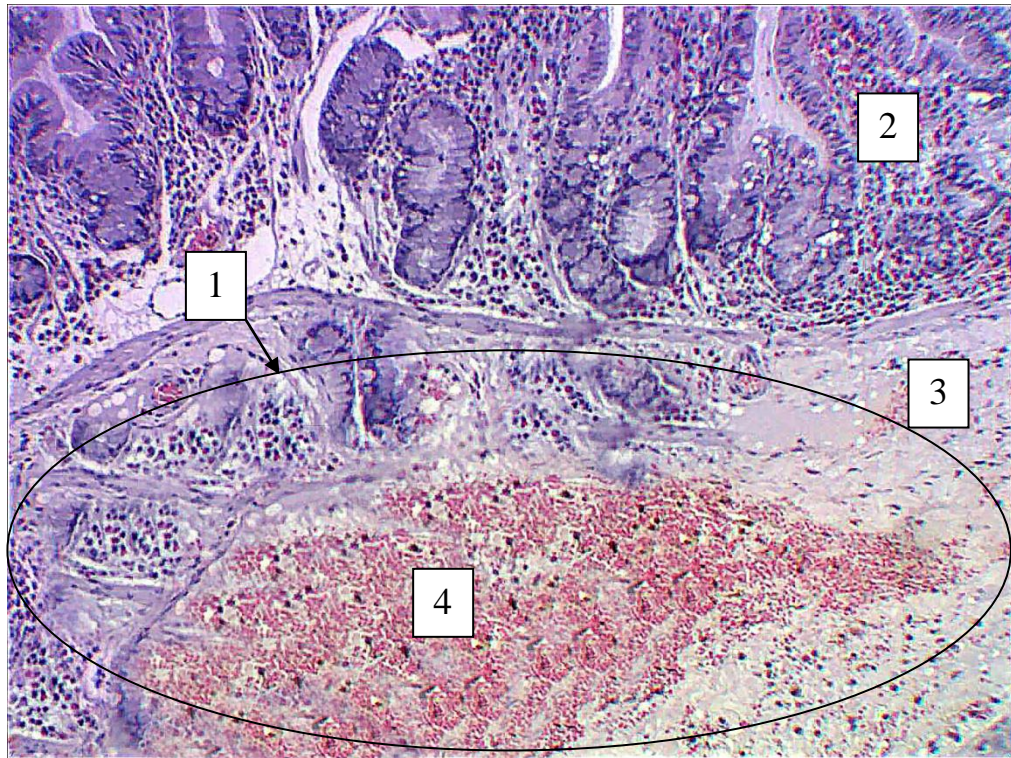
Умовні позначки: 1 – перивульнарна зона на межі слизової оболонки і підслизової основи; 2 – слизова оболонка; 3 – підслизова основа; 4 – імплантована хірургічна нитка ДМА.

Рисунок 5. 9 – Морфологічні зміни у перивульнарній ділянці стінки сліпої кишки кролів на 3 добу після зашивання ранового дефекту хірургічною ниткою ДМА. Парафіновий зріз. Забарвлення: гематоксилін і еозин. Збільшення: ок.: 10; об.: 10.

Паралельно з цим, на світлооптичному рівні вже після 21 доби експериментального дослідження, на відміну від хірургічної нитки вікріл, на гістологічних препаратах візуалізується формування сполучнотканинного рубця на місці резорбційованої хірургічної нитки ДМА.

Таке прискорення його формування ми пов'язуємо з безпосередньою участю L-аргініну, який вивільняється при імплантації ДМА та його здатністю активувати реалізацію запального процесу у перивульнарній ділянці. L-аргінін,

як донор та природній переносник азоту, насичує перивульнарну ділянку системою ферментів NO-синтаз, які, у свою чергу перетворюються, у перивульнарній ділянці на NO- або нітритно-групу, які в цьому випадку стимулюють та прискорюють утворення волокнистого і клітинного компонента сполучної тканини перивульнарної ділянки (рис. 5. 10).



Умовні позначки: 1 – локальна перивульнарна зона на межі слизової оболонки та підслизової основи; 2 – слизова оболонка; 3 – підслизова основа; 4 – сполучнотканинний рубець на місці ранового дефекту зашитого хірургічною ниткою ДМА.

Рисунок 5. 10 – Морфологічні зміни у перивульнарній ділянці стінки сліпої кишки кролів на 21 добу після зшивання ранового дефекту хірургічною ниткою ДМА. Парафіновий зріз. Забарвлення: гематоксилін і еозин. Збільшення: ок.: 10; об.: 40.

Аналіз змін, вищеописаних на світлооптичному рівні, та даних, отриманих під час проведення морфометричного дослідження, не повністю надає цілісну

картину перебудови, яка відбувається у кишкової стінці, без розгляду змін, що мають місце у кожній з оболонок кишкової стінки.

Так, морфометрично встановлено, що слизова оболонка сліпої кишки у перивульнарній ділянці активно реагувала на зшивання ранового дефекту хірургічною ниткою ДМА в динаміці експерименту. Морфометрично визначено, що показник її середньої товщини вже після 3 доби експериментального дослідження статистично достовірно, при $p < 0,05$, збільшувався у 1,95 разів, порівняно з групою контролю.

Після 7 доби експериментального дослідження середній показник товщини слизової оболонки, порівняно з контрольними показниками, статистично достовірно, при $p < 0,05$, збільшувався у 1,61 рази, а, порівняно з попереднім терміном спостереження, вищезначений показник статистично достовірно, при $p < 0,05$, знижувався у 1,22 рази, що свідчить про початок компенсаторно-відновлювальних процесів, спрямованих на реалізацію запального процесу.

Після 14 доби експериментального дослідження встановлено, що вищезначений показник, порівняно з групою контролю, статистично значущої різниці, при $p < 0,05$, не мав і перебував у діапазоні меж статистичної похибки, а, порівняно з попереднім терміном спостереження, середній показник товщини слизової оболонки у перивульнарній ділянці сліпої кишки значуще, у 1,53 рази, зменшувався при $p < 0,05$.

Після 21 доби експериментального дослідження морфометрично визначено, що показник середньої товщини слизової оболонки у перивульнарній ділянці, порівняно з групою контролю, статистично значущої різниці, при $p < 0,05$, не мав і перебував у діапазоні меж статистичної похибки, а, порівняно з попереднім терміном спостереження, середній показник товщини слизової оболонки у перивульнарній ділянці сліпої кишки незначно, у 1,03 рази, збільшувався при $p < 0,05$, що свідчить про активні процеси регенерації клітинних елементів.

На 30 добу експериментального дослідження середній показник товщини слизової оболонки кишкової стінки в перивульнарній ділянці достовірно, при

$p < 0,05$, не відрізнявся від аналогічних показників контрольної групи тварин і показників попереднього терміну спостереження і перебував у межах статистичної помилки (рис. 5. 11).

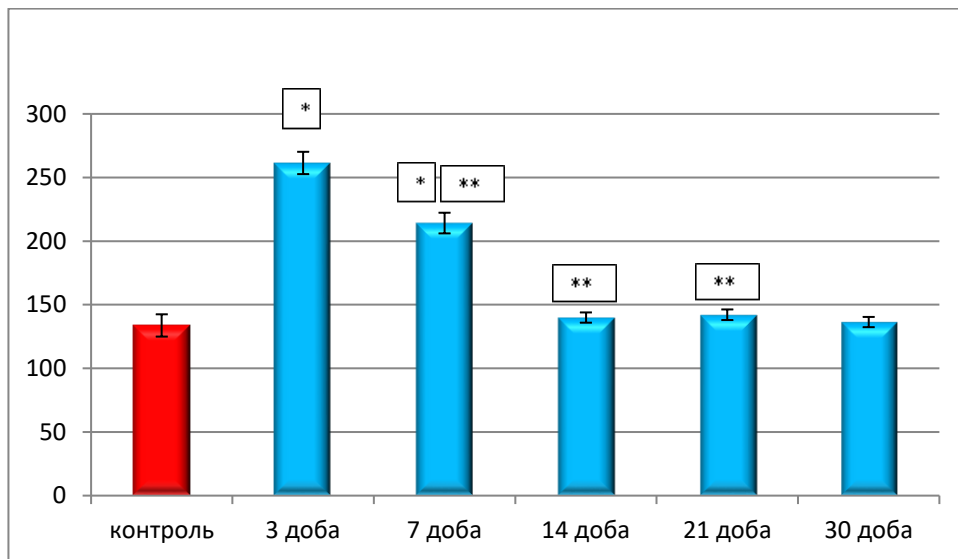


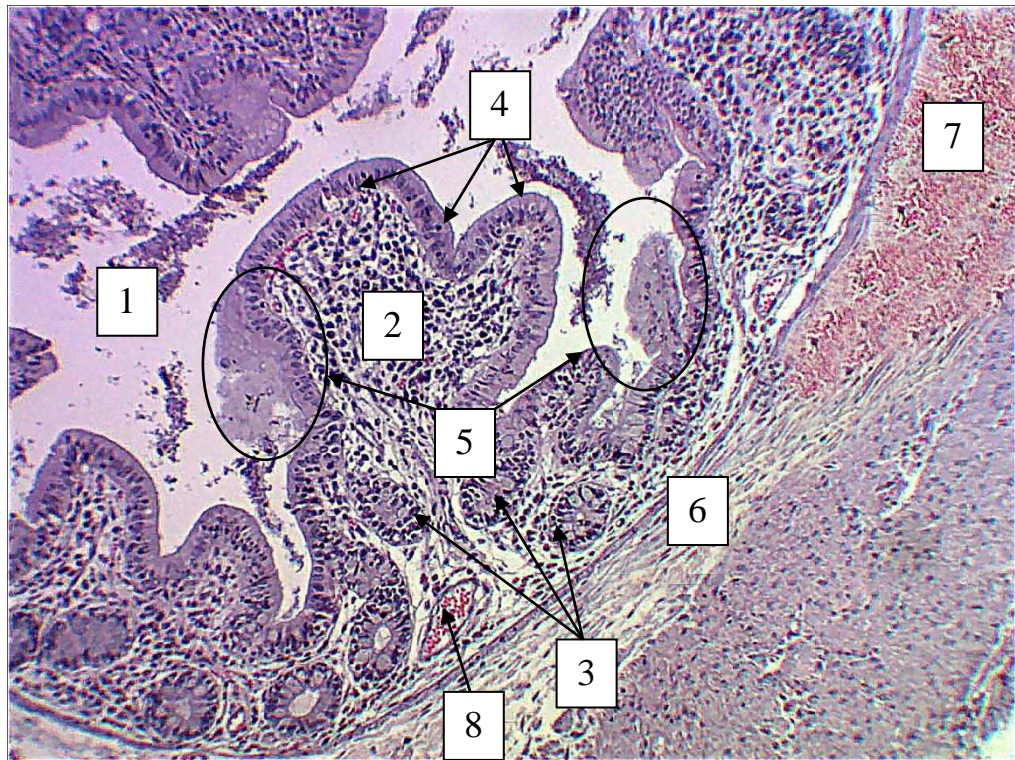
Рисунок 5. 11 – Морфометрична характеристика показника середньої товщини слизової оболонки кишкової стінки в ділянці ранового дефекту при зашиванні його хірургічною ниткою ДМА в динаміці експерименту.

На світлооптичному рівні після 21 доби експериментального дослідження чітко визначається нормалізація морфофункціонального стану сліпої кишки як органа. Так, просвіт сліпої кишки візуалізується з чіткими контурами та відповідною прохідністю, що є визначальним при проведенні колотомії, та заповнений перетравленими рештками. Поверхнево-ямковий епітелій візуалізується суцільним шаром без ушкоджень і повністю забезпечує бар'єрну функцію.

На окремих ділянках біля поверхнево-ямкового епітелію спостерігаються субстрат, який тісно прилягає до слизової оболонки і адсорбується в глибші її шари, що свідчить про відновлення всмоктувальної функції. На місці ранового дефекту, зашитого хірургічною ниткою ДМА, візуалізується ніжний волокнистий сполучнотканинний рубець. Паралельно з цим, у складі слизової оболонки між криптами візуалізується елементи ГМЦР. Особливу увагу

привертають до себе венули, як ємнісна ланка ГМЦР, з відновленою та нормалізованою гемодинамікою.

Таким чином, аналіз гістологічних препаратів, на яких рановий дефект зашито хірургічною ниткою ДМА, що містить у своєму складі L-аргінін, свідчить про нормалізацію морфофункціонального стану сліпої кишки вже після 21 доби експериментального дослідження (рис. 5. 12).



Умовні позначки: 1 – просвіт сліпої кишки; 2 – слизова оболонка; 3 – крипти слизової оболонки; 4 – поверхневий епітелій; 5 – ділянки всмоктування перетравлених рештків; 6 – підслизова основа; 7 – сполучнотканинний рубець на місці ранового дефекту, зашито хірургічною ниткою ДМА; 8 – венула у складі крипт з ознаками нормалізації гемодинаміки.

Рисунок 5. 12 – Морфофункціональний стан стінки сліпої кишки кролів на 21 добу після зашивання ранового дефекту хірургічною ниткою ДМА. Парафіновий зріз. Забарвлення: гематоксилін і еозин. Збільшення: ок.: 10; об.: 40.

Підслизова основа сліпої кишки кролів як загалом, так і у перивульнарній ділянці теж активно залучалась до процесів ремоделювання її структурних компонентів після зашивання ранового дефекту хірургічною ниткою ДМА. Так показник її середньої товщини вже після 3 доби експериментального дослідження статистично достовірно, при $p < 0,05$, значно збільшувався у 2,13 разів, порівняно з групою контролю.

Після 7 доби експериментального дослідження середній показник товщини підслизової основи, порівняно з контрольними показниками, статистично достовірно, при $p < 0,05$, збільшувався у 1,88 рази, а, порівняно з попереднім терміном спостереження, вищезначений показник статистично достовірно, при $p < 0,05$, знижувався у 1,27 рази, що свідчить про початок компенсаторно-відновлювальних процесів, спрямованих на реалізацію запального процесу.

Після 14 доби експериментального дослідження встановлено, що вищезначений показник, порівняно з контрольними показниками, статистично достовірно, при $p < 0,05$, збільшувався у 1,56 рази, а, порівняно з попереднім терміном спостереження, середній показник товщини підслизової основи у перивульнарній ділянці сліпої кишки значуще (у 1,21 рази) зменшувався при $p < 0,05$.

Після 21 доби експериментального дослідження морфометрично визначено, що показник середньої товщини слизової оболонки у перивульнарній ділянці, порівняно з групою контролю, статистично значущої різниці, при $p < 0,05$, не мав і перебував у діапазоні меж статистичної похибки, а, порівняно з попереднім терміном спостереження, середній показник товщини підслизової основи у перивульнарній ділянці сліпої кишки у 1,03 рази зменшувався при $p < 0,05$, що свідчить про активні процеси регенерації клітинних елементів.

На 30 добу експериментального дослідження середній показник товщини підслизової основи кишкової стінки в перивульнарній ділянці достовірно, при $p < 0,05$, не відрізнявся від аналогічних показників контрольної групи тварин і

показників попереднього терміну спостереження та перебував у межах статистичної помилки (рис. 5. 13).

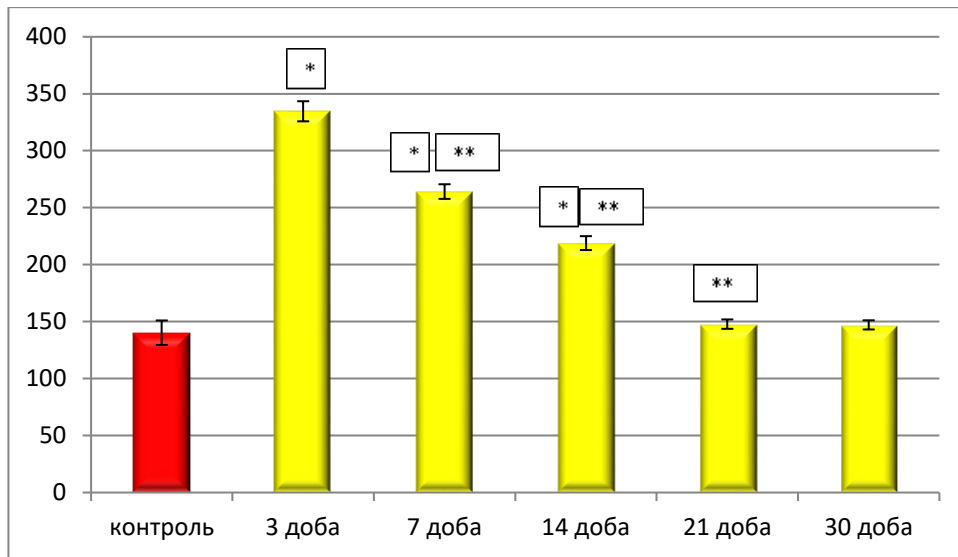


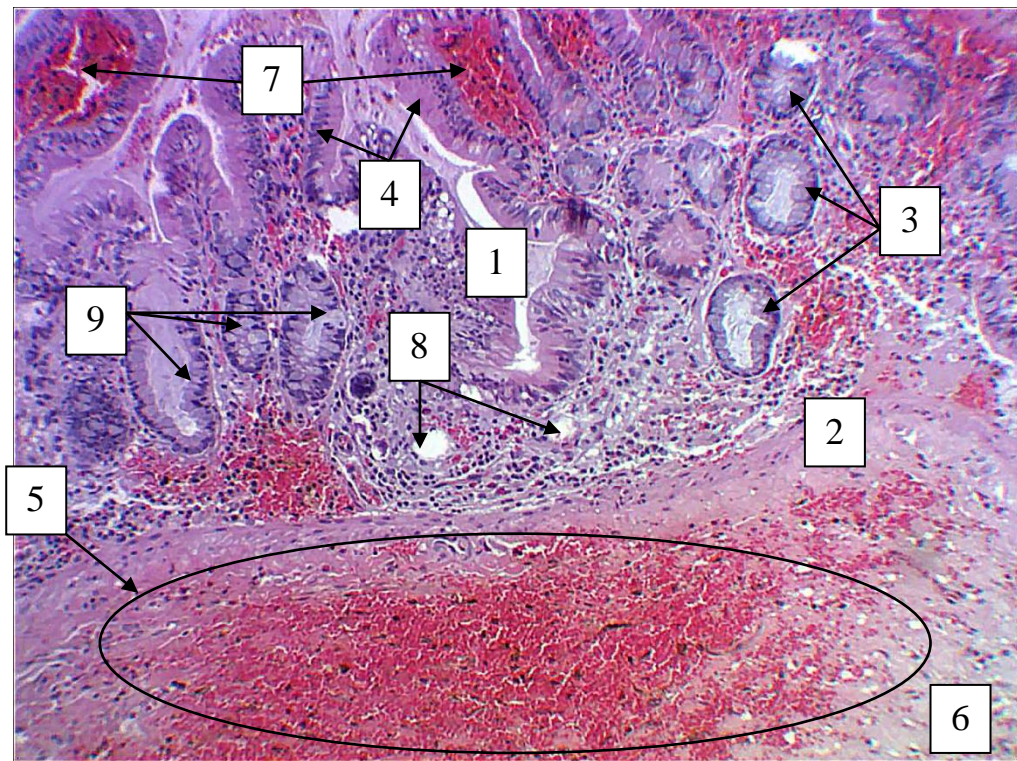
Рисунок 5. 13 – Морфометрична характеристика показника середньої товщини підслизової основи кишкової стінки в ділянці ранового дефекту при зашиванні його хірургічною ниткою ДМА в динаміці експерименту.

На світлооптичному рівні нами встановлено, що на 3 добу експериментального дослідження значне потовщення підслизової основи пов'язане з накопиченням серед її структурних компонентів значної кількості лейкоцитарного інфільтрату. Це, на нашу думку, пов'язано з тим, що хірургічна нитка, яка має на своїй поверхні L-аргінін, за допомогою нього залучає у вогнище запалення більшу кількість імуннокомпетентних мігрантних клітин лейкоцитарного ряду, що, у свою чергу, призводить до швидшого перебігу запального процесу у перивульнарній ділянці.

Паралельно з цим визначено, що L-аргінін у ділянках крипт слизової оболонки посилює процеси гемодинаміки, що, у свою чергу, призводить до швидшого перебігу компенсаторно-приспосувальних процесів у відповідь на рановий дефект, зашитий хірургічною ниткою ДМА.

Також на гістологічних препаратах після 3 доби експерименту визначається у поверхневих відділах крипт велика кількість келихоподібних клітин, які перебувають на стадії дегрануляції, що, у свою чергу, сприяє

захисній, бар'єрній функції слизової оболонки сліпої кишки у перивульнарній ділянці (рис. 5. 14).



Умовні позначки: 1 – слизова оболонка сліпої кишки; 2 – м'язова пластинка слизової оболонки; 3 – крипти слизової оболонки; 4 – поверхнево-ямковий епітелій; 5 – ділянки лімфоцитарного інфільтрату у підслизовій основі; 6 – підслизова основа; 7 – ділянки посиленої гемодінамики в криптах слизової оболонки; 8 – елементи ГМЦР у складі слизової оболонки; 9 – келихоподібні екзокриноцити у складі крипт.

Рисунок 5. 14 – Морфофункціональний стан стінки сліпої кишки кролів на 3 добу після зашивання ранового дефекту хірургічною ниткою ДМА. Парафіновий зріз. Забарвлення: гематоксилін і еозин. Збільшення: ок.: 10; об.: 40.

Також морфометрично визначено зміни, які відбувались у м'язовій оболонці сліпої кишки в динаміці експериментального дослідження. Так, у порівнянні з групою контролю, показник середньої товщини м'язової оболонки був більшим із 3 по 7 добу експерименту, а, порівняно з попереднім терміном

спостереження, набував тенденції до зниження з 7 по 21 доби експерименту. На 30 добу експериментального дослідження середній показник товщини м'язової оболонки кишкової стінки в перивульнарній ділянці достовірно, при $p < 0,05$, не відрізнявся від аналогічних показників контрольної групи тварин і показників попереднього терміну спостереження і перебував у межах статистичної помилки (рис. 5. 15 А). На гістологічних препаратах потовщення м'язової оболонки пояснюється периволокнистим набряком гладком'язових волокон у її складі.

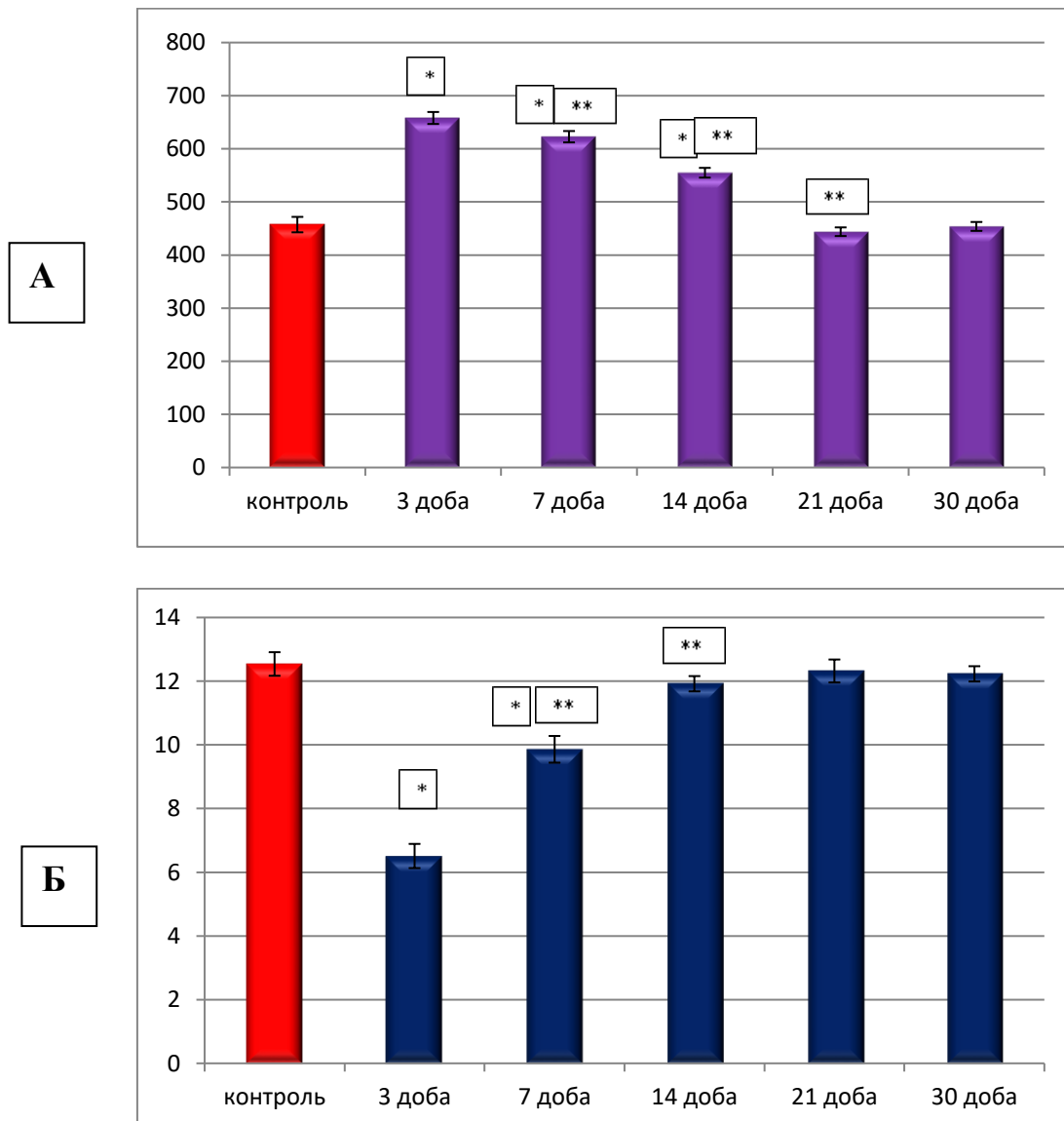


Рисунок 5. 15 – Морфометрична характеристика показників середньої товщини м'язової (А) та серозної (Б) оболонок кишкової стінки в ділянці ранового дефекту при зашиванні його хірургічною ниткою ДМА в динаміці експерименту.

Серозна оболонка, як периферійна оболонка кишки, навпаки, на гістологічних препаратах виглядала злущеною з ознаками деструкції мезотелію. Морфометрично визначено, що з 3 по 7 добу експериментального дослідження її середня товщина статистично достовірно, при $p < 0,05$, зменшувалась, порівняно з групою контролю, а, порівняно з попередніми термінами спостереження з 7 по 14 добу, навпаки, збільшувалась і на 21 добу (враховуючи і 30 добу) експериментального дослідження середній показник товщини серозної оболонки кишкової стінки в перивульнарній ділянці достовірно, при $p < 0,05$, не відрізнявся від аналогічних показників контрольної групи тварин і показників попереднього терміну спостереження і перебував у межах статистичної помилки (див. рис. 5. 15 Б).

Таким чином, м'язова і серозна оболонки кишкової стінки у перивульнарній ділянці не брали активної участі у процесах реалізації запального процесу, а реагували на рановий дефект, зашитий хірургічною ниткою ДМА, загальновідомою реакцією у відповідь на локальне вогнище запалення.

При зашиванні ранового дефекту хірургічною ниткою ДМА нами, як і у розділі 4, були визначені процеси ремоделювання структурних компонентів крипт у динаміці експерименту. Крипти, як одні з структурних елементів слизової оболонки сліпої кишки, у перивульнарній зоні статистично достовірно, при $p < 0,05$, порівняно з контрольними показниками, змінювали свою гістотопографію і глибину залягання і з 3 доби розташовувались глибше у 1,07 рази.

Після 7 доби експерименту вони, порівняно з контрольною групою, продовжували заглиблюватись у слизову оболонку і залягали глибше у 1,09 рази, і, порівняно з попереднім терміном спостереження, також відбувався аналогічний процес і крипти цитотопографічно були глибшими у 1,09 рази.

Після 14 доби експериментального дослідження спостерігався зворотній процес: крипти візуалізувались більш поверхнево щодо просвіту сліпої кишки і, порівняно з групою контролю, цей показник змінювався статистично

достовірно, при $p < 0,05$, у 1,04 рази, а у порівнянні з попереднім терміном спостереження середній показник змінювався у 1,13 рази при $p < 0,05$.

Такі зміни показників залягання крипт у слизовій оболонці перивульнарної ділянки свідчить, що ці структурно-функціональні одиниці слизової оболонки сліпої кишки за рахунок деструктивних змін активно залучаються до запальних процесів перивульнарної ділянки.

На 21 добу (враховуючи і 30 добу) експериментального дослідження середній показник глибини залягання крипт слизової оболонки кишкової стінки в перивульнарній ділянці достовірно, при $p < 0,05$, не відрізнявся від аналогічних показників контрольної групи тварин і показників попереднього терміну спостереження і перебував у межах статистичної помилки (рис. 5. 16).

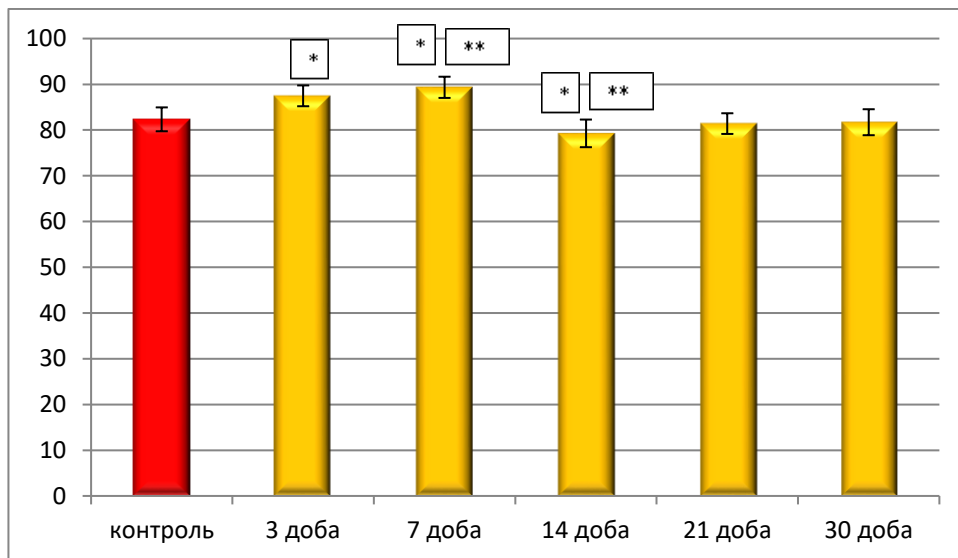
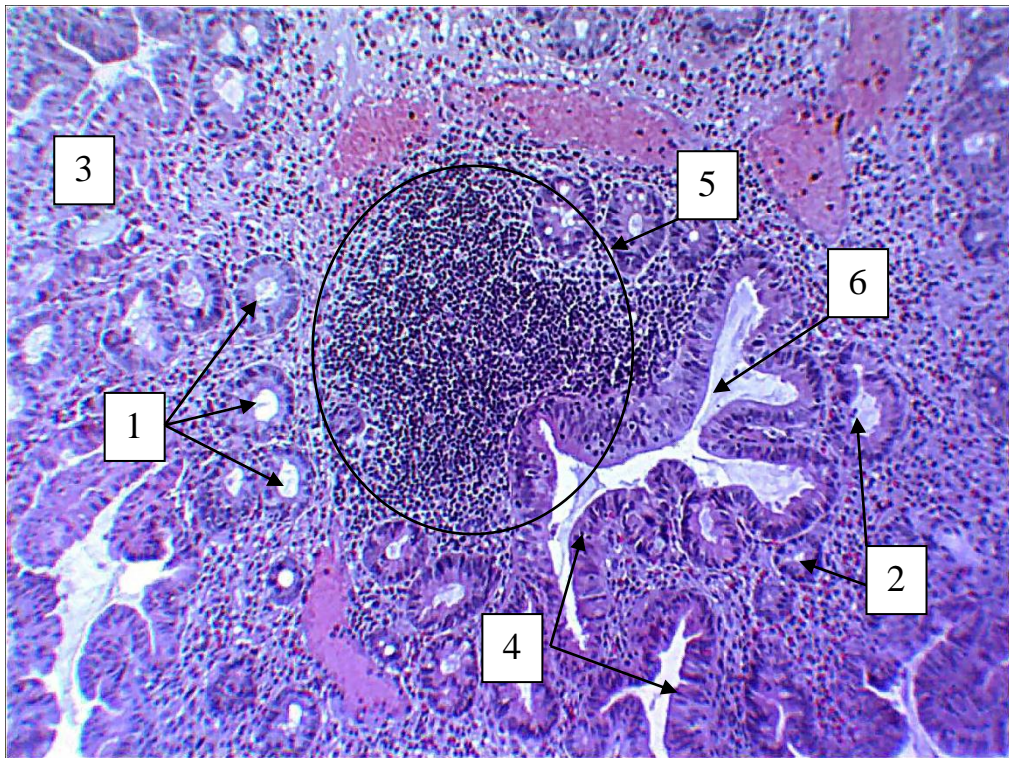


Рисунок 5. 16 – Динаміка змін середнього показника глибини залягання крипт слизової оболонки сліпої кишки в перивульнарній зоні при зашиванні ранового дефекту хірургічною ниткою ДМА в експерименті.

На світлооптичному рівні, вже після 3 доби експериментального дослідження, на гістологічних препаратах візуалізується, що у перивульнарній ділянці просвіт сліпої кишки, порівняно з гістологічними препаратами контрольної групи, був значно сплющений і заповнений слизовим компонентом. Такі зміни пов'язані з розвитком у підслизовій основі значного лейкоцитарного

інфільтрату та надходженням у перивульнарну ділянку великої кількості плазми та формених елементів крові.

Паралельно з цим у складі крипт візуалізується значна кількість келихоподібних клітин у стадії дегрануляції, після чого і визначається велика кількість слизового компоненту у просвіті сліпої кишки в ділянці ранового дефекту, що є захисним процесом у відповідь на хірургічне ушкодження стінки сліпої кишки та її зашивання хірургічною ниткою ДМА (рис 5 17).



Умовні позначки: 1 – просвіт гирла крипти; 2 – крипти; 3 – гіпергідратовані ділянки; 4 – поверхнево-ямковий епітелій; 5 – ділянки значного лейкоцитарного інфільтрату; 6 – просвіт сліпої кишки.

Рисунок 5. 17 – Зміни гістотопографії глибини залягання крипти у перивульнарній зоні слизової оболонки сліпої кишки кролів на 3 добу після зашивання ранового дефекту хірургічною ниткою ДМА. Парафіновий зріз. Забарвлення: гематоксилін і еозин. Збільшення: ок.: 10; об.: 40.

Паралельно зі зміною цитотопографії крипт, як структурно-функціональної одиниці слизової оболонки сліпої кишки, нами визначені

морфометричні зміни середніх показників загальної ширини крипти в ділянці її дна і гирла.

Так, середній показник загальної ширини дна крипти змінював свій показник, починаючи з 3 доби експерименту, і нами зафіксовано, порівняно з групою контролю, статистично достовірне розширення у 1,39 рази крипт в ділянці їх дна.

Після 7 доби експерименту цей показник, порівняно з групою контролю, продовжував збільшуватись у 1,54 рази, а, порівняно з аналогічним показником попереднього терміну експериментального дослідження, він вказував на продовження процесу розширення крипт у ділянці дна і статистично достовірно, при $p < 0,05$, був більшим у 1,11 рази.

Після 14 доби спостережень визначалась зворотна реакція крипт у ділянці дна і, порівняно з контрольними показниками, показник їхнього середнього значення був статистично достовірно, при $p < 0,05$, меншим у 1,41 рази, а, порівняно з попереднім терміном спостереження, він взагалі значно зменшився (у 2,09 рази) при $p < 0,05$.

Після 21 доби експериментального дослідження, порівняно з групою контролю, вищезначений показник продовжував зменшуватись у 1,15 рази, а, порівняно з попереднім терміном спостереження, цей показник навпаки починав збільшуватись (у 1,19 рази), що свідчить про початок відновлення нормального функціонування крипт слизової оболонки сліпої кишки.

Після 30 доби експериментального дослідження середній показник загальної товщини крипт у ділянці дна слизової оболонки кишкової стінки в перивульнарній ділянці достовірно, при $p < 0,05$, не відрізнявся від аналогічних показників контрольної групи тварин і показників попереднього терміну спостереження і перебував у межах статистичної помилки. Отримані нами дані щодо змін середніх показників товщини крипт у ділянці дна перивульнарної зони свідчать, що навіть при використанні хірургічної нитки ДМА, яка містить на своїй поверхні активну біологічну речовину L-аргінін, суттєвого впливу на

просвіт і основні екзокриноцити, які входять до складу крипт, після морфометричного аналізу не визначається (рис. 5. 18).

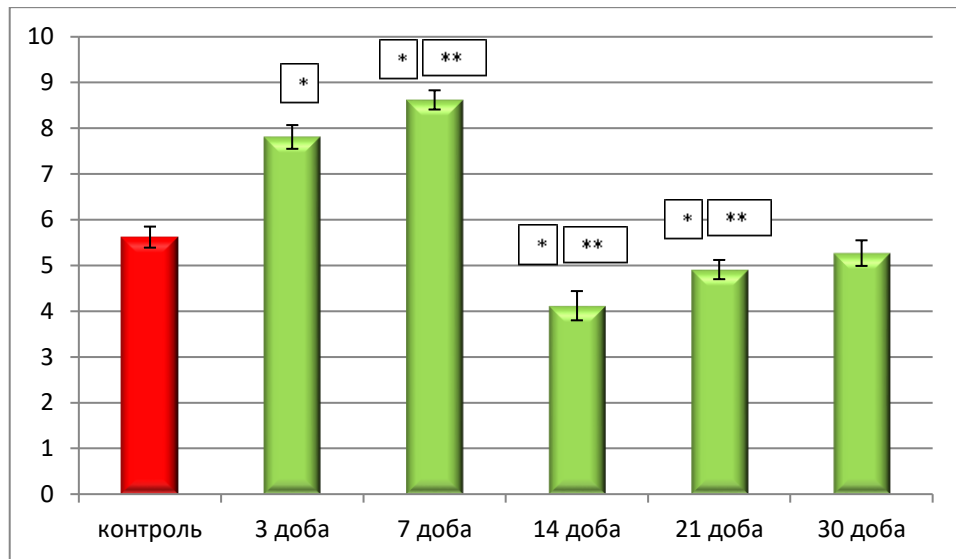


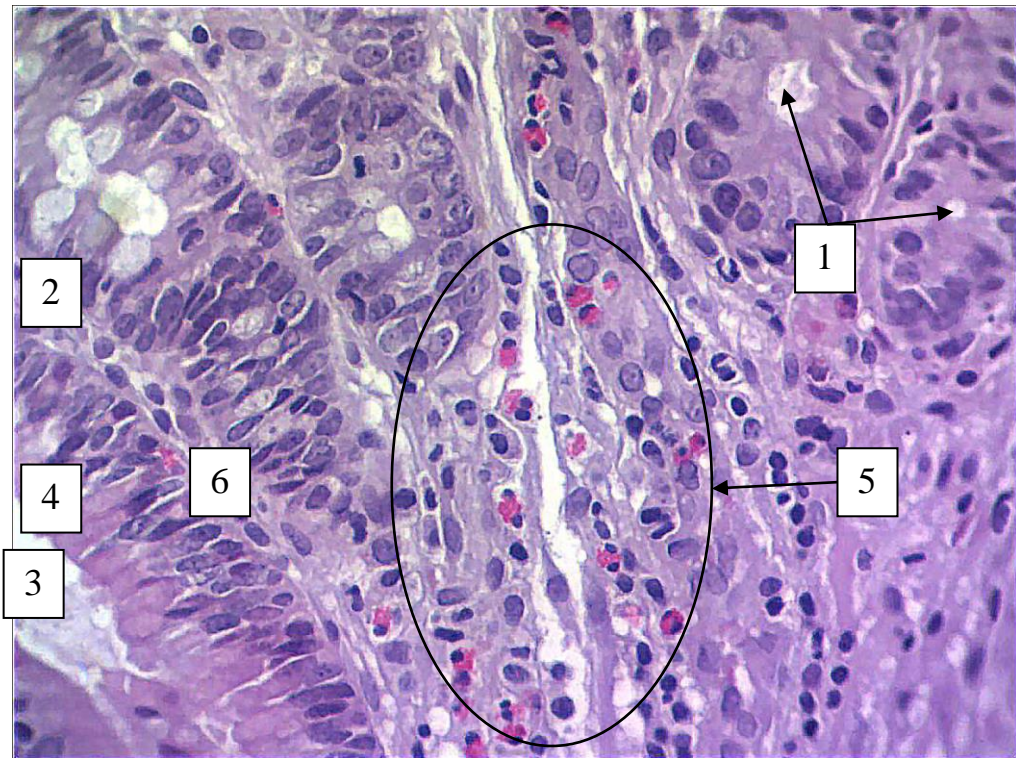
Рисунок 5.18 – Динаміка змін середнього показника ширини в ділянці дна крипт слизової оболонки сліпої кишки в перивульнарній зоні при зашиванні ранового дефекту хірургічною ниткою ДМА в динаміці експерименту.

Але на світлооптичному рівні позитивний вплив L-аргініну, яким модифікована хірургічна нитка ДМА, зафіксований у процесах поліпшення гемодинаміки на рівні капілярів ГМЦР, що входили до складу крипт перивульнарної ділянки слизової оболонки сліпої кишки вже з 14 доби експериментального дослідження у порівнянні з використанням хірургічної нитки вікрил.

Так, просвіт капілярів візуалізувався заповнений форменими елементами крові і за рахунок ангиогенезу визначається, у порівнянні з гістологічними препаратами з контрольної групи, їх більша кількість на одиницю площі. Також слід відмітити, що вищезначена біологічно-активна речовина суттєво впливала на екзокриноцити крипт.

Так, келихоподібні клітини мали базофільне ядро і базофільну цитоплазму, що свідчить про процеси накопичення в їхній цитоплазмі секреторних гранул, які після дегрануляції безпосередньо посилять процес слизоутворення і слизовиділення у просвіт сліпої кишки секрету, який бере

участь у створенні захисного бар'єру сліпої кишки. Також слід відмітити, що лімфатичний капіляр крипт, який чітко візуалізувався при їх поздовжньому зрізі, був заповнений лімфою та клітинними елементами лейкоцитарного ряду (рис. 5. 19)



Умовні позначки: 1 – просвіт гирла крипти; 2 – поздовжній переріз крипти; 3 – слизовий секрет у просвіті крипти; 4 – поверхнево-ямковий епітелій; 5 – ділянки ангіогенезу капілярів; 6 – клітинні елементи лейкоцитарного ряду у лімфатичному капілярі крипти.

Рисунок 5. 19 – Морфологічні зміни крипт у перивульнарній зоні слизової оболонки сліпої кишки кролів на 14 добу після зашивання ранового дефекту хірургічною ниткою ДМА. Парафіновий зріз. Забарвлення: гематоксилін і еозин. Збільшення: ок.: 10; об.: 100.

До реалізації запального процесу, викликаного рановим дефектом і зашитого хірургічною ниткою ДМА, окрім слизової, підслизової, м'язової та серозної оболонок, які розглядались нами загалом, залучаються і структурні,

клітинні елементи, які безпосередньо брали участь у реалізації вогнищевого запалення і формування сполучнотканинного рубця у перивульнарній ділянці.

Так всмоктувальні ентероцити (стовпчасті епітеліоцити з облямівкою (СКСЕЗО)), які безпосередньо беруть участь у всмоктуванні води та електролітів, реалізують у перивульнарній ділянці процеси, пов'язані з перецилюлярними та периваскулярними набряками, які виникають після хірургічного втручання.

Так після 3 доби експериментального дослідження нами морфометрично визначено, що середня кількість всмоктувальних ентероцитів, порівнянні з групою контролю, різко, значуще, статистично достовірно, при $p < 0,05$, зменшувалась у 4,08 рази.

Після 7 доби спостерігалась статистично достовірна, при $p < 0,05$, тенденція до зменшення їх середньої кількості; порівняно з групою контроль цей показник зменшувався у 3,71 рази, а, порівняно з попереднім терміном спостереження, він навпаки, статистично достовірно, при $p < 0,05$, збільшувався у 1,11 рази.

Після 14 доби експериментального дослідження вищезначений показник був нижчим, порівняно з групою контролю, у 2,74 рази при $p < 0,05$, а, порівняно з попереднім терміном спостереження, показник СКСЕЗО статистично достовірно, при $p < 0,05$, зростав у 1,31 рази.

Після 21 доби експериментального дослідження нами морфометрично встановлено, що виявляється чітка тенденція до зменшення середнього показника кількості всмоктувальних ентероцитів перивульнарної ділянки, порівняно з контрольною групою, і збільшення показника, порівняно з попереднім терміном спостереження. Так, порівнянні з групою контролю, вищезначений показник статистично достовірно, при $p < 0,05$, був меншим у 2,03 рази, а, порівняно з попереднім терміном спостереження, навпаки, збільшувався у 1,39 рази при $p < 0,05$.

Після 30 доби експериментального дослідження середній показник кількості всмоктувальних ентероцитів у перивульнарній ділянці слизової

оболонки кишкової стінки статистично достовірно, при $p < 0,05$, не відрізнявся від аналогічних показників контрольної групи тварин і показників попереднього терміну спостереження і перебував у межах статистичної помилки (рис. 5. 20).

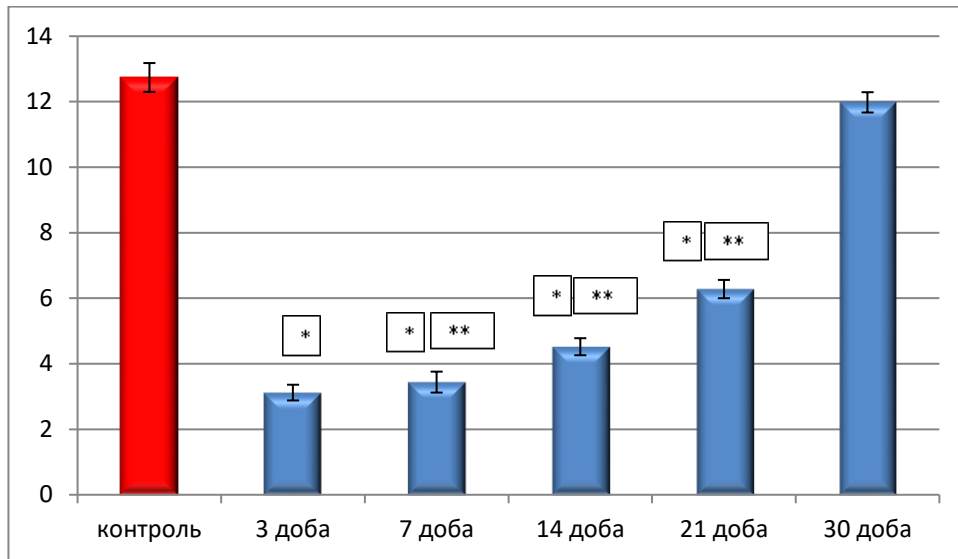
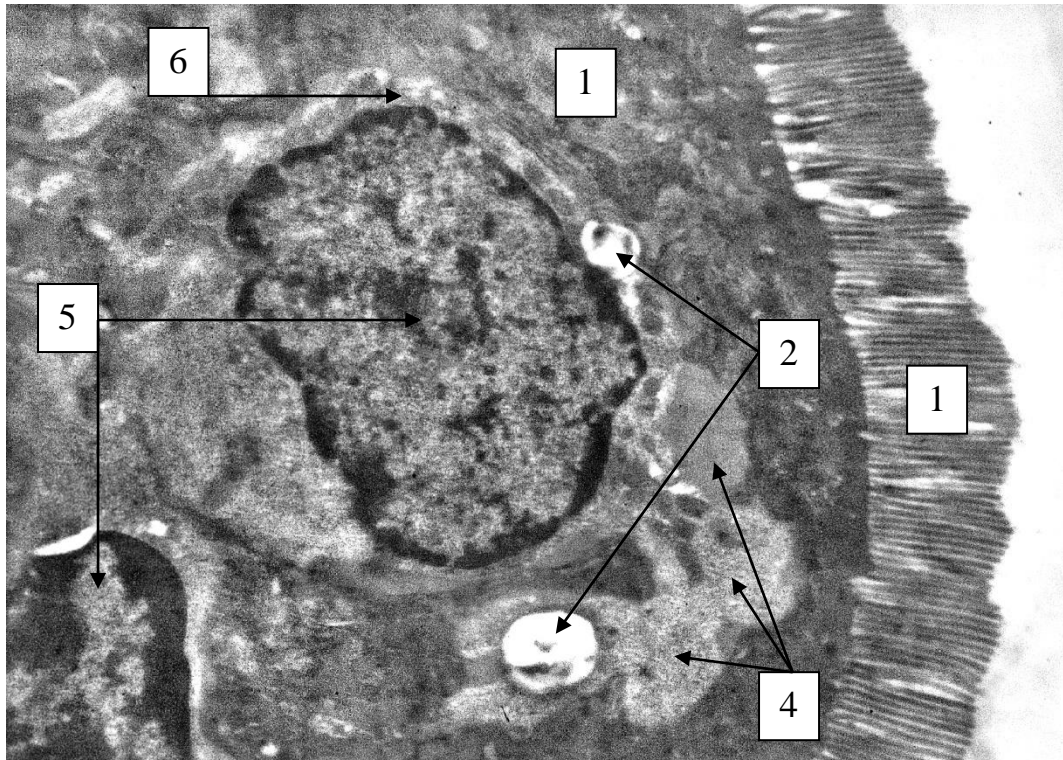


Рисунок 5. 20 – Динаміка змін показників СКСЕЗО слизової оболонки сліпої кишки в перивульнарній зоні при зашиванні ранового дефекту хірургічною ниткою ДМА в експерименті.

На ультраструктурному рівні нами визначено, що всмоктувальні ентероцити дійсно розташовувались групами тісно контактуючи один з одним, а чисельні мікроборсинки на апікальній поверхні їх забезпечували всмоктувальну функцію. Слід відмітити, що вже після 3 доби експериментального дослідження у цитоплазми всмоктувальних ентероцитів візуалізується ядро, які містило у своїй каріоплазмі грудочки гетерохроматину, але привертає увагу, що каріолема мала чисельні пори та ознаки осмієфільності, що свідчить про початок дефрагментації ядра. Навколо ядра формувалась порожнина у вигляді світлої смужки та візуалізувались оптично світлі апоптичні тільця, з яких одні безпосередньо щільно прилягали до ядра, а інші розташовувались на відстані, у цитоплазмі всмоктувальних ентероцитів. Паралельно з цим, поруч з оптично світлими апоптичними тільцями, візуалізувались темні вакуолі, які, на нашу думку, у подальшому будуть перетворюватись на апоптичні. Таким чином, загибель і різке зниження середньої кількості всмоктувальних ентероцитів у

перивульнарній ділянці у цей термін спостереження пов'язані з їх апоптозом (рис. 5. 21).



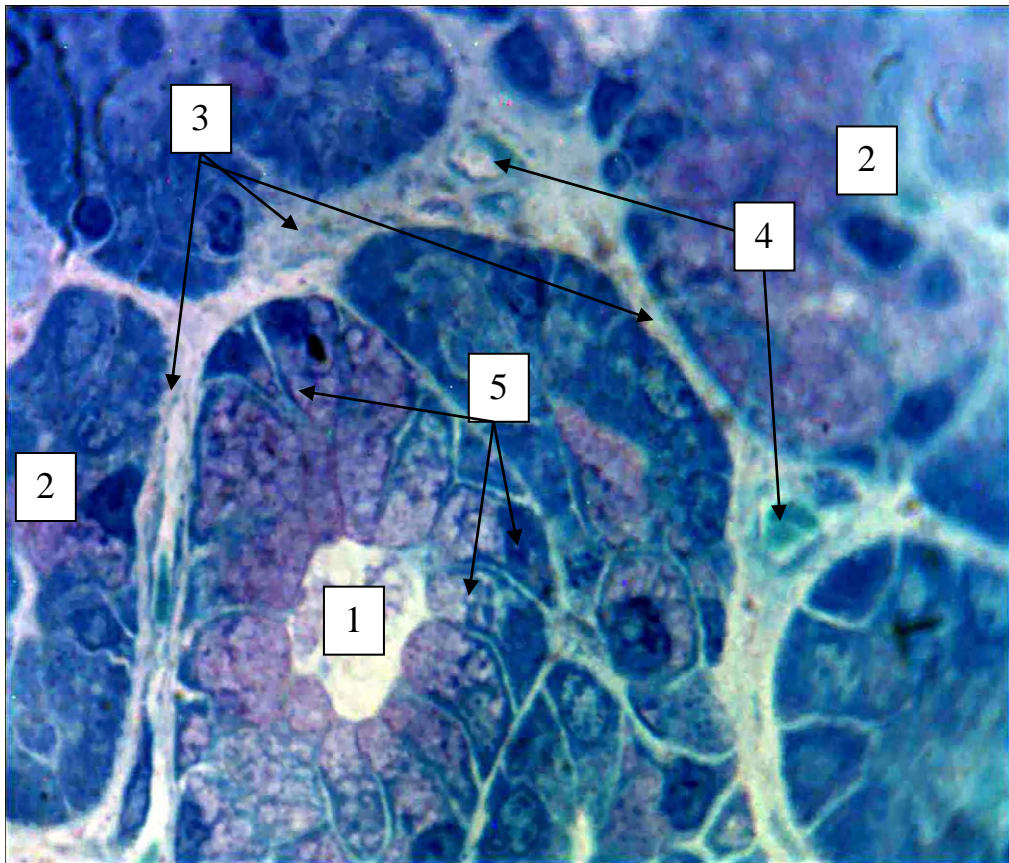
Умовні позначки: 1 – всмоктувальні ентероцити; 2 – оптично світлі апоптозні тільца; 3 – мікроборсинки; 4 – темні вакуолеподібні утвори; 5 – ядра сусідніх всмоктувальних ентероцитів; 6 – порожнина навколо ядра всмоктувальних ентероцитів у вигляді світлої смужки.

Рисунок 5. 21 – Реакція всмоктувальних ентероцитів з ознаками апоптозу у складі крипт слизової оболонки сліпої кишки у перивульнарній ділянці на 3 добу експерименту при зашиванні ранового дефекту хірургічною ниткою ДМА. Електронограма. Збільшення 12000.

На світлооптичному рівні, при максимальній роздільній здатності світлового мікроскопу, нами підтверджується дані щодо встановленої тенденції до зниження показника СКСЕЗО. Так, після 14 доби експерименту крипти перивульнарної ділянки мали ознаки деформації; за рахунок загибелі всмоктувальних ентероцитів чисельність популяції цих клітин, порівняно з гістологічними препаратами групи контролю, різко знижується, враховуючи те,

що всмоктувальні ентероцити найчисельніша клітинна популяція у складі крипт, підтвердженням чого є виявлені сполучнотканинні прошарки навколо крипт перивульнарної ділянки з ознаками гіпергідратації.

Таким чином, ми можемо стверджувати, що всмоктування води і електролітів у перивульнарній ділянці порушено, внаслідок чого зневоднення калових мас, які формуються у сліпій кишці, не відбувається (рис. 5. 22).



Умовні позначки: 1 – крипти у складі слизової оболонки у збереженому функціональному стані; 2 – деформовані крипти у стадії руйнації; 3 – сполучнотканинні прошарки між криптами; 4 – капіляри у сполучнотканинному прошарку з ознаками гіпергідратації; 5 – всмоктувальні ентероцити.

Рисунок 5. 22 – Морфологічні зміни клітинного складу крипт у перивульнарній ділянці слизової оболонки сліпої кишки кролів на 14 добу після зашивання ранового дефекту хірургічною ниткою ДМА. Напівтонкий зріз. Забарвлення: поліхромний барвник. Збільшення: ок.:10; об.100.

Паралельно з цим нами визначена реакція келихоподібних клітин у перивульнарній зоні слизової оболонки сліпої кишки кролів. Середня кількість келихоподібних клітин (СККК) перивульнарної зони динамічно змінювалась протягом експерименту.

Починаючи з 3 доби спостереження їх кількість статистично достовірно, при $p < 0,05$, збільшувалась у 1,73 рази, порівняно з групою контролю. Після 7 доби експериментального дослідження вищезначений показник значуще статистично достовірно, при $p < 0,05$, збільшувався в 2,05 рази, порівняно з групою контролю, й у 1,19 рази, при $p < 0,05$, порівняно з попереднім терміном спостереження.

Після 14 доби з часу проведення експериментального хірургічного втручання, порівняно з групою контролю, показник СККК збільшувався у 1,63 рази, а, порівняно з попереднім терміном спостереження, він, навпаки, статистично достовірно зменшувався (у 1,21 рази) при $p < 0,05$.

Проаналізувавши зміни показників СККК перивульнарної ділянки після 21 доби визначено, що, порівняно з контрольними показниками, він був більшим у 1,35 рази, а, порівняно з попереднім терміном спостереження, він знижувався у 1,22 рази при $p < 0,05$.

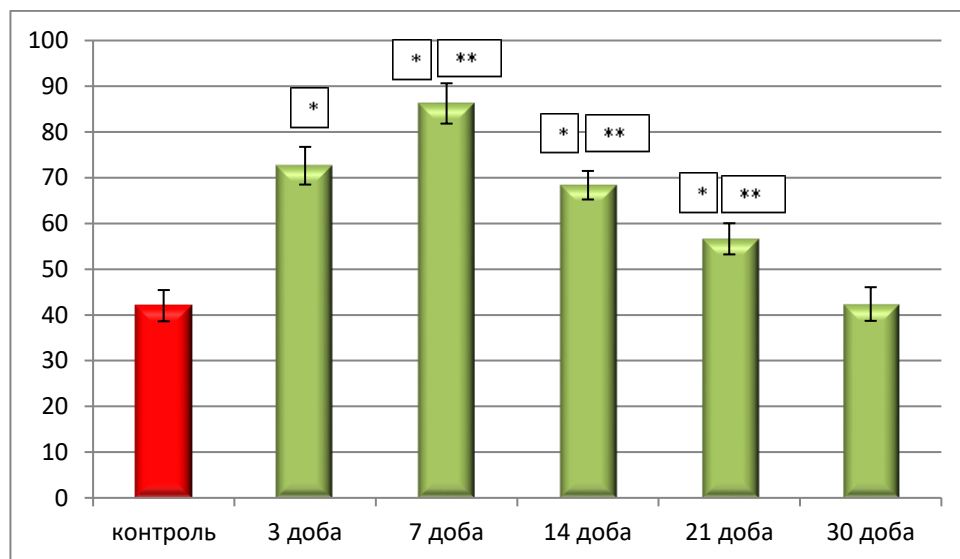
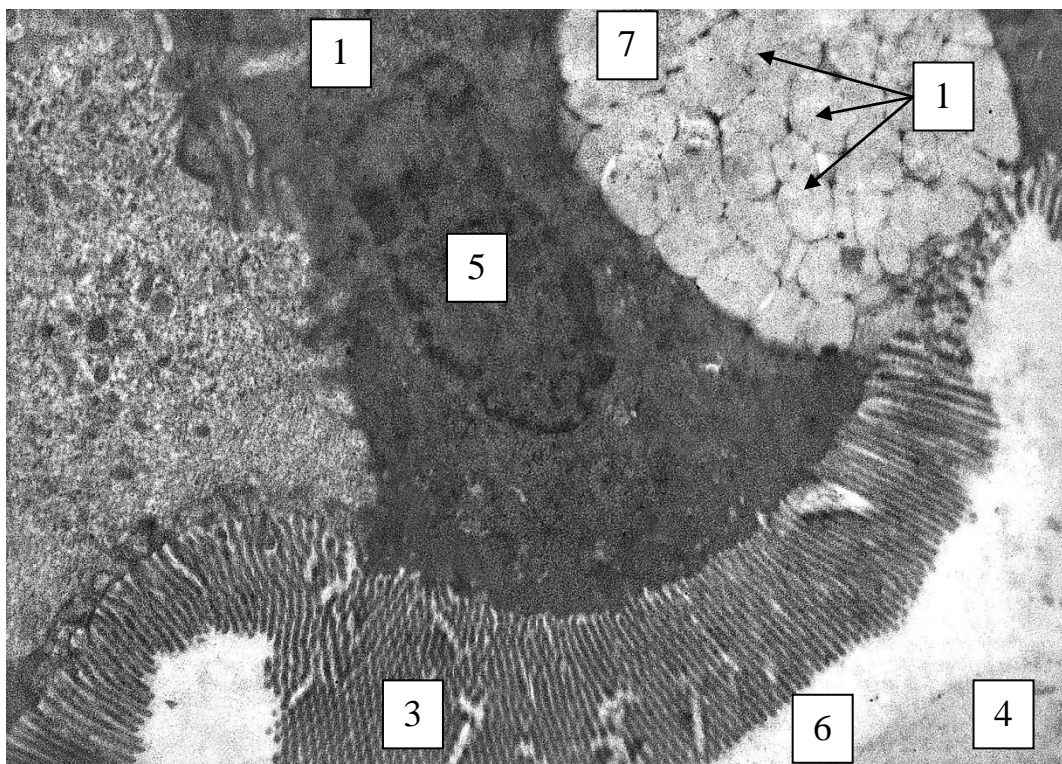


Рисунок 5. 23 – Динаміка змін показників СККК у складі крипт слизової оболонки сліпої кишки в перивульнарній зоні при зашиванні ранового дефекту хірургічною ниткою ДМА в експерименті.

Після 30 доби показник СККК не відрізнявся від аналогічних показників контрольної групи тварин і показників попереднього терміну спостереження і перебував у межах статистичної помилки (див. рис. 5. 23).

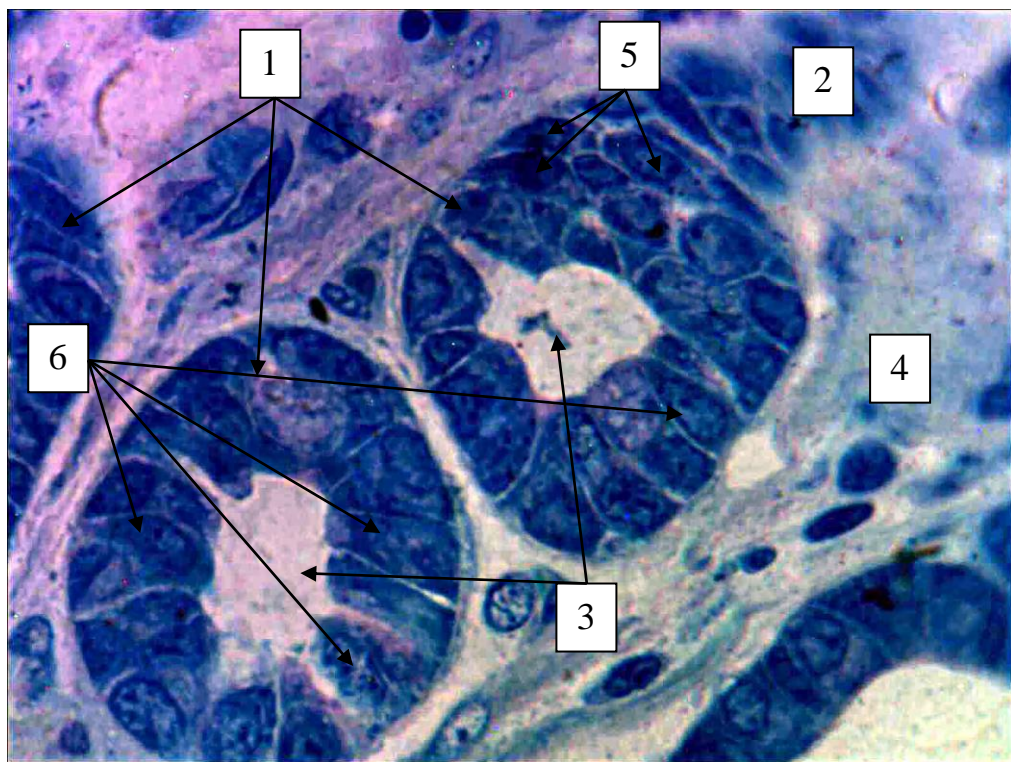
На ультраструктурному рівні нами визначено, що активне збільшення чисельності популяції келихоподібних клітин у складі крипт перивульнарної ділянки при використанні хірургічної нитки ДМА безпосередньо пов'язане з утворенням в криптах малодиференційованих клітин, які цитотопографічно розташовувались поруч із слизовими екзокриноцитами і слугували камбіальним джерелом утворення нових келихоподібних клітин (рис. 5.24).



Умовні позначки: 1 – малодиференційована стовбутова клітина; 2 – секреторні гранули келихоподібних клітин; 3 – мікрворсинки; 4 – слизовий секрет у просвіті сліпої кишки; 5 – ядро малодиференційованої стовбурової клітин; 6 – просвіт сліпої кишки; 7 – келихоподібна клітина.

Рисунок 5. 24 – Реакція келихоподібних і малодиференційованих клітин у складі крипт слизової оболонки сліпої кишки у перивульнарній ділянці на 7 добу експериментального дослідження при зашиванні ранового дефекту хірургічною ниткою ДМА. Електронограма. Збільшення 8000.

На світлооптичному рівні, при максимальній роздільній здатності світлового мікроскопу, нами підтверджується дані, щодо встановленої тенденції до збільшення показника СККК з 3 по 21 добу експериментального дослідження. Так, на гістологічних препаратах візуалізується, що крипти у перивульнарній ділянці вже починаючи з 3 доби, а особливо після 7 доби, оточені гіпергідратованими сполучнотканинними прошарками, у яких наявні мігруючі клітини лейкоцитарного ряду. У складі крипт значно чисельно переважають келихоподібні клітини на різних стадіях секреторного циклу (рис. 5. 25).

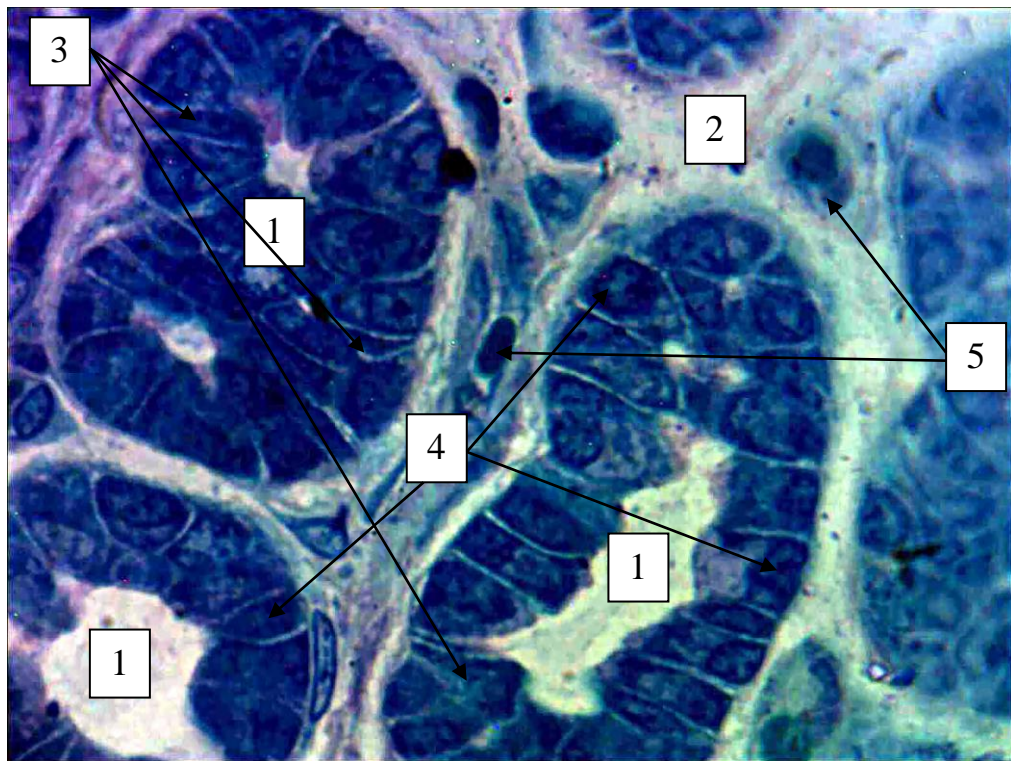


Умовні позначки: 1 – крипти у складі слизової оболонки; 2 – деформовані крипти у стадії руйнації; 3 – просвіт крипт; 4 – сполучнотканинні прошарки з ознаками гіпергідратації; 5 – малодиференційовані стовбурові клітини; 6 – келихоподібні клітини.

Рисунок 5. 25 – Морфологічні зміни клітинного складу крипт у перивульнарній ділянці слизової оболонки сліпої кишки кролів на 14 добу після зашивання ранового дефекту хірургічною ниткою ДМА. Напівтонкий зріз. Забарвлення: толуїдиновим синім. Збільшення: ок.:10; об.100

Серед келихоподібних клітин візуалізується малодиференційовані клітини, які у подальшому будуть утворювати диферон для розвитку зруйнованих хірургічним втручанням всмоктувальних ентероцитів і збільшення чисельності келихоподібних клітин.

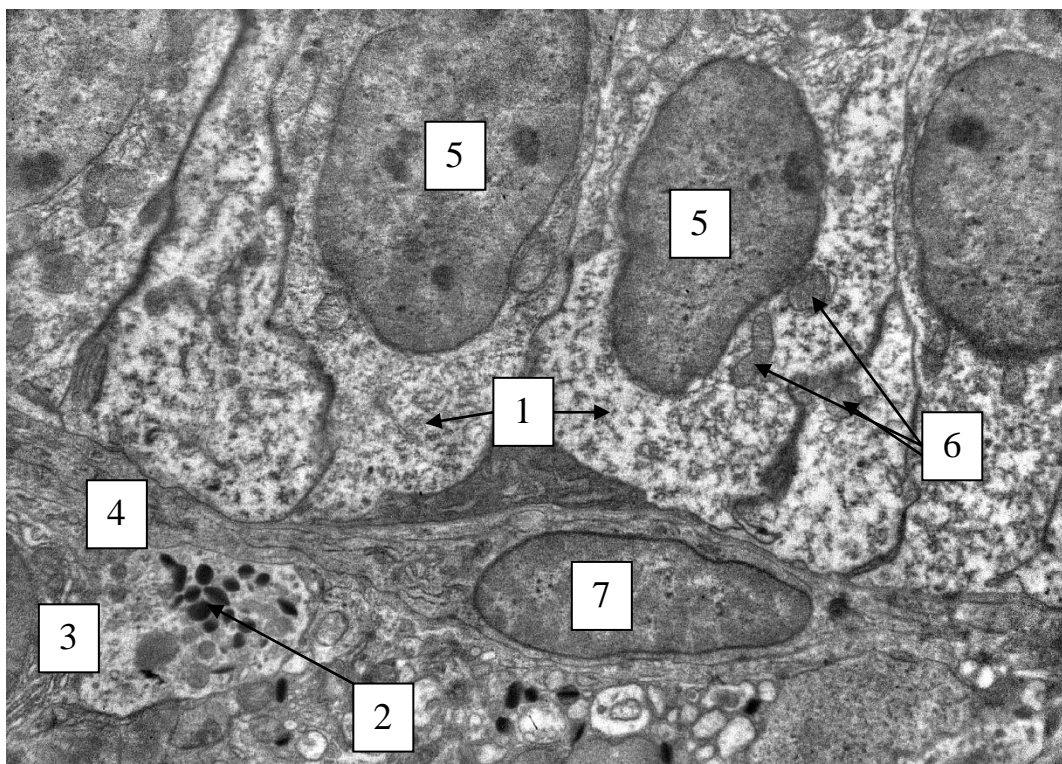
Загальновідомо, що клітинні елементи дифузної ендокринної системи травної трубки продукують, залежно від їх типу, різні біологічно активні речовини. На гістологічних препаратах на світлооптичному рівні ендокриноцити у складі слизової оболонки сліпої кишки кролів у перивульнарній ділянці розташовувались по периферії крипт поруч із елементами ГМЦР, зазвичай, поряд із капілярами (рис. 5.26).



Умовні позначки: 1 – крипти у складі слизової оболонки; 2 – сполучнотканинні прошарки з ознаками гіпергідратації; 3 – малодиференційовані стовбурові клітини; 4 – ентероендокринні клітини; 5 – капіляри.

Рисунок 5. 26 – Морфологічні зміни клітинного складу крипт у перивульнарній ділянці слизової оболонки сліпої кишки кролів на 14 добу після зашивання ранового дефекту хірургічною ниткою ДМА. Напівтонкий зріз. Забарвлення: толуїдиновим синім. Збільшення: ок.:10; об.100

На ультрамікроскопічному рівні встановлено, що морфологічно, це ЕС-клітини, у цитоплазмі яких візуалізуються осмієфільні секреторні поліморфні гранули. Цитотопографічно вони розташовувались за сполучнотканинною капсулою, яка оточувала крипти поруч з елементами ГМЦР та малодиференційованими клітинами. Малодиференційовані клітини безпосередньо щільно контактували своєю базальною частиною з капсулою, а ентероендокриноцити виділяючи біологічно-активні речовини забезпечували їх подальше диференціювання. У сполучнотканинній капсулі крипт візуалізуються фібробласти, які забезпечують регенерацію її волокнистого компонента (рис 5. 27).



Умовні позначки: 1 – малодиференційовані стовбурові клітини; 2 – секреторні гранули ентероендокриноцитів; 3 – ентероендокринна ЕС-клітина; 4 – сполучнотканинна капсула крипти; 5 – ядро малодиференційованої стовбурової клітин; 6 – мітохондрії; 7 – фібробласт.

Рисунок 5. 27 – Реакція ентероендокринних і малодиференційованих клітин у складі крипт слизової оболонки сліпої кишки у перивульнарній ділянці на 14 добу експериментального дослідження при зашиванні ранового дефекту хірургічною ниткою ДМА. Електронограма. Збільшення 8000.

При морфометричному аналізі середньої кількості ентероендокринних клітин (СКЕК) нами визначено, що в динаміці експериментального дослідження їх середня кількість динамічно змінювалась, що свідчить про значну роль вищезначених клітинних структур у реалізації запального процесу в ділянці ранового дефекту, зашитого хірургічною ниткою ДМА.

Після 3 доби експериментального дослідження встановлено, що показник СКЕК статистично достовірно, при $p < 0,05$, збільшувався в 2,21 рази у порівнянні з групою контролю.

Після 7 доби експерименту вищезначений показник набував тенденції до збільшення і, порівнянні з контрольними показниками, він значно статистично достовірно, при $p < 0,05$, збільшувався у 2,67 рази, і, порівняно з попереднім терміном спостереження, показник СКЕК теж збільшувався у 1,21 рази при $p < 0,05$, що свідчить про посилення ендокринного статусу у перивульнарній ділянці при використанні хірургічної нитки ДМА.

Після 14 доби спостереження показник СКЕК продовжував демонструвати тенденцію до збільшення і, порівняно з контрольними показниками, він значно статистично достовірно, при $p < 0,05$, збільшувався у 3,67 рази, а, порівняно з попереднім терміном спостереження, показник СКЕК теж збільшувався у 1,38 рази при $p < 0,05$, що свідчить про ще більше напруження ендокринного фону у перивульнарній ділянці при використанні хірургічної нитки ДМА.

Проаналізувавши зміни показника СКЕК після 21 доби експериментального дослідження нами встановлено, що вищезначена тенденція порушувалась, але, порівняно з контрольними показниками, СКЕК статистично достовірно, при $p < 0,05$, була більшою у 2,52 рази, а, порівняно з попереднім терміном спостереження, показник СКЕК, навпаки, зменшувався у 1,45 рази при $p < 0,05$. Такі зміни свідчать, що після 21 доби спостережень (на відміну від використання хірургічної нитки вікріл (після 30 доби)) напруження ендокринного фону спадає завдяки L-аргініну, яким модифікована хірургічна нитка ДМА.

Після 30 доби експериментального дослідження середній показник кількості ентероендокринних клітин у складі крипт перивульнарної ділянки слизової оболонки кишкової стінки статистично достовірно, при $p < 0,05$, не відрізнявся від аналогічних показників контрольної групи тварин і показників попереднього терміну спостереження і перебував у межах статистичної похибки (рис. 5. 28).

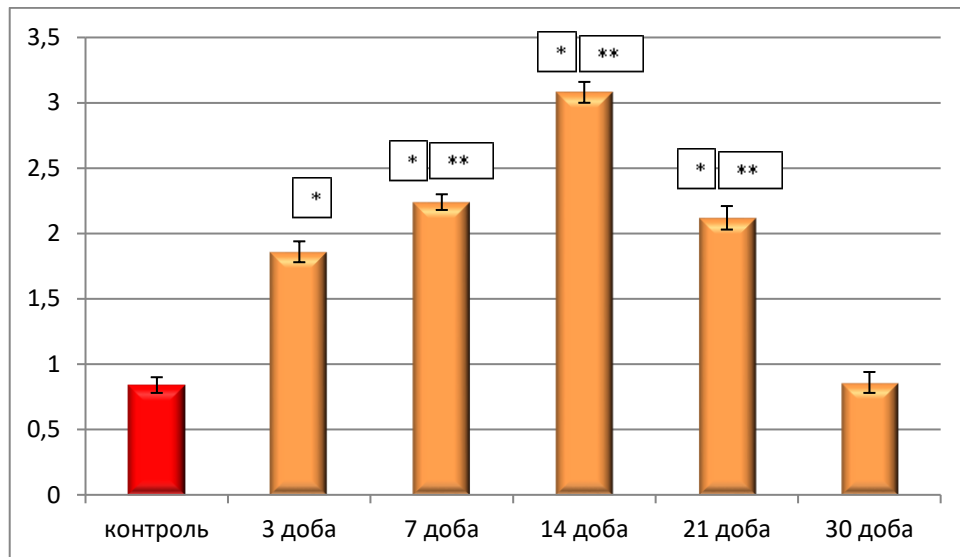


Рисунок 5. 28 – Динаміка змін показників СКЕК у складі крипт слизової оболонки сліпої кишки в перивульнарній зоні при зашиванні ранового дефекту хірургічною ниткою ДМА в експерименті.

На нашу думку, значну роль у процесах регенерації перивульнарної ділянки після хірургічного втручання відіграють малодиференційовані клітини у складі крипт, проліферація яких забезпечує відновлення пулу всмоктувальних ентероцитів, келихоподібних клітин та поверхневих епітеліоцитів.

Враховуючи їх морфологічні ознаки, які описані у розділі 3, вони легко візуалізувались у складі крипт перивульнарної ділянки. Так, після 3 доби експериментального дослідження нами визначено, що середня кількість малодиференційованих клітин (СКМДК) статистично достовірно, при $p < 0,05$, збільшувалась у 1,24 рази. Після 7 доби, порівняно з групою контролю, показник СКМДК статистично достовірно, при $p < 0,05$, збільшувався у 1,24 рази, а, порівняно з попереднім терміном спостереження, теж збільшувався у 1,19

рази при $p < 0,05$. Після 14 доби експерименту визначалась тенденція до збільшення показника СКМДК як порівняно з групою контролю, так і порівняно з попереднім терміном спостереження: у першому випадку цей показник статистично достовірно, при $p < 0,05$, збільшувався у 2,44 рази, а у другому – у 1,65 рази. Проаналізувавши морфометричні зміни показника СКМДК після 21 доби експериментального дослідження нами визначено, що зберігається вищезазначена тенденція до зростання кількості малодиференційованих клітин у складі крипт перивульнарної ділянки і, порівняно з групою контролю, показник СКМДК статистично достовірно, при $p < 0,05$, зростав у 3,81 рази, а, порівняно з попереднім терміном спостереження, показник СКМДК збільшувався у 1,56 рази. Після 30 доби експерименту вищезазначений показник, порівняно з групою контролю, статистично достовірно, при $p < 0,05$, не відрізнявся, а, порівняно з попереднім терміном спостереження, значно зменшувався у 3,49 рази, при $p < 0,05$, що свідчить про відновлення показника СКМДК до контрольних при використанні хірургічної нитки ДМА на відміну від використання хірургічної нитки вікріл (рис. 5. 29).

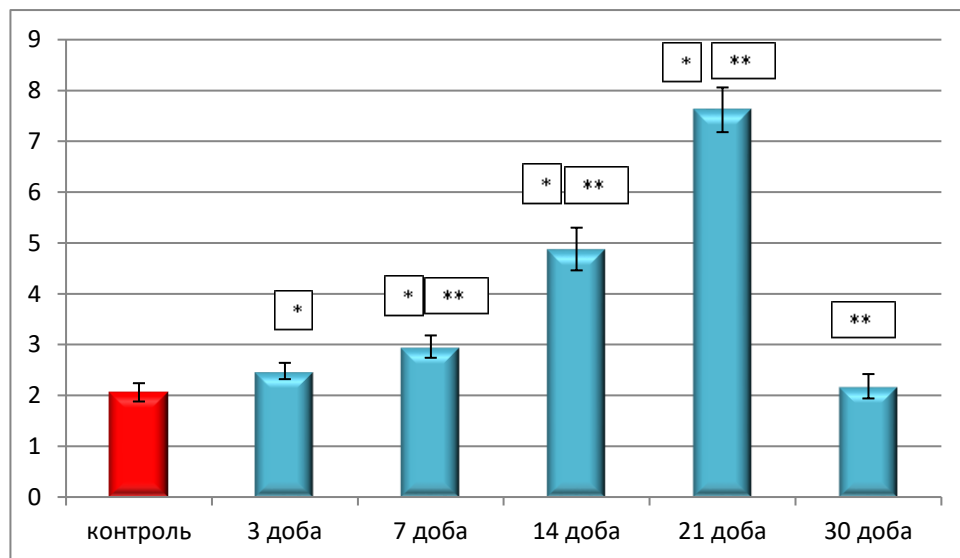


Рисунок 5. 29 – Динаміка змін показників СКМДК у складі крипт слизової оболонки сліпої кишки в перивульнарній зоні при зашиванні ранового дефекту хірургічною ниткою ДМА в експерименті.

Таким чином використання хірургічної нитки ДМА, яка модифікована L-аргініном, позитивно впливає на процеси диференціювання і утворення малодиференційованих клітин у складі крипт перивульнарної ділянки.

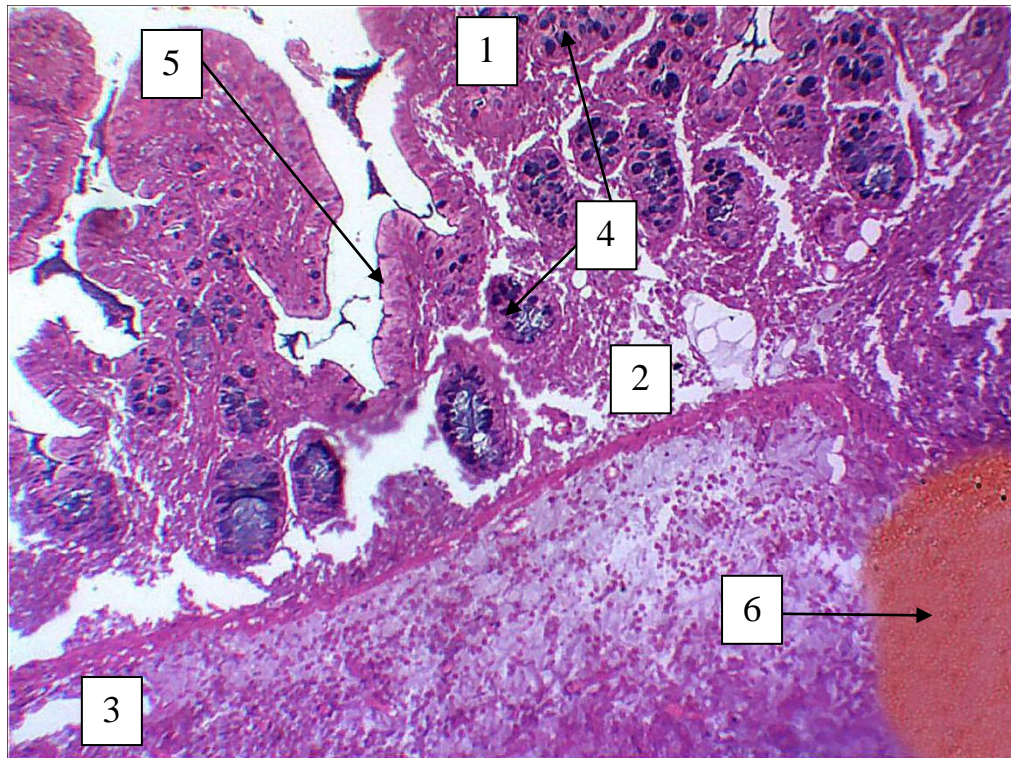
5. 3. Морфологічні зміни та динаміка пристосувально-компенсаторних реакцій у ділянці ранового дефекту при зшиванні його хірургічною ниткою десмосін модифікований L-аргініном

Підчас проведення експериментального дослідження нами встановлено, що хірургічне втручання на сліпій кишці викликає деструктивні зміни у тканинах, які оточують рановий дефект. Ушивання ранового дефекту хірургічним шовним матеріалом частково відновлює цілісність кишкової стінки й ініціює низку структурних змін з боку оточуючих рановий дефект тканин, які, в свою чергу, направлені на ізолювання, з наступним розсмоктуванням хірургічної нитки, як стороннього тіла, реалізації запального процесу, котрий викликаний розрізом кишкової стінки та формуванням сполучнотканинного, спроможного рубця на місці розрізу.

Ці процеси мають стадійних характер, вони послідовні та є ланками єдиного ланцюга репаративних та адаптивних процесів.

Нами визначено, що вже на 3 добу експерименту оболонки кишкової стінки розшаровувались одна від одної просторами, які були заповнені лімфою та форменими елементами крові. У цих ділянках, при використанні хірургічної нитки ДМА, слизова оболонка розшаровувалась не значно. Одношаровий стовпчастий епітелій візуалізувався відокремлено від сполучнотканинної власної пластинки слизової оболонки тонкими прошарками. Сама сполучнотканинна власна пластинка виглядала відокремлено від м'язової пластинки слизової оболонки сліпої кишки і в деяких ділянках щільно прилягала до прошарку пухкої сполучної тканини, а в деяких ділянках відокремлювалась від неї. Крипти у складі слизової оболонки сліпої кишки в ділянці ранового дефекту мали ознаки гіпергідратації. На гістологічних препаратах у цей термін експериментального дослідження підслизова основа сліпої кишки у перивульнарній ділянці була дещо дезорганізованою і містила окремі елементи волокнистого компоненту, а її клітинні елементи були змішаними з форменими елементами крові. М'язова оболонка, яка на

гістологічних препаратах контрольних групи тварин виглядала чітко організованою, у цей термін експерименту була дезорганізованою, а хід гладком'язових волокон був порушений. Тонка зовнішня серозна оболонка виглядала злущеною (рис. 5.30).



Умовні позначки: 1 – слизова оболонка; 2 – простори, заповнені лімфою з форменими елементами крові; 3 – дезорганізована м'язова оболонка; 4 – крипти у складі слизової оболонки; 5 – поверхневий одношаровий стовпчастий епітелій; 6 – імпантована хірургічна нитка ДМА.

Рисунок 5. 30 – Морфологічні зміни у перивульнарній ділянці стінки сліпої кишки кролів на 3 добу після зашивання ранового дефекту хірургічною ниткою ДМА. Парафіновий зріз. Забарвлення: гематоксилін і еозин. Збільшення: ок.:10; об.10.

У перивульнарній ділянці при імплантації хірургічної нитки на гістологічних препаратах нами визначались морфологічні зміни, притаманні для репаративних процесів. Так, динамічно змінювалась у різні терміни експериментального дослідження середня кількість фібробластів, середня

кількість міоцитів, середня кількість макрофагів, середня кількість лімфоцитів, середня кількість плазмоцитів.

Так, починаючи з 3 доби експериментального дослідження, середня кількість фібробластів у перивульнарній ділянці статистично достовірно, при $p < 0,05$, порівняно з контрольними показниками, зменшувалась у 1,57 рази, що свідчило про значну дезорганізацію сполучної тканини на ранніх післяопераційних термінах експериментального дослідження.

Після 7 доби експерименту відбувається зворотній процес у бік збільшення середньої кількості фібробластів і, порівняно з контрольними показниками, достовірно, при $p < 0,05$, їх кількість зросла у 1,72 рази, а, порівняно з попереднім терміном спостереження, вона зростала значно, у 2,62 рази, що свідчить про початок регенерації сполучної тканини у перивульнарній ділянці після 7 доби дослідження.

Такі ж данні щодо зростання середньої кількості фібробластів нами відмічено і після 14 доби експерименту. Слід зазначити, що середня кількість фібробластів перивульнарної ділянки значуще, статистично достовірно, при $p < 0,05$, зростала, порівняно з контрольними показниками, у 2,03 рази, а, порівняно з попереднім терміном спостереження, – у 1,18 рази.

Після 21 доби експерименту спостерігалась аналогічна тенденція. Середня кількість фібробластів зростала як порівняно з контрольними показниками, так і порівняно з показниками попереднього терміну експериментального дослідження: відповідно у 2,22 та 1,11 рази.

Проаналізувавши зміни середньої кількості фібробластів у перивульнарній ділянці після 30 доби спостереження слід відмітити, що, порівняно з контрольною групою, цей показник достовірно, при $p < 0,05$, не відрізнявся і перебував у межах статистичної похибки, а, порівняно з попереднім терміном спостереження, достовірно значуще, при $p < 0,05$, був у 2,14 рази меншими.

Після 60 діб експериментального дослідження слід відмітити, що, порівняно як з контрольними показниками та і у порівнянні з попереднім терміном експерименту цей показник статистично достовірно при $p < 0,05$ не відрізнявся і був

наближеним до аналогічних значень контрольної групи у межах статистичної помилки (рис. 5.31).

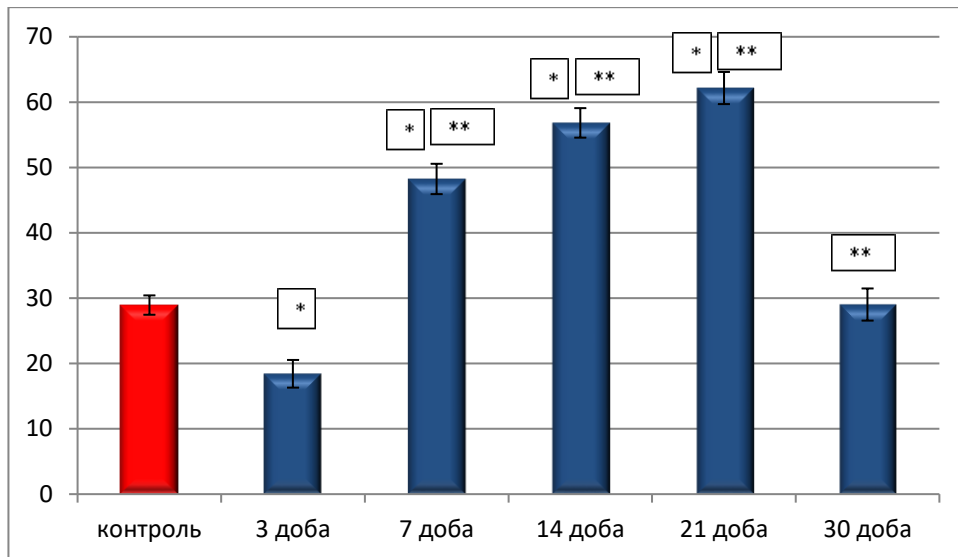


Рисунок 5.31 – Динаміка змін середньої кількості фіброblastів в перивульнарній ділянці при зшиванні ранового дефекту хірургічною ниткою ДМА в динаміці експериментального дослідження.

Враховуючи, що в ділянку ранового дефекту входила як м'язова пластинка слизової оболонки, так і гладкі міоцити у складі інших шарів стінки сліпої кишки, то нами був проведений морфологічний і морфометричний аналіз міоцитів перивульнарної ділянки сліпої кишки.

Після 3 доби експерименту морфометрично визначено, що середня кількість міоцитів у перивульнарній ділянці достовірно при $p < 0,05$ зменшувалась у 1,39 рази.

Після 7 доби експерименту відбувається продовження процесу зменшення середньої кількості міоцитів і у порівнянні з контрольними показниками достовірно при $p < 0,05$ їх кількість зменшилась у 2,01 рази, і у порівнянні з попереднім терміном спостереження теж зменшилась у 1,42 рази, що свідчить про значне погіршення скоротливої функції сліпої кишки у перивульнарній ділянці після 7 доби дослідження.

Отримані данні, щодо змін показників середньої кількості міоцитів різняться після 14 доби експерименту. Тільки слід відмітити, що середня кількість міоцитів

перивульнарної ділянки статистично достовірно при $p < 0,05$ зростала у порівнянні з контрольними показниками у 1,12 рази, а у порівнянні з попереднім терміном спостереження у 2,22 рази.

Після 21 доби експерименту спостерігалась аналогічна тенденція. Середня кількість міоцитів зростала як у порівнянні з контрольними показниками, так і у порівнянні з показниками попереднього терміну експериментального дослідження відповідно у 1,36 та 1,21 рази.

Проаналізувавши зміни середньої кількості міоцитів у перивульнарній ділянці після 30 доби спостереження, слід відмітити, що у порівнянні з контрольною групою цей показник достовірно при $p < 0,05$ статистично не відрізнявся, а у порівнянні з попереднім терміном спостереження показник достовірно значущо при $p < 0,05$ у 1,36 рази був меншими (рис. 5.32).

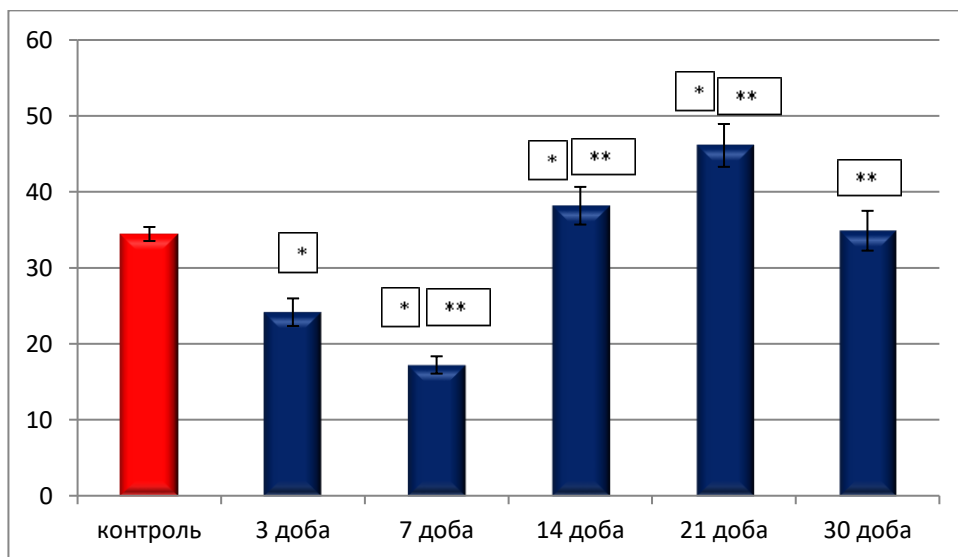


Рисунок 5.32 – Динаміка змін середньої кількості міоцитів у перивульнарній ділянці при зшиванні ранового дефекту хірургічною ниткою ДМА в динаміці експериментального дослідження.

Дуже важливим, на наш погляд, є реакція плазмоцитів, які візуалізовано на світлооптичному рівні як на гістологічних препаратах групи контролю, так і на гістологічних препаратах експериментальних груп. Плазмоцити, як ефекторні клітини, що беруть безпосередню участь у реалізації запального

процесу у перивульнарній ділянці активно реагували в динаміці експериментального дослідження.

Так, після 3 доби експерименту середня кількість плазмоцитів у перивульнарній ділянці різко статистично достовірно при $p < 0,05$ у порівнянні з контрольною групою зменшувалась у 1,34 рази, що свідчить, що на цей термін експериментального дослідження місцева імунна реакція у перивульнарній ділянці пригнічується.

Після 7 доби експерименту відбувається навпаки посилення імунної відповіді на запальний процес у перивульнарній ділянці про що свідчить збільшення середньої кількості плазмоцитів у порівнянні з групою контролю у 1,69 рази, і у порівнянні з попереднім терміном спостереження у 2,28 рази. Таким чином, можливо стверджувати, що активна фаза реалізації запального процесу у перивульнарній ділянці відбувається після 7 доби експериментального дослідження.

Звертає на себе увагу, що в проміжку між 7 та 14 доби експерименту статистично достовірно при $p < 0,05$ визначається стійка тенденція до підсилення місцевої імунної відповіді у перивульнарній ділянці тригером якої виступає імплантація хірургічної нитки ДМА та активне вогнище запалення. Ця гіпотеза підтверджується динамічними змінами середньої кількості плазмоцитів у перивульнарній ділянці після 14 доби експерименту. Так у порівнянні з групою контролю статистично достовірно при $p < 0,05$ цей показник збільшувався у 1,85 рази, а у порівнянні з попереднім терміном спостереження також статистично достовірно при $p < 0,05$ у 1,09 разів.

Після 21 доби експериментального дослідження відбувається інша реакція плазмоцитів перивульнарної ділянки на зшивання ранового дефекту хірургічною ниткою ДМА. Так, у порівнянні з попереднім терміном спостереження середня кількість плазмоцитів статистично достовірно при $p < 0,05$ зменшується у 1,67 рази, а у порівнянні з групою контролю все рівно лишається більшою у 1,09 рази при $p < 0,05$. Таким чином можливо констатувати, що після 21 доби експерименту інтенсивність запального процесу різко зменшується.

Після 30 доби експерименту визначається припинення запального процесу перивульнарної ділянки про що свідчать зміни середньої кількості плазмоцитів. Так у порівнянні з групою контролю цей показник статистично достовірно при $p < 0,05$ не відрізнявся, а у порівнянні з попереднім терміном спостереження зменшувався у 1,06 рази (рис. 5. 33).

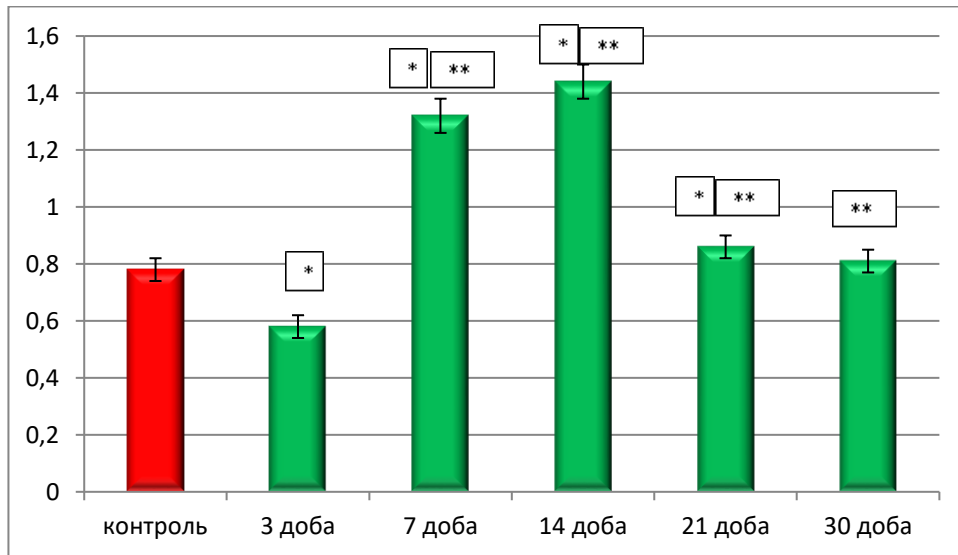


Рисунок 5. 33 – Динаміка змін середньої кількості плазмоцитів у перивульнарній ділянці при зшиванні ранового дефекту хірургічною ниткою ДМА в динаміці експериментального дослідження.

Провівши аналіз реакції макрофагів перивульнарної ділянки після зшивання ранового дефекту хірургічною ниткою ДМА. Макрофаги, як активні учасники в регенерації процесів загоєння ран, імунних і запальних процесів, специфічного і не специфічного захисту, регуляції функціонування фібробластів, мастоцитів, лімфоцитів та ендотеліоцитів безпосередньо брали участь в реалізації запального процесу перивульнарної ділянки сліпої кишки при імплантації хірургічної нитки ДМА.

Так, починаючи з 3 доби експериментального дослідження визначено, що середня кількість макрофагів у перивульнарній ділянці статистично достовірно при $p < 0,05$ різко збільшувалась у 7.21 разів у порівнянні з групою контролю.

Провівши морфометричний аналіз показників середньої кількості макрофагів перивульнарної ділянки після 7 доби експериментального

дослідження, ми дійшли висновку, що створилась статистично достовірна при $p < 0,05$ стійка тенденція до збільшення їх середньої кількості. Так у порівнянні з групою контролю цей показник різко зріс у 8,51 рази, а у порівнянні з попереднім терміном спостереження у 1,18 рази.

Після 14 доби експериментального дослідження вищезначена тенденція змінювалась і зберігалась у порівнянні середніх показників макрофагів перивульнарної ділянки з групою контролю і відрізнялась у порівнянні середніх показників кількості макрофагів перивульнарної ділянки з попереднім терміном спостереження. Так, у порівнянні з групою контролю цей показник був більшим у 7,16 разів, а у порівнянні з попереднім терміном спостереження знижувався у 1,21 рази, що свідчить про початок пригнічення макрофагальної активності у перивульнарній ділянці після 14 доби експериментального дослідження.

Після 21 доби експериментального дослідження морфометрично визначено, що у порівнянні з групою контролю середній показник кількості макрофагів перивульнарної ділянки статистично достовірно при $p < 0,05$ був вищим у 4,05 рази. У порівнянні з попереднім терміном спостереження вищезазначений показник статистично достовірно при $p < 0,05$ різко зменшувався у 1,77 рази, що свідчить про продовження реалізації активного вогнища запалення після 21 доби експерименту.

Проаналізувавши результати морфометричного аналізу показників середньої кількості макрофагів у перивульнарній ділянці після 30 доби експериментального дослідження, ми дійшли висновку, що участь макрофагів у регуляції активності реалізації запального процесу у перивульнарній ділянці знижується. Так, показник середньої кількості макрофагів статистично достовірно при $p < 0,05$ не відрізнявся у порівнянні з групою контролю, а у порівнянні з попереднім терміном спостереження значно і дуже різко статистично достовірно при $p < 0,05$ знижувався у 3,97 рази (рис. 5. 34).

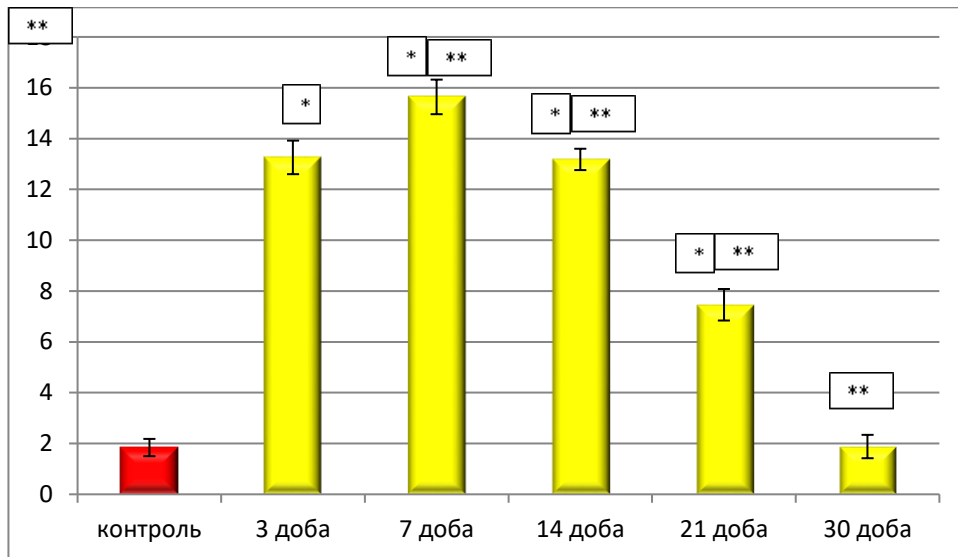


Рисунок 5. 34 – Динаміка змін середньої кількості макрофагів у перивульнарній ділянці при зшиванні ранового дефекту хірургічною ниткою ДМА в динаміці експериментального дослідження.

Паралельно з вищезначеними структурами ми у своєму дослідженні визначили та проаналізували динаміку змін лімфоцитів у ділянці ранового дефекту, зшитого хірургічною ниткою ДМА. Так, на світлооптичному рівні у перивульнарній ділянці нами візуалізувались клітини з базофільною цитоплазмою, яка тонкою смужкою у вигляді облямівки, або півмісяця оточувала ядро. У ядрі, яке теж було різко базофільним, спостерігались компактно розташовані, майже один на одному, великі грудочки гетерохроматину. За морфологічними ознаками це були малі лімфоцити, так як середні, поодинокі візуалізувавшись у сполучній тканині, мали більш ширшу цитоплазми і у ядрі, на відміну від малих лімфоцитів, гетерохроматин розташовувався у вигляді мережева.

Нами визначено, що вже після 3 доби експериментального дослідження показник середньої кількості лімфоцитів у перивульнарній ділянці статистично достовірно при $p < 0,05$ був вищим у 1,27 рази у порівнянні з групою контролю.

Провівши морфометричний аналіз показників середньої кількості лімфоцитів перивульнарної ділянки після 7 доби експериментального дослідження, ми дійшли висновку, що створилась статистично достовірна при

$p < 0,05$ стійка тенденція до збільшення їх середньої кількості. Так, у порівнянні з групою контролю цей показник різко зріс у 2,61 рази, а у порівнянні з попереднім терміном спостереження у 2,02 рази.

Після 14 доби експериментального дослідження вищезначена тенденція змінювалась і зберігалась у порівнянні середніх показників лімфоцитів перивульнарної ділянки з групою контролю і відрізнялась у порівнянні середніх показників кількості лімфоцитів перивульнарної ділянки з попереднім терміном спостереження. Так, у порівнянні з групою контролю цей показник був більшим у 2,61 разів, а у порівнянні з попереднім терміном спостереження знижувався у 1,31 рази, що свідчить про зниження активності реалізації запального процесу у перивульнарній ділянці після 14 доби експериментального дослідження.

Після 21 доби експериментального дослідження морфометрично визначено, що у порівнянні з групою контролю середній показник кількості лімфоцитів перивульнарної ділянки статистично достовірно при $p < 0,05$ був вищим у 1,53 рази. У порівнянні з попереднім терміном спостереження вищезазначений показник статистично достовірно при $p < 0,05$ різко зменшувався у 1,29 рази, що свідчить про продовження реалізації вогнища запалення після 21 доби експерименту.

Проаналізувавши результати морфометричного аналізу показників середньої кількості лімфоцитів у перивульнарній ділянці після 30 доби експериментального дослідження, ми дійшли висновку, що участь лімфоцитів у регуляції активності реалізації запального процесу у перивульнарній ділянці знижується. Так, показник середньої кількості лімфоцитів статистично достовірно при $p < 0,05$ був не відрізнявся у порівнянні з групою контролю, а у порівнянні з попереднім терміном спостереження значно і дуже різко статистично достовірно при $p < 0,05$ знижувався у 1,29 рази.

По закінченню 60 діб експериментального дослідження нами морфометрично встановлено, що показник середньої кількості макрофагів перивульнарної ділянки як у порівнянні з контрольною групою, так і у

порівнянні з попереднім терміном спостереження статистично значущої різниці $p < 0,05$ не мав і знаходився у діапазоні меж статистичної помилки (рис. 5. 35).

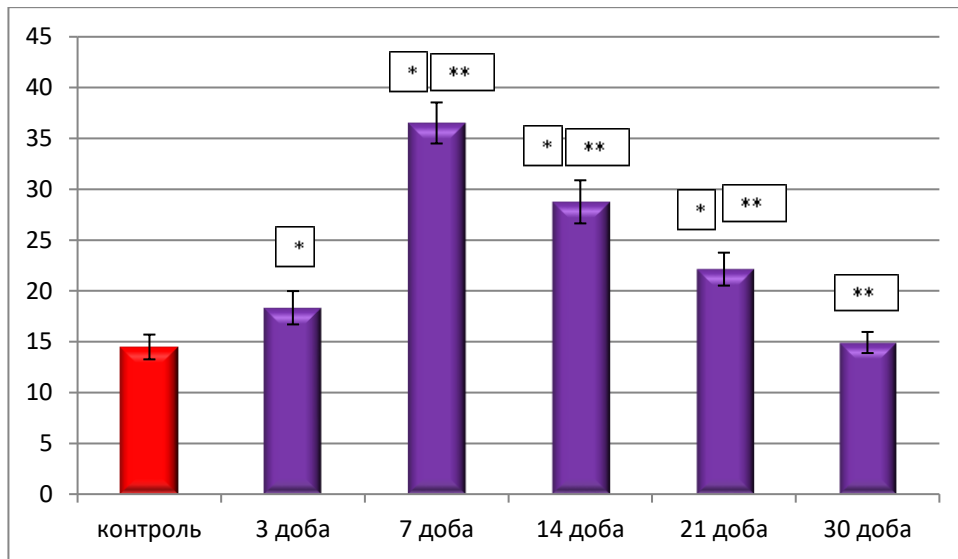


Рисунок 5.35 – Динаміка змін середньої кількості лімфоцитів у перивульнарній ділянці при зашиванні ранового дефекту хірургічною ниткою ДМА в динаміці експериментального дослідження.

Таким чином, можна зробити висновок, що хірургічна нитка ДМА, яка містить на своїй поверхні L-аргінін, пришвидшує реалізацію вогнища запалення і, на відміну від хірургічної нитки вікріл, до 30 доби експериментального дослідження запальні процеси припиняються.

Висновки до розділу 5

1. Артеріоли, як резистивна ланка, капіляри, як обмінна ланка і венули, як ємнісна ланка ГМЦР при використанні хірургічної нитки ДМА беруть активну участь у відповіді на запальний процес і формування сполучнотканинного рубця, але L-аргінін, як біологічно активна речовина, якою модифікована хірургічна нитка десмосін, позитивно впливає на стан перивульнарної ділянки відновлюючи гемодинаміку, звичай уже після 21 доби експериментального дослідження.

2. Артеріоли слизової оболонки і підслизової основи сліпої кишки в ділянці ранового дефекту при використанні ДМА реагували розширенням

середніх діаметрів на ранніх етапах експерименту (3-7 доби) і до 21 доби відповідали контрольним показникам. Капіляри спазмувались на ранніх термінах спостереження і контрольних показників досягали теж після 21 доби. Венули слизової оболонки на ранніх стадіях експерименту розширювались, а підслизової основи, навпаки, звужувались і контрольних показників досягали теж після 21 добу експерименту.

3. Загальна реакція кишкової стінки на рановий процес після зашивання хірургічною ниткою ДМА характеризується потовщенням слизової оболонки і підслизової основи, які безпосередньо залучені до компенсаторно-відновлювальних реакцій і завдяки хірургічній нитці, яка має на своїй поверхні біологічно-активну сполуку L-аргінін, та за його допомогою, залучає у вогнище запалення більшу кількість імуннокомпетентних мігрантних клітин лейкоцитарного ряду, що, в свою чергу, сприяє швидшому перебігу запального процесу у перивульнарній ділянці.

4. М'язова і серозна оболонки кишкової стінки у перивульнарній ділянці не брали активної участі у процесах реалізації запального процесу, а реагували на рановий дефект, зашитий хірургічною ниткою ДМА, загальновідомою реакцією у відповідь на локальне вогнище запалення.

5. При використанні хірургічної нитки ДМА для зшивання ранового дефекту змінюється гістотопографія крипт, як структурно-функціональних одиниць слизової оболонки сліпої кишки. На ранніх термінах експерименту вищезначені структури заглиблювались у товщу слизової оболонки, таким чином, зменшуючи просвіт кишки у перивульнарній ділянці. Відновлення гістотопографії крипт перивульнарної ділянки відбувається до 21 доби експериментального дослідження завдяки L-аргініну, яким модифіковано хірургічну нитку десмосін.

6. Встановлено, що всмоктувальні ентероцити у складі крипт перивульнарної ділянки слизової оболонки сліпої кишки на ранніх термінах експериментального дослідження різко знижували свою чисельність, що пов'язано з їх апоптозом, і всмоктування води й електролітів у перивульнарній

ділянці порушено внаслідок чого зневоднення калових мас, які формуються у сліпій кишці у цій зоні не відбувається. При використанні хірургічної нитки ДМА завдяки L-аргініну, який міститься на її поверхні, забезпечується відновлення чисельності і функціонування всмоктувальних ентероцитів, порівняно до групи контролю, з 21 доби експериментального дослідження.

7. Реакція келихоподібних клітин у складі крипт перивульнарної ділянки на ранніх термінах експериментального дослідження спрямована на утворення захисного слизового бар'єру, про що свідчить збільшення їх чисельної популяції (із 3 по 14 добу експерименту) і наявність значної кількості клітин у стадії дегрануляції. При використанні хірургічної нитки десмосін, модифікованої L-аргініном, відновлення і нормалізація функціонування слизових екзокриноцитів перивульнарної ділянки відбувається після 21 доби експерименту.

8. Ентероендокринні клітини у складі крипт слизової оболонки сліпої кишки кролів у перивульнарній ділянці на ранніх стадіях експериментального дослідження мігрували до периферії крипт і візуалізувались поруч з елементами ГМЦР, зазвичай, поряд із капілярами, значно збільшуючи свою чисельність після 21 доби спостережень; локальне напруження ендокринного фону у перивульнарній ділянці спадає завдяки L-аргініну, яким модифікована хірургічна нитка ДМА.

9. Визначена значна роль у процесах регенерації перивульнарної ділянки після хірургічного втручання малодиференційованих клітини у складі крипт, проліферація яких забезпечує відновлення пулу всмоктувальних ентероцитів, келихоподібних клітин та поверхневих епітеліоцитів, а використання хірургічної нитки десмосін, яка модифікована L-аргініном, позитивно впливає на процеси диференціювання й утворення малодиференційованих клітин у складі крипт перивульнарної ділянки.

10. Процес реорганізації сполучної тканини перивульнарної ділянки забезпечується клітинним і волокнистим компонентом. Серед клітинних компонентів найважливішу роль відіграють фібробласти. Після 3 доби

експерименту спостерігається суттєве їх зменшення, що свідчить про порушення організації сполучної тканини перивульнарної ділянки. Активне розмноження і розселення фібробластів серед волокнистого компоненту спостерігається після 7 по 14 добу експерименту. Після 30 доби дослідження визначається структурна організація сполучної тканини перивульнарної ділянки і на гістологічних препаратах стінка відновлювалась і не відрізнялась від контрольної групи.

11. Процес реорганізації м'язового компоненту перивульнарної ділянки безпосередньо базується на реакції міоцитів, які динамічно як кількісно, так і цитотопографічно та морфологічно змінювались у динаміці експерименту. Із 3 по 7 добу їх середня кількість статистично достовірно, при $p < 0,05$, знижувалась, а з 7 по 14 доби експерименту статистично достовірно, при $p < 0,05$, збільшувалась, утворюючи своєрідний шар молодих міоцитів у проміжку між сполучнотканинною капсулою, що оточувала хірургічну нитку, і волокнистим компонентом сполучнотканинного фібрилярного каркасу.

12. Плазмоцити, як ефекторні клітини, що беруть безпосередню участь у реалізації запального процесу у перивульнарній ділянці, активно реагували в динаміці експериментального дослідження. Їхня участь у місцевій імунній відповіді пригнічується після 3 доби експерименту, а активується після 7 доби і свого піку досягає у проміжку з 14 по 21 добу експериментального дослідження. До 30 доби дослідження запальна реакція за участю плазмоцитів, припиняється, а поодинокі плазмоцити вже виконують функцію місцевого імунного нагляду, що підтверджується отриманими результатами морфологічного і морфометричного аналізу.

13. Лімфоцити, як активні учасники реалізації запальної реакції у перивульнарній ділянці, активно мігрують у вогнище запального процесу вже після 3 доби експерименту. У проміжку між 7 та 14 добою дослідження їх середня кількість статистично достовірно, при $p < 0,05$, досить висока у порівнянні з групою контролю. До 30 доби дослідження запальна реакція за участю лімфоцитів, пригнічується, а поодинокі лімфоцити вже виконують функцію

місцевого імунного нагляду, що підтверджується отриманими результатами морфологічного і морфометричного аналізу.

Результати даного розділу опубліковані у наступних наукових публікаціях автора:

1. Проніна ОМ, Білаш СМ, Сидоренко МІ, Кобеньак ММ. Проблеми вибору шовного матеріалу при операціях на кишечнику. Вісник проблем біології і медицини. 2018;2.1(144):13-16. DOI: [10.29254/2077-4214-2018-2-144-13-16](https://doi.org/10.29254/2077-4214-2018-2-144-13-16).

2. Проніна ОМ, Білаш СМ, Сидоренко МІ, Кобеньак ММ. Структурна організація тканин тонкого і товстого кишечника в ранні строки після експериментальної резекції з використанням десмосіну. Вісник проблем біології і медицини. 2018;1.1(142):297-300. DOI: [10.29254/2077-4214-2018-1-1-142-297-300](https://doi.org/10.29254/2077-4214-2018-1-1-142-297-300).

3. Кобеньак ММ, Проніна ОМ. Репаративна регенерація тканин товстого кишечника в ранні терміни при зшиванні їх вікрилом та десмосіном після колотомії. Актуальні проблеми сучасної медицини: вісник Української медичної стоматологічної академії. 2017;17(4(60)):55-58. DOI: [10.31718_2077-1096.17.4.55](https://doi.org/10.31718/2077-1096.17.4.55).

4. Кобеньак ММ, Проніна ОМ, Білаш СМ. Ремодельовання судин черевної порожнини у післяопераційному періоді при зшиванні ранового дефекту товстої кишки моноволокнистим шовним матеріалом. Збірник матеріалів науково-практичної конференції Прикладні аспекти морфології експериментальних і клінічних досліджень; 2019 Жовт 10-11; Тернопіль. Тернопіль: Тернопільський національний медичний університет імені І.Я. Горбачевського МОЗ України; 2019. с. 82-83.

5. Кобеньак ММ, Проніна ОМ, Білаш СМ. Реакція макрофагів в раневому дефекті товстого кишечника на імплантацію синтетичного шовного матеріалу. Матеріали Всеукраїнської науково-практичної конференції молодих

учених Медична наука в практику охорони здоров'я; 2019 Лист 22; Полтава. Полтава: УМСА; 2019. с. 48.

6. Кобеньяк ММ, Проніна ОМ. Мікроскопічна характеристика стану післяопераційного рубця товстого кишечника при експериментальному використанні десмосіну. Матеріали Всеукраїнської науково-практичної конференції молодих учених Медична наука 2018; 2018 Лист 16; Полтава. Полтава: УМСА; 2018. с. 52-53.

7. Кобеньяк ММ, Проніна ОМ. Макроскопічна характеристика стану післяопераційного рубця товстого кишечника при експериментальному використанні десмосіну. Матеріали 2-ї Всеукраїнської науково-практичної конференції з міжнародною участю Теорія та практика сучасної морфології; 2018 Жовт 10-12; Дніпро. Дніпро: ДЗ «Дніпропетровська медична академія МОЗ України»; 2018. с. 15-17.

8. Проніна ОМ, Кобеньяк ММ. Регенерація тканин товстого кишечника в ранні строки після експериментального ушивання його рани з використанням поліглікоїдної нитки модифікованої L-аргініном. Збірник матеріалів заочної науково-практичної конференції з міжнародною участю, присвяченої 150-річчю з дня народження професора М.Ф.Мельникова-Разведенкова Сучасні аспекти морфології людини: успіхи, проблеми та перспективи; 2016 Груд 24; Харків. Харків: ХНМУ; 2016. с. 97-98.

9. Проніна ОМ, Кобеньяк ММ. Вплив хірургічних ниток модифікованих L-аргініном на морфометричні показники в тканинах оперованого товстого кишечника кролів в ранні терміни. Збірник матеріалів науково-практичної конференції Прикладні аспекти морфології; 2016 Жовт 20-21; Тернопіль. Тернопіль: ДВНЗ Тернопільський державний медичний університет ім.І.Я.Горбачевського МОЗ України; 2016. с. 127-129.

10. Проніна ОМ, Кобеньяк ММ. Порівняльна характеристика морфологічних змін товстого кишечника при експериментальному використанні кетгуту з свинячої сировини і кетгуту модифікованого L-аргініном для ушивання його ран. Матеріали науково-практичної конференції з міжнародною

участю Теорія та практика сучасної морфології, присвяченої 100 річчю Дніпропетровської школи морфологів; 2016 Жовт 5-7; Дніпро. Дніпро: Дніпро: ДЗ «Дніпропетровська медична академія МОЗ України»; 2016. с. 127-129.

РОЗДІЛ 6

АНАЛІЗ І УЗАГАЛЬНЕННЯ РЕЗУЛЬТАТІВ ДОСЛІДЖЕННЯ

В останній час відмічається постійне зростання захворювань товстого кишечника, яке зумовлене постійними психосоціальними стресами, нераціональним способом харчування, пізніми зверненнями унаслідок не дуже приємної для обговорення клінічної симптоматики та маскуванню клініки супутніми ураженнями шлунка, підшлункової залози, жовчного міхур тощо [207]. Паралельно з цим, слід відзначити, що проблема діагностики та лікування хвороб товстого кишечника як терапевтичного, так і хірургічного профілю загострюється внаслідок військових дій, викликаних безпрецедентним нападом на нашу Державу країни-агресорки [208-210].

Хірургічне лікування захворювань товстого кишечника пов'язане не тільки з його бойовими, травматичними ушкодженнями, а й з прогресуючим розвитком неоканцерогенезу товстої кишки, реконструктивно-пластичними операціями як з тотальною колектомією, так і сегментарною, тяжким перебігом раннього післяопераційного періоду, проблемного загоєння анастомозів, розвитку гнійно-запальних ускладнень, поєднання кількох важких ускладнень із можливими летальними випадками [211-214].

Одним із дискусійних моментів при хірургічному лікуванні різних нозологічних форм захворювань товстого кишечника, окрім правильного вибору форм і методів оперативного втручання, тактики застосування хірургічної технології, постає гостра проблема перед хірургом у виборі хірургічного шовного матеріалу для проведення оперативного втручання безпосередньо на кишечнику. Як ми вже зазначали, сучасний шовний матеріал повинен бути біоінертним, своєю деградацією не повинен викликати загальнотоксичного впливу на організм, резистентним до інфекції, не викликати алергічної реакції, надійним, атравматичним, не викликати абсорбуючого ефекту та ефекту склеювання. А головне, повинен стимулювати процес загоєння

і не викликати утворення надлишкового рубця в ділянці ранового дефекту, викликаного хірургічним втручанням.

Крім того, шовний матеріал має володіти оптимальними маніпуляційно-технічними характеристиками. Розсмоктувальні нитки, такі як вікріл, відповідають цим вимогам і широко використовуються в хірургічній практиці. Новітній вітчизняний шовний матеріал десмосін, який виготовляється заводом «Біополімер», м. Полтава, Україна, є хірургічним шовним біоабсорбованим матеріалом, призначеним для хірургічних операцій у клініках, лікарнях, службах швидкої допомоги, польових умовах, що дуже важливо для сьогодення в умовах бойових дій в Україні. За своїми характеристиками і термінами розсмоктування вікріл і десмосін дуже схожі, не зважаючи на те, що вікріл – поліфіламентна нитка, а десмосін – монофіламентна. Запропонована нами нова вітчизняна нитка десмосін, модифікована L-аргініном, є новим етапом удосконалення хірургічного шовного матеріалу.

Так, після проведеного дослідження, ми встановили, що L-аргінін, імплантований на десмосін, стимулює процес регенерації тканин, збільшує кровотік і доставку кисню до ділянки ранового дефекту, а також відіграє важливу роль в антимікробній активності і, таким чином, знижує ризик післяопераційних інфекцій і запобігає можливому розвитку надлишкового рубцювання.

На нашу думку, така модифікована нитка може стати пріоритетною для світового ринку шовного матеріалу. Вона не тільки за своїми характеристиками не поступається вікрилу, але і з економічної точки зору значно дешевша за нього і є більш доступною.

Таким чином, нами було поставлене за мету розв'язання важливої і актуальної задачі як теоретичної, так і практичної медицини, яка стосується визначення динаміки структурно-функціональних змін у перивульнарній ділянці сліпої кишки при зшиванні різними хірургічними нитками, зокрема, модифікованими біологічно-активними речовинами, в динаміці 60-ти денного експериментального дослідження.

Для реалізації поставленої мети дисертаційного дослідження, насамперед, потрібно було з'ясувати морфологічні особливості будови сліпої кишки кролів контрольної групи. Нами встановлено, що морфологічна організація товстої кишки і стінки сліпої кишки кролів загалом відповідає принциповій будові товстої кишки і стінки сліпої кишки людини, що узгоджується з даними інших дослідників [215-217 та інші].

При використанні ангиографічного методу, проведеного за допомогою сучасного цифрового ангиографу «Siemens arcadis», визначено, що сліпа кишка кролів, як частина товстої кишки, кровопостачається за рахунок артеріальних судин, які є гілками передньої брижової артерії, що відходить від черевного відділу аорти. Ці гілки утворювала аркади I, II, III та IV порядку, які прямували від кореня короткої брижі в напрямку до кишкової стінки товстої кишки. Ці дані узгоджуються з даними наукової літератури, але при використанні ангиографічного методу вони були уточнені та деталізовані [218-223 та інші].

Крипти сліпої кишки кролів контрольної групи утворені пальцеподібними виростами слизової оболонки, що мають наступний клітинний склад: стовпчасті ентероцити з облямівкою, келихоподібні клітини, поодинокі ендокриноцити та інтраепітеліальні лімфоцити. В центрі ворсинки розташовувались лімфатичний капіляр і елементи гемомікроциркуляторного русла. У сполучнотканинному компоненті слизової оболонки і підслизової основи візуалізуються фіброласти, плазмоцити, макрофаги, моноцити, лімфоцити, гладкі міоцити.

Отримані дані дають змогу порівнювати отримані результати під час проведення експериментального дослідження і визначити механізм перебігу запального процесу і формування сполучнотканинного рубця при зашиванні сліпої кишки різними видами хірургічного синтетичного шовного матеріалу.

Під час проведення експериментального дослідження нами встановлено, що у ділянці ранового дефекту, викликаного експериментальним хірургічним втручанням і зашитого хірургічною ниткою вікріл і ДМА, за морфологічними ознаками поетапно у перивульнарній ділянці паралельно перебігають три стадії

реалізації запального процесу (запалення, регенерації та утворення сполучнотканинного рубця), що узгоджується з даними [224-231 та іншими].

Так, уже після 3 доби експериментального дослідження нами визначено, що середня загальна товщина кишкової стінки у перивульнарній ділянці при використанні хірургічної нитки ДМА менша на 26,08 % порівняно з аналогічним показником при використанні хірургічної нитки вікріл. Після 7 доби експерименту вищезначений показник статистично достовірно був меншим на 22,05 %, після 14 доби – на 33,68%, після 21 доби – на 31,79 % і після 30 доби експерименту – на 21,57 %.

Значень контролю показник середньої загальної товщини кишкової стінки у перивульнарній ділянці статистично достовірно, при $p < 0,05$, набував при використанні хірургічної нитки ДМА після 30 доби експерименту, а при використанні хірургічної нитки вікріл стабілізація вищезначеного показника нами визначалась після 60 доби спостережень (рис. 6. 1).

Такі зміни, на нашу думку, пов'язані, перш за все, з дією біологічно-активної речовини L-аргінін, яким модифікована хірургічна нитка десмосін, що надходить у перивульнарну ділянку одразу від початку накладання кишкових швів при формуванні товстокишкових анастомозів. Позитивний вплив L-аргініну на перебіг репаративних процесів доведений у чисельних експериментальних дослідженнях. Ці процеси полягають у: вазодилатації мікросудин; зниженні клітинної проліферації; зниженні активації й адгезії лейкоцитів до ендотелію; зниженні адгезії й агрегації тромбоцитів із запобіганням розвитку тромбозів; пригніченні синтезу ендотеліну-1, який є потужним ендогенним вазоконстриктором; стимуляції проліферації і міграції міоцитів судинної стінки тощо, що узгоджується з дослідженнями [232-235 та іншими].

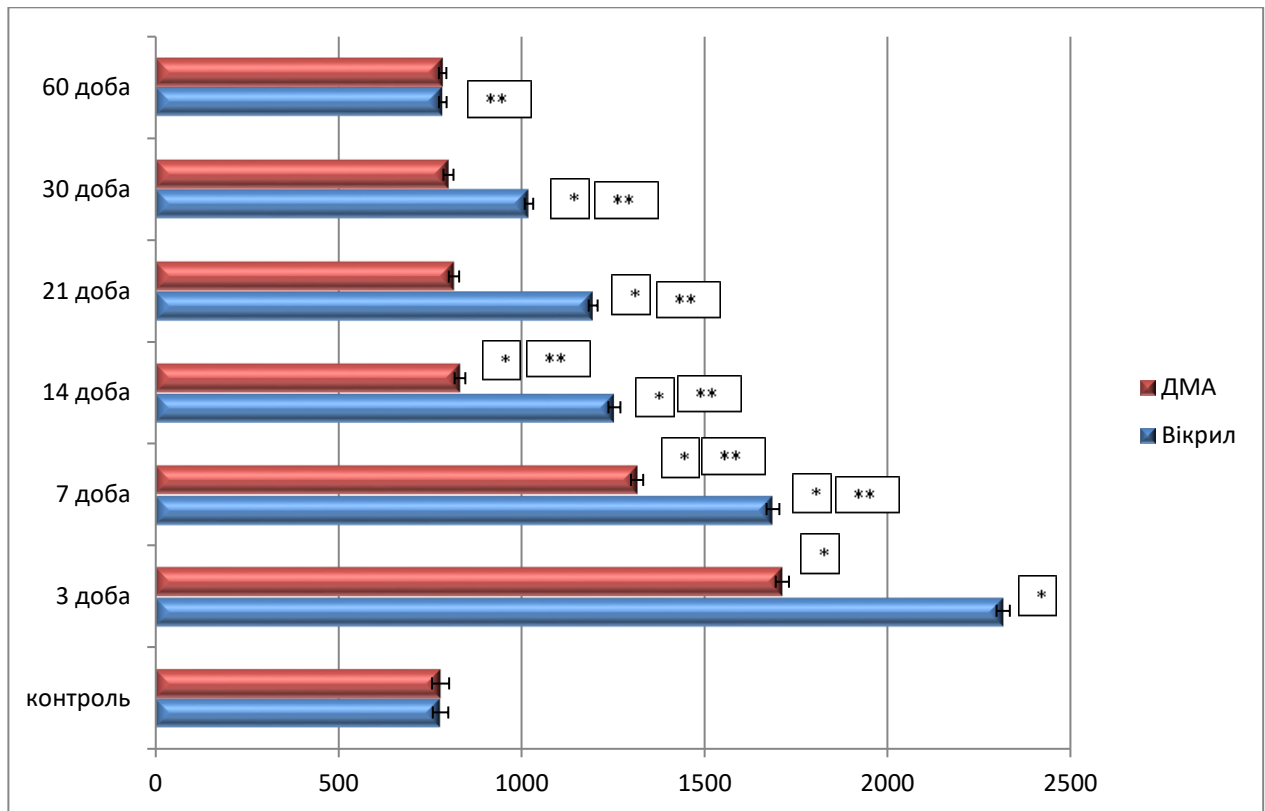


Рисунок 6. 1 – Морфометрична характеристика змін показників середньої загальної товщини кишкової стінки у перивульнарній ділянці сліпої кишки кролів при зашиванні ранового дефекту хірургічними нитками вікрил та ДМА в динаміці експериментального дослідження.

При проведенні експериментального дослідження нами визначено, що значне потовщення кишкової стінки у перивульнарній ділянці відбувалось за рахунок суттєвого потовщення слизової оболонки і підслизової основи. Так, після 3 доби експериментального дослідження показник середньої товщини слизової оболонки як при використанні хірургічної нитки вікрил, так і при використанні хірургічної нитки ДМА значуще, статистично достовірно, при $p < 0,05$, порівняно з групою контролю збільшувався, але при використанні хірургічної нитки ДМА вищезначений показник був на 36,96 % меншим, ніж при використанні хірургічної нитки вікрил, за рахунок зменшення процесів гіпергідратації сполучнотканинного компонента слизової оболонки та значної локалізації лейкоцитарного інфільтрату у перивульнарній ділянці. На морфологічному рівні нами встановлено, що такі процеси ремоделювання

безпосередньо свідчать на користь L-аргініну, який надходить у перивульнарну ділянку. Після 7 доби експерименту вищезначений показник статистично достовірно був меншим на 22,46 %, після 14 доби – на 38,61 %, після 21 доби – на 27,91 % і після 30 доби експерименту – на 21,83 %. Значень контролю показник середньої загальної товщини кишкової стінки у перивульнарній ділянці статистично достовірно, при $p < 0,05$, набував при використанні хірургічної нитки ДМА після 30 доби експерименту, а при використанні хірургічної нитки вікріл стабілізація вищезначеного показника нами визначалась після 60 доби спостережень (рис. 6. 2).

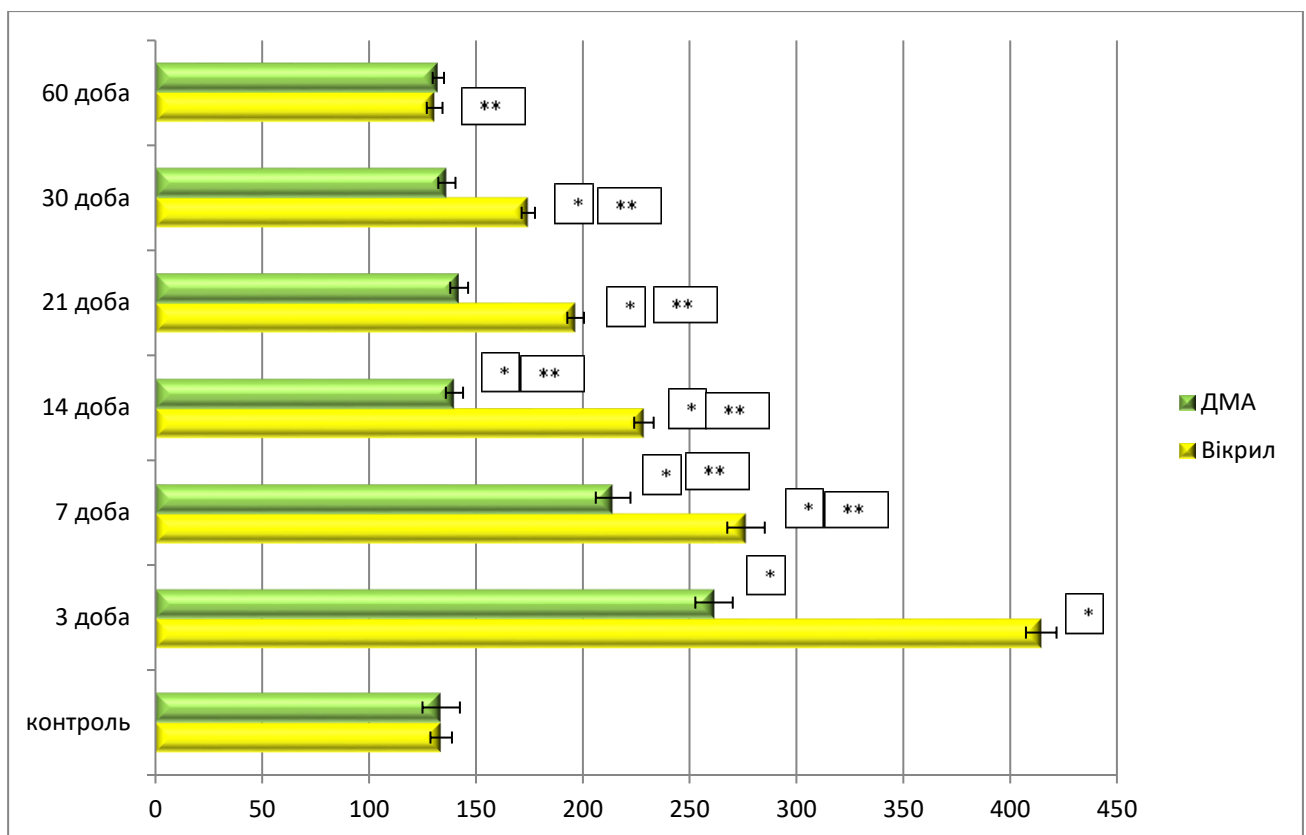


Рисунок 6. 2 – Морфометрична характеристика змін показників середньої товщини слизової оболонки кишкової стінки у перивульнарній ділянці сліпої кишки кролів при зашиванні ранового дефекту хірургічними нитками вікріл та ДМА в динаміці експериментального дослідження.

Провівши аналіз динаміки змін середньої товщини підслизової основи нами визначено, що після 3 доби експериментального дослідження показник середньої товщини слизової оболонки як при використанні хірургічної нитки

вікрил, так і при використанні хірургічної нитки ДМА значущо, статистично достовірно, при $p < 0,05$, порівняно з групою контролю, збільшувався, але при використанні хірургічної нитки ДМА вищезначений показник був на 32,38 % меншим, ніж при використанні хірургічної нитки вікрил, за рахунок аналогічних процесів, які відбувалися і в слизовій оболонці. Після 7 доби експерименту вищезначений показник статистично достовірно був меншим на 41,46 %, після 14 доби – на 10,97 %, після 21 доби – на 25,75 % і після 30 доби експерименту – на 14,53 %. Значень контролю вищезначений показник статистично достовірно, при $p < 0,05$, набував при використанні хірургічної нитки ДМА після 30 доби експерименту, а при використанні хірургічної нитки вікрил наближення вищезначеного показника до групи контролю нами визначалося після 60 доби спостережень (рис. 6. 3).

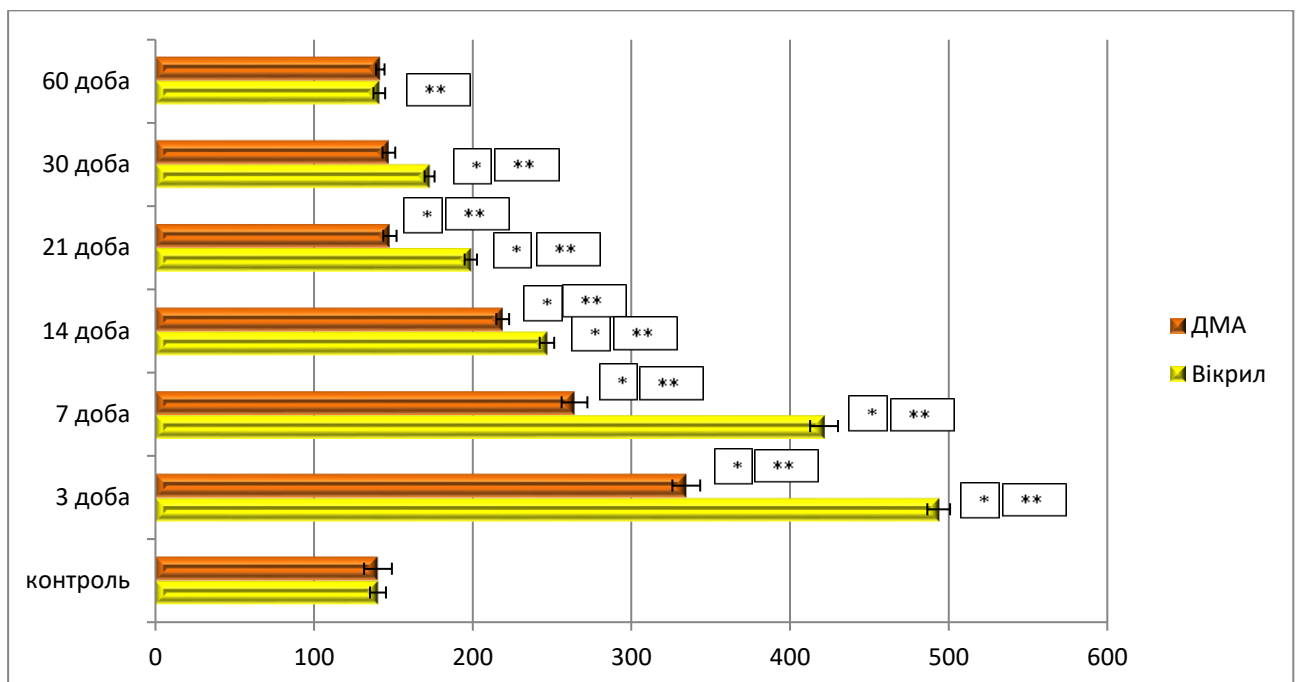


Рисунок 6. 3 – Морфометрична характеристика змін показників середньої товщини підслизової основи кишкової стінки у перивульнарній ділянці сліпої кишки кролів при зашиванні ранового дефекту хірургічними нитками вікрил та ДМА в динаміці експериментального дослідження.

Дослідження змін середніх показників загальної товщини кишкової стінки, товщини слизової оболонки, підслизової основи у перивульнарній

ділянці при використанні різних видів хірургічних ниток є оригінальними й описані вперше.

При використанні різних хірургічних ниток елементи ГМЦР активно реагували у відповідь на запальний процес і формування сполучнотканинного рубця. Артеріоли слизової оболонки і підслизової основи сліпої кишки в ділянці ранового дефекту статистично достовірно, при $p < 0,05$, реагували розширенням середніх діаметрів починаючи з 3 доби експерименту, але при використанні хірургічної нитки ДМА вазодилатація артеріол була на 21,42 % меншою, ніж при використанні вікрилу. Після 7 доби експерименту вищезначений показник статистично достовірно був меншим на 26,92 %, після 14 доби – на 27,27 %, після 21 доби – на 21,05 % і після 30 доби експерименту – на 11,11 %. Значень контролю вищезначений показник статистично достовірно, при $p < 0,05$, набував при використанні хірургічної нитки ДМА після 30 доби експерименту, а при використанні хірургічної нитки вікрил наближення вищезначеного показника до групи контролю нами визначалося після 60 доби спостережень (рис. 6. 4).

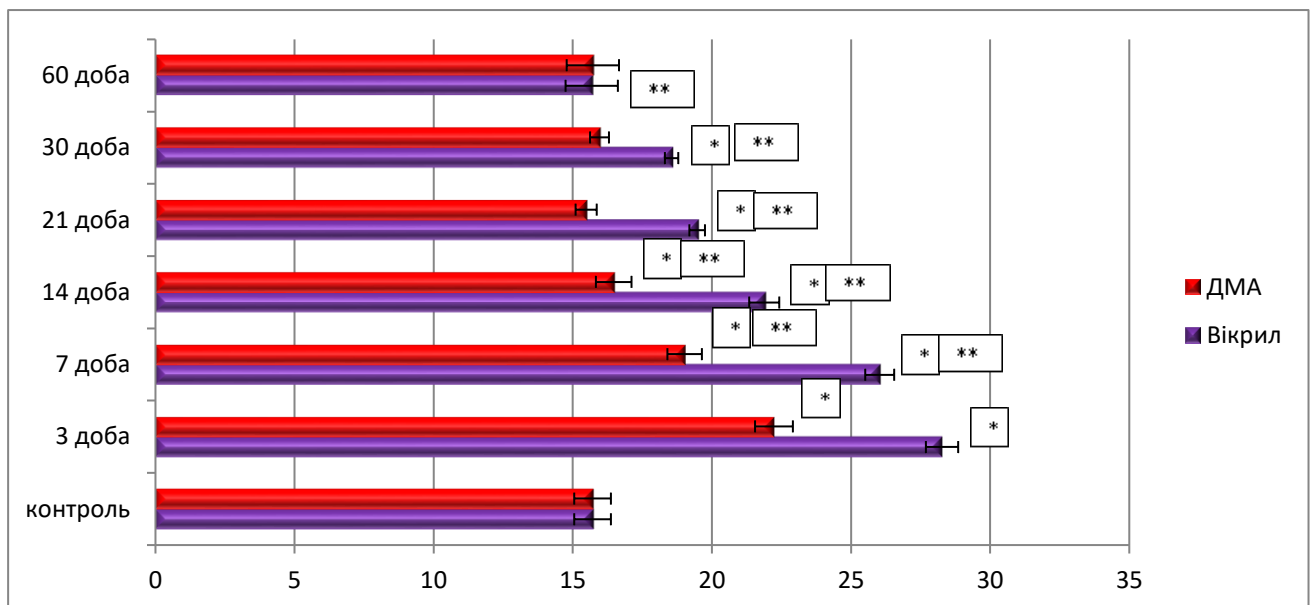


Рисунок 6. 4 – Морфометрична характеристика змін показників середньої загального діаметру артеріол у перивульнарній ділянці сліпої кишки кролів при зашиванні ранового дефекту хірургічними нитками вікрил та ДМА в динаміці експериментального дослідження.

Капіляри, як обмінна ланка ГМЦР, у слизовій оболонці та підслизовій основі вже після 3 доби експериментального дослідження реагували явищами вазоконстрикції, але при використанні хірургічної нитки ДМА звуження загального діаметру артеріол був на 13,31 % меншим ніж при використанні хірургічної нитки вікріл. Після 7 доби експерименту вищезначений показник статистично достовірно не відрізнявся від аналогічних показників при використанні хірургічних ниток вікріл і ДМА, а після 14 доби цей показник був на 13,16 % був меншим, ніж аналогічний показник при використанні хірургічної нитки вікріл, після 21 доби – на 15,84 % і після 30 доби експерименту – на 5,75 %. Значень контролю вищезначений показник статистично достовірно, при $p < 0,05$, набував при використанні хірургічної нитки ДМА після 30 доби експерименту, а при використанні хірургічної нитки вікріл наближення вищезначеного показника до групи контролю нами визначалося після 60 доби спостережень (рис. 6. 5).

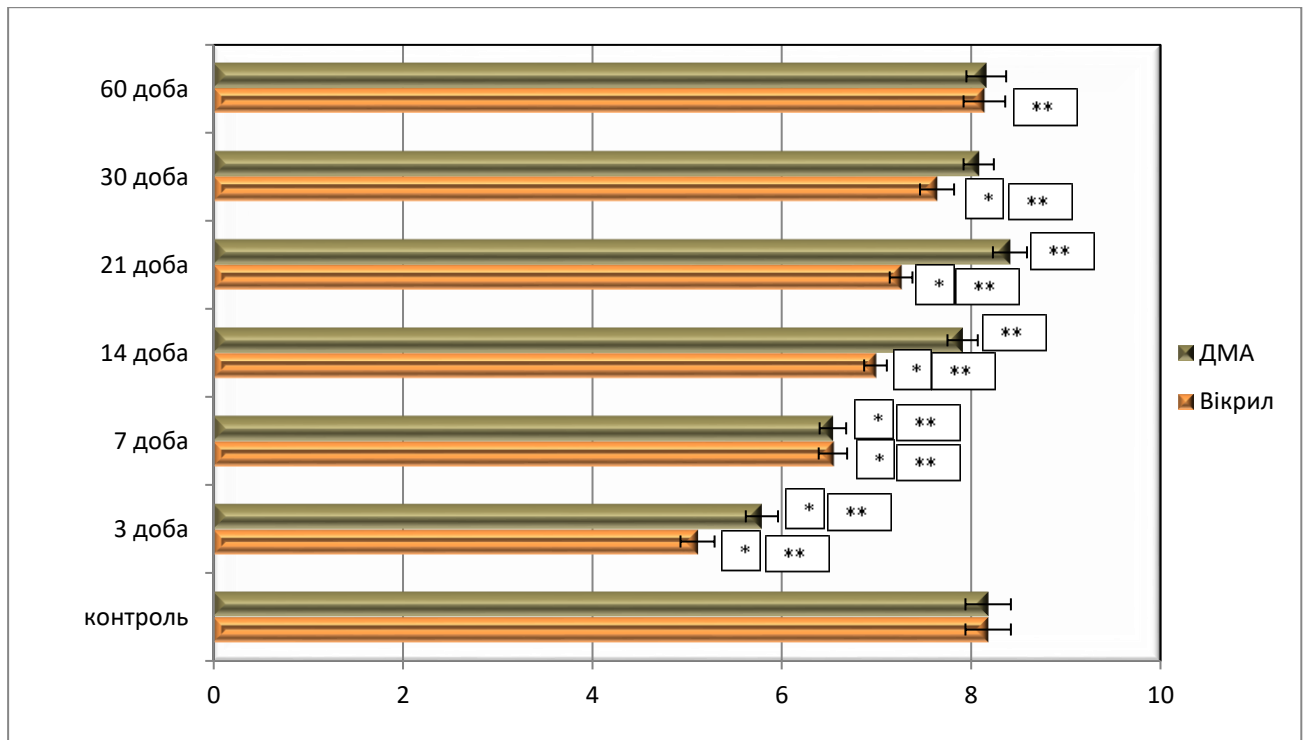


Рисунок 6. 5 – Морфометрична характеристика змін показників середньої загального діаметру капілярів у перивульнарній ділянці сліпої кишки кролів при зашиванні ранового дефекту хірургічними нитками вікріл та ДМА в динаміці експериментального дослідження.

Венули, як ємнісна ланка ГМЦР, у ділянці ранового дефекту статистично достовірно, при $p < 0,05$, реагували розширенням середніх діаметрів, починаючи з 3 доби експерименту, але при використанні хірургічної нитки ДМА вазодилатація венул була на 24,61 % меншою, порівняно з вікрилом. Після 7 доби експерименту вищезначений показник статистично достовірно, порівняно з вікрилом, був меншим на 21,39 %, після 14 доби – на 21,79 %, після 21 доби – на 20,55 % і після 30 доби експерименту – на 13,95 %. Значень контролю вищезначений показник статистично достовірно, при $p < 0,05$, набував при використанні хірургічної нитки ДМА після 30 доби експерименту, а при використанні хірургічної нитки вікрил наближення вищезначеного показника до групи контролю нами визначалося після 60 доби спостережень (рис. 6. 6).

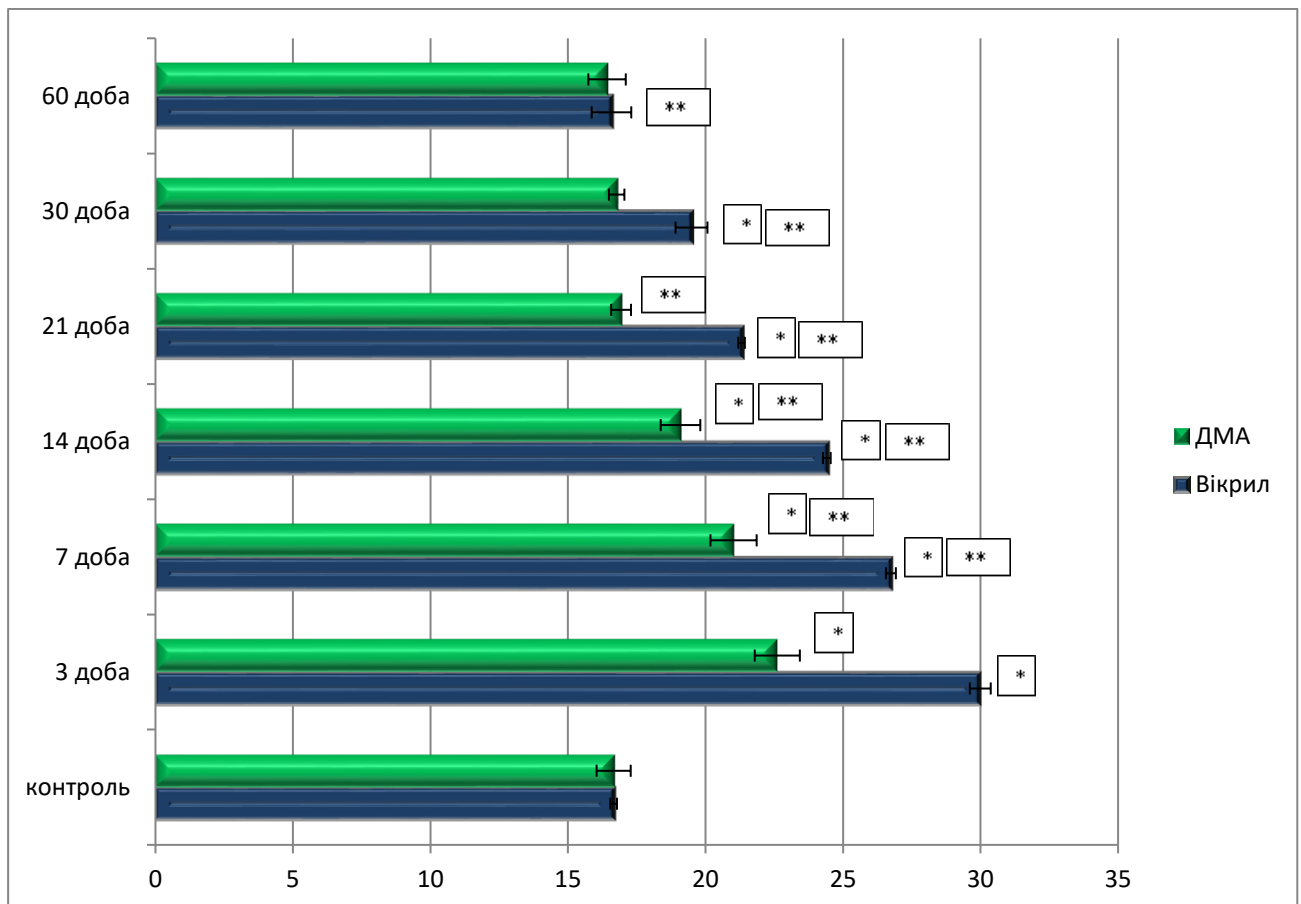


Рисунок 6. 6 – Морфометрична характеристика змін показників середньої загального діаметру капілярів у перивульнарній ділянці сліпої кишки кролів при зашиванні ранового дефекту хірургічними нитками вікрил та ДМА в динаміці експериментального дослідження.

Зміни середніх показників загального діаметру елементів ГМЦР в динаміці експериментального дослідження, середніх діаметрів їхніх просвітів та середньої товщини судинної стінки у перивульнарній ділянці при використанні різних видів хірургічних ниток детально описані у відповідних розділах дисертаційної роботи, є оригінальними і описані вперше. Але враховуючи наукові дослідження, проведені іншими дослідниками [236-243], ми погоджуємось, що L-аргінін, який надходить до перивульнарної ділянки разом із хірургічною ниткою ДМА, позитивно впливає на процеси мікрогемодинаміки у ділянці ранового дефекту.

Враховуючи, що структурно-функціональною одиницею слизової оболонки сліпої кишки є крипти, нами визначено, що ці структури змінювали свою гістотопографію щодо поверхневого шару слизової оболонки і, починаючи з 3 доби експериментального дослідження, вони візуалізувались глибше розташованими у ділянці ранового дефекту щодо підслизової основи, але при використанні хірургічної нитки ДМА, порівняно з застосуванням вікрилу, зміни глибини їх залягання були на 15,84 % меншими.

Після 7 доби експериментального дослідження глибина залягання крипт при використанні хірургічної нитки ДМА була на 17,59 % меншою, порівняно з вікрилом, після 14 доби – значуще на 66,01%, після 21 доби – на 44,89 % і після 30 доби – на 24,92 %.

Значень контролю вищезначений показник статистично достовірно, при $p < 0,05$, набував при використанні хірургічної нитки ДМА після 30 доби експерименту, а при використанні хірургічної нитки вікрил наближення вищезначеного показника до групи контролю нами визначалося після 60 доби спостережень (рис. 6. 7).

Таким чином, можливо стверджувати, що, при використанні для зшивання ранового дефекту хірургічної нитки десмосін модифікований L-аргініном, функціонування крипт у складі слизової оболонки перивульнарної ділянки сліпої кишки відбувається швидше у середньому на 7 діб, ніж при використанні хірургічної нитки вікрил.

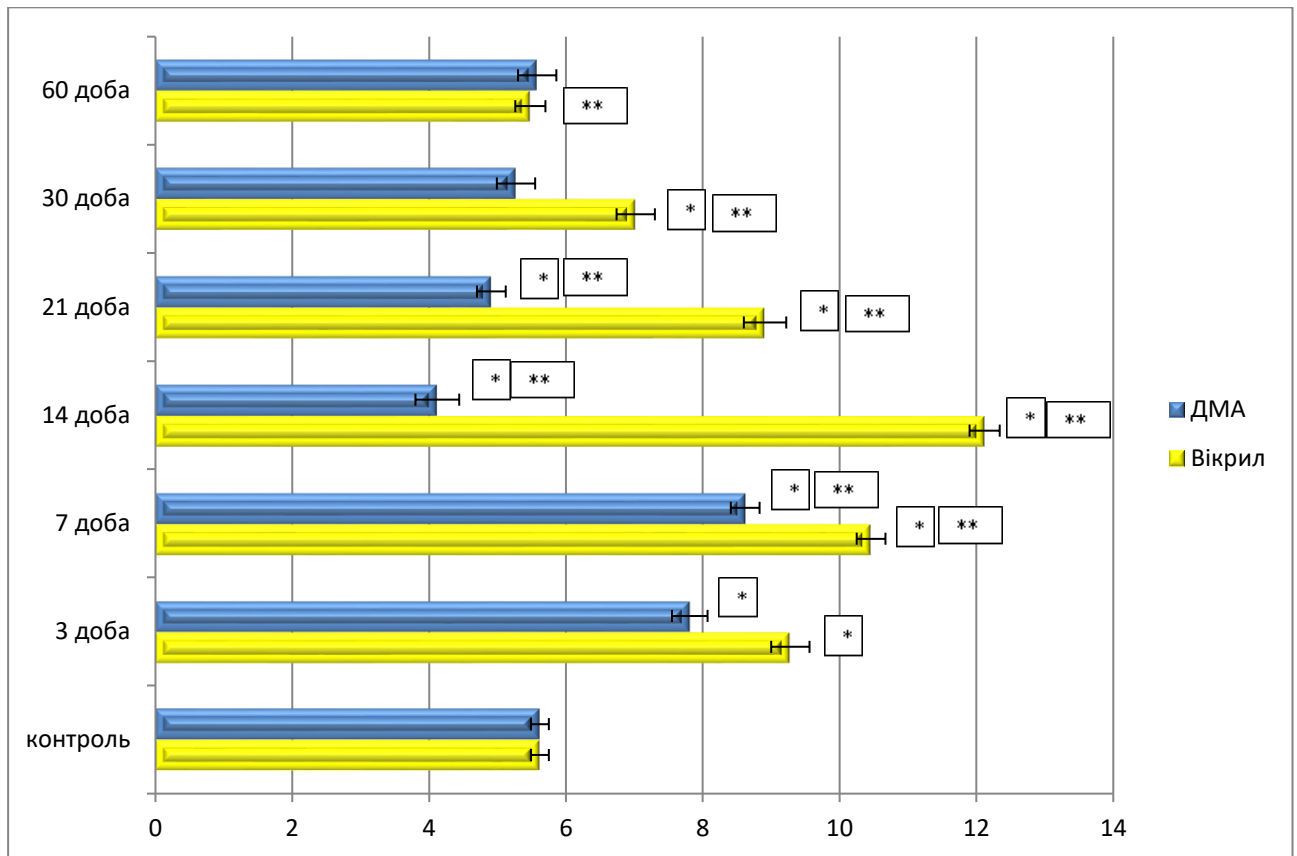


Рисунок 6. 7 – Морфометрична характеристика змін показників середньої глибини заляганні крипт у перивульнарній ділянці слизової оболонки сліпої кишки кролів при зашиванні ранового дефекту хірургічними нитками вікрил та ДМА в динаміці експериментального дослідження.

Зміни гістотопографії крипт слизової оболонки сліпої кишки у перивульнарній ділянці безпосередньо залежить від кількісних змін популяції окремих її клітинних складових. Так, вже після 3 доби експериментального дослідження нами встановлено, що їх середня кількість різко знижувалась, але при використанні хірургічної нитки ДМА цей показник був меншим на 16,57 %, ніж при використанні вікрилу. Після 7 доби експериментального дослідження середня кількість всмоктувальних ентероцитів при використанні хірургічної нитки ДМА була на 13,57 % меншою, порівняно з вікрилом, після 14 доби – значуще на 21,93%, після 21 доби – на 21,11 % і після 30 доби – на 12,81 %. Значень контролю вищеозначений показник статистично достовірно, при $p < 0,05$, набував при використанні хірургічної нитки ДМА після 30 доби

експерименту, а при використанні хірургічної нитки вікрил наближення вищезначеного показника до групи контролю нами визначалося після 60 доби спостережень (рис. 6. 8). Такі дані, отримані нами при проведенні експериментального дослідження, вказують на позитивний вплив L-аргініну на процеси деструкції всмоктувальних ентероцитів у складі крипт перивульнарної ділянки слизової оболонки сліпої кишки і є оригінальними.

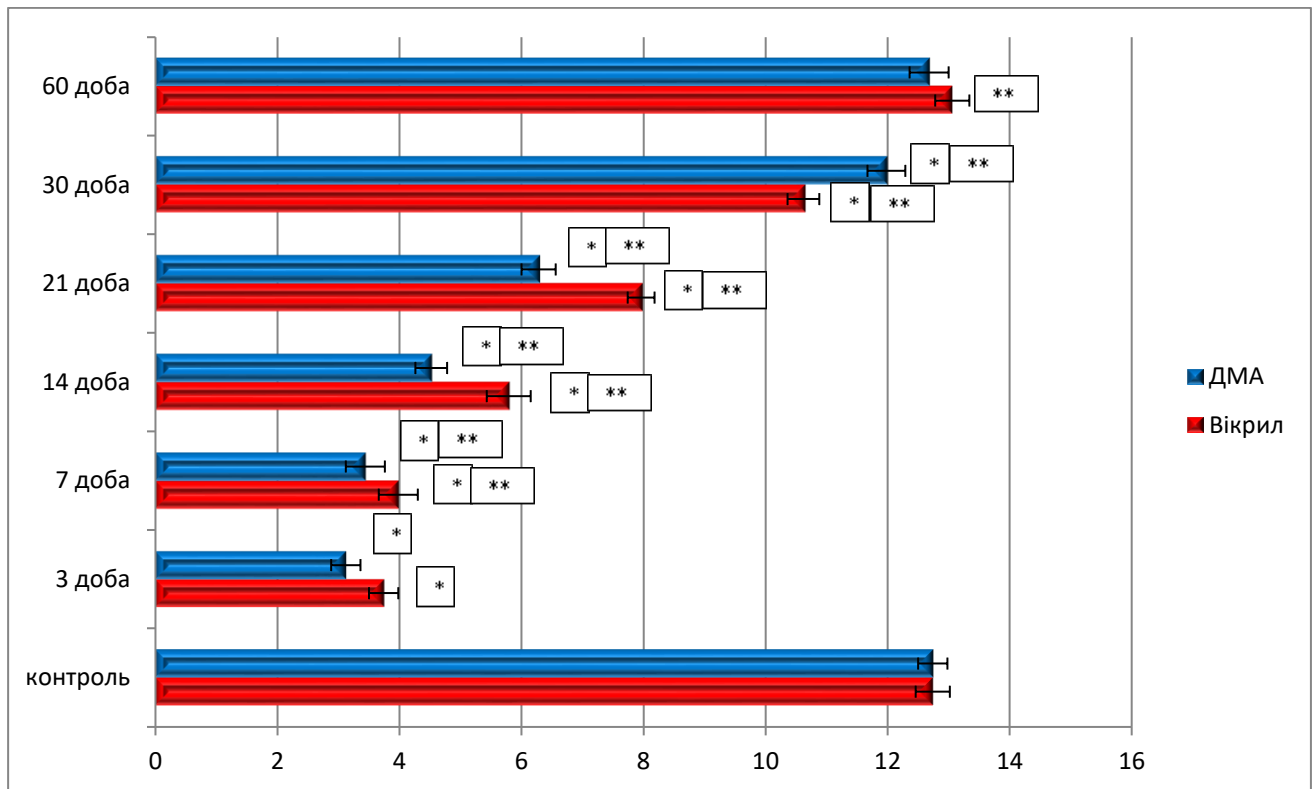


Рисунок 6. 8 – Морфометрична характеристика змін показників середньої кількості всмоктувальних ентероцитів у складі крипт перивульнарної ділянки слизової оболонки сліпої кишки кролів при зашиванні ранового дефекту хірургічними нитками вікрил та DMA в динаміці експериментального дослідження.

Паралельно з цим, нами визначені зміни середньої кількості келихоподібних клітин у складі крипт перивульнарної ділянки слизової оболонки сліпої кишки. Так, уже після 3 доби експериментального дослідження нами встановлено, що їх середня кількість різко знижувалась, але при використанні хірургічної нитки DMA цей показник був меншим на 17,71 % ніж

при використанні вікрилу. Після 7 доби експериментального дослідження середня кількість всмоктувальних ентероцитів при використанні хірургічної нитки ДМА була на 14,48 % меншою, порівняно з вікрилом, після 14 доби – значуще на 9,61%, після 21 доби – на 15,75 % і після 30 доби – на 15,95 %. Значень контролю вищезначений показник статистично достовірно, при $p < 0,05$, набував при використанні хірургічної нитки ДМА після 30 доби експерименту, а при використанні хірургічної нитки вікрил наближення вищезначеного показника до групи контролю нами визначалося після 60 доби спостережень (рис. 6. 9).

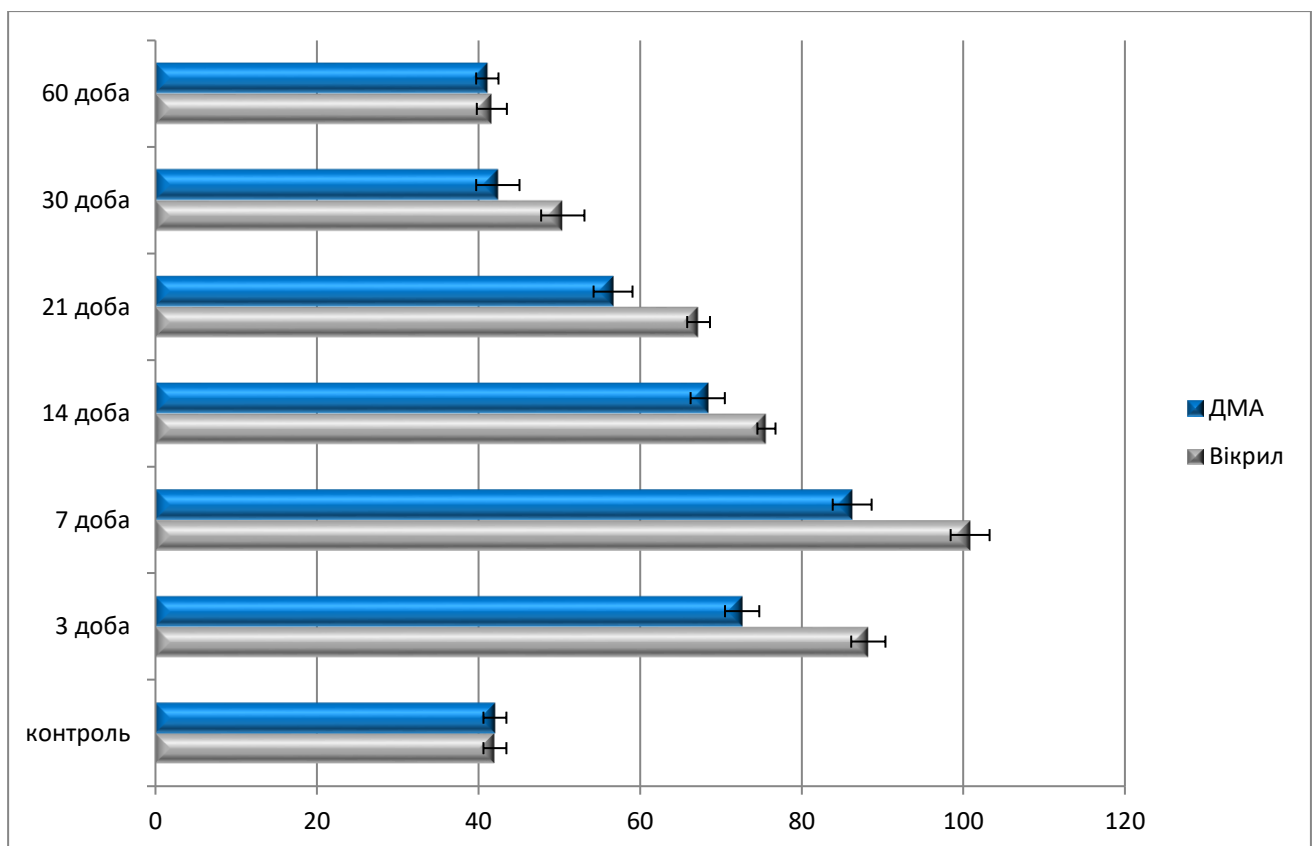


Рисунок 6. 9 – Морфометрична характеристика змін показників середньої кількості келихоподібних клітин у складі крипт перивульнарної ділянки слизової оболонки сліпої кишки кролів при зашиванні ранового дефекту хірургічними нитками вікрил та ДМА в динаміці експериментального дослідження.

Після проведення експериментального дослідження нами встановлено, що велике значення у репаративних процесах ранової ділянки відіграють

ентероендокринні клітини. Так, уже після 3 доби експериментального дослідження нами встановлено, що їх середня кількість різко знижувалась, але при використанні хірургічної нитки ДМА цей показник був меншим на 17,71 %, ніж при використанні вікрилу. Після 7 доби експериментального дослідження середня кількість всмоктувальних ентероцитів при використанні хірургічної нитки ДМА була на 14,48 % меншою, порівняно з вікрилом, після 14 доби – значущо на 9,61%, після 21 доби – на 15,75 % і після 30 доби – на 15,95 %. Значень контролю вищезначений показник статистично достовірно, при $p < 0,05$, набував при використанні хірургічної нитки ДМА після 30 доби експерименту, а при використанні хірургічної нитки вікрил наближення вищезначеного показника до групи контролю нами визначалося після 60 доби спостережень (рис. 6. 10).

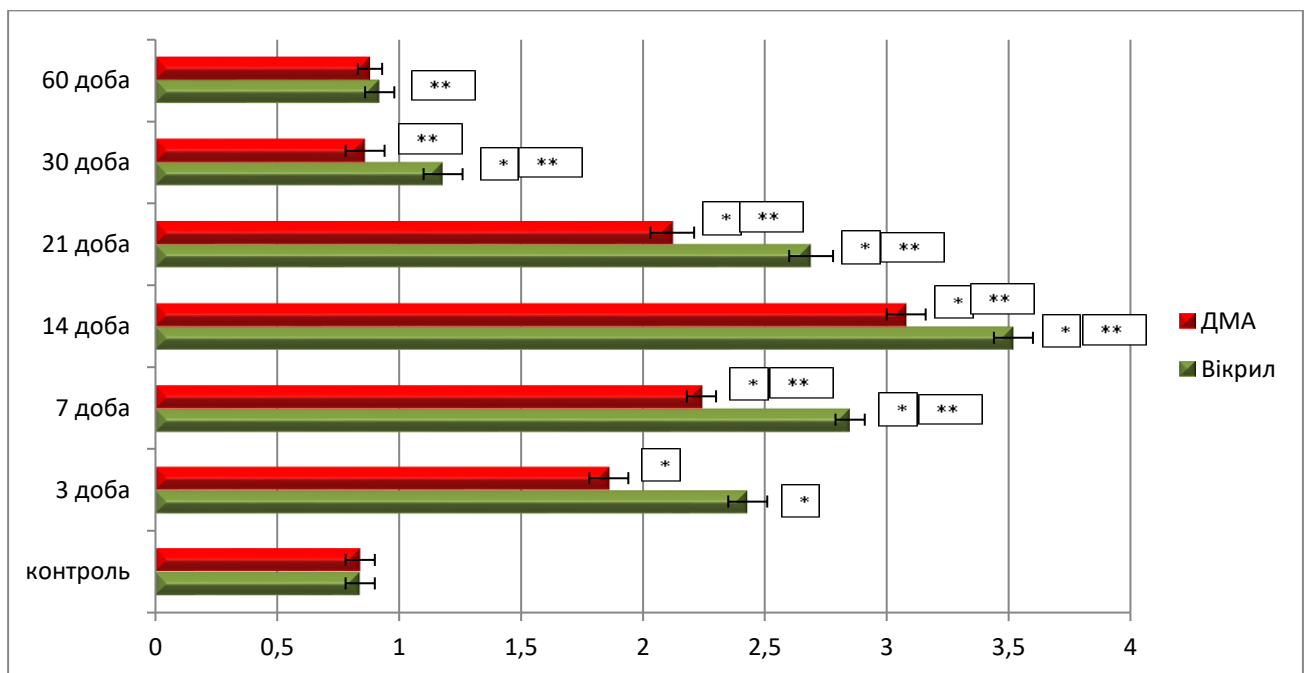


Рисунок 6. 10 – Морфометрична характеристика змін показників середньої кількості ентероендокринних клітин у складі крипт перивульнарної ділянки слизової оболонки сліпої кишки кролів при зашиванні ранового дефекту хірургічними нитками вікрил та ДМА в динаміці експериментального дослідження.

Паралельно з реакцією клітинного складу крипт, нами визначена реакція клітинних структур, які брали участь у репаративних реакціях перивульнарної

ділянки і розташовувались серед волокнистого компоненту сполучнотканинного каркасу слизової і підслизової оболонок. Так, уже після 3 доби експериментального дослідження нами встановлено, що середня кількість фібробластів різко зменшувалась, але при використанні хірургічної нитки ДМА цей показник був меншим на 23,46 %, ніж при використанні вікрилу. Після 7 доби експериментального дослідження середня кількість фібробластів при використанні хірургічної нитки ДМА була на 21,41 % меншою, порівняно з вікрилом, після 14 доби – значуще на 12,51%, після 21 доби – на 21,19 % і після 30 доби – на 27,12 %. Значень контролю вищезначений показник статистично достовірно, при $p < 0,05$, набував при використанні хірургічної нитки ДМА після 30 доби експерименту, а при використанні хірургічної нитки вікрил наближення вищезначеного показника до групи контролю нами визначалося після 60 доби спостережень (рис. 6. 11).

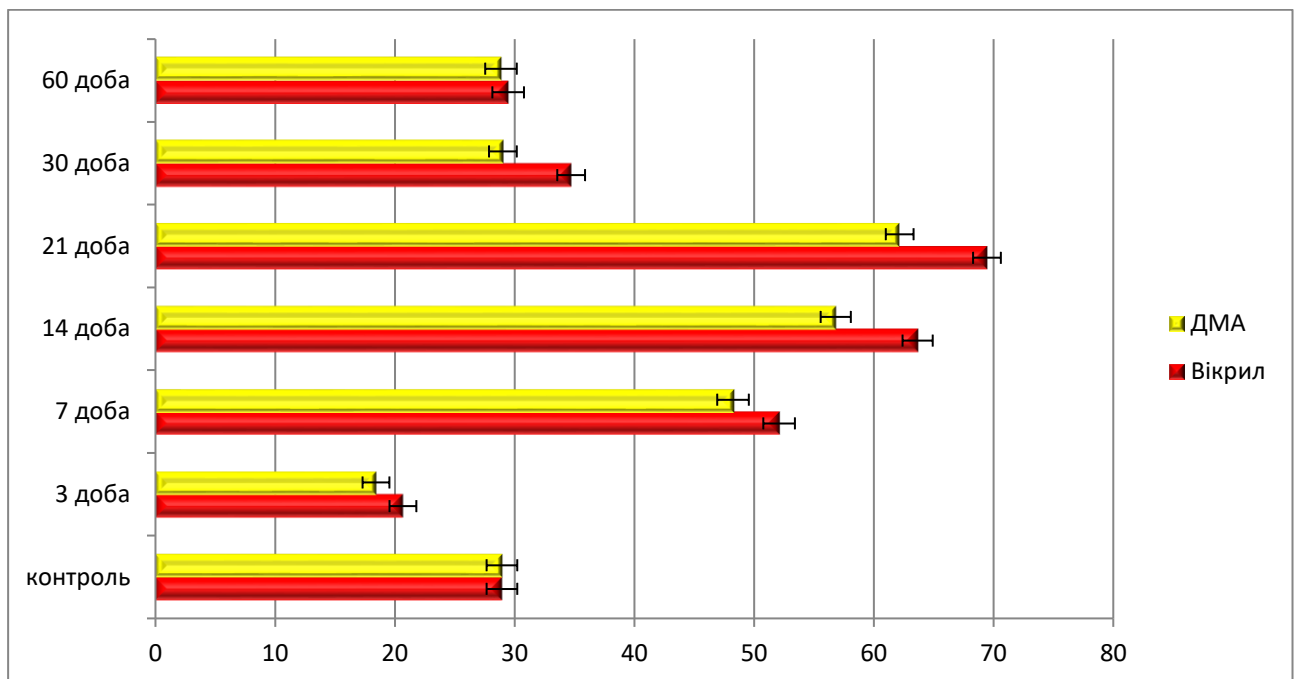


Рисунок 6. 11 – Морфометрична характеристика змін показників середньої кількості фібробластів перивульнарної ділянки сліпої кишки кролів при зашиванні ранового дефекту хірургічними нитками вікрил та ДМА в динаміці експериментального дослідження.

Середня кількість гладком'язових клітин теж активно реагувала у перивульнарній ділянці. Так, уже після 3 доби експериментального дослідження

нами встановлено, що середня кількість гладком'язових клітин збільшувалась, але при використанні хірургічної нитки ДМА цей показник був меншим на 12,67 %, ніж при використанні вікрилу. Після 7 доби експериментального дослідження середня кількість фібробластів при використанні хірургічної нитки ДМА була на 20,21 % меншою, порівняно з вікрилом, після 14 доби – значуще на 25,94 %, після 21 доби – на 22,95 % і після 30 доби – на 24,31 %. Значень контролю вищезначений показник статистично достовірно, при $p < 0,05$, набував при використанні хірургічної нитки ДМА після 30 доби експерименту, а при використанні хірургічної нитки вікрил наближення вищезначеного показника до групи контролю нами визначалося після 60 доби спостережень (рис. 6. 12).

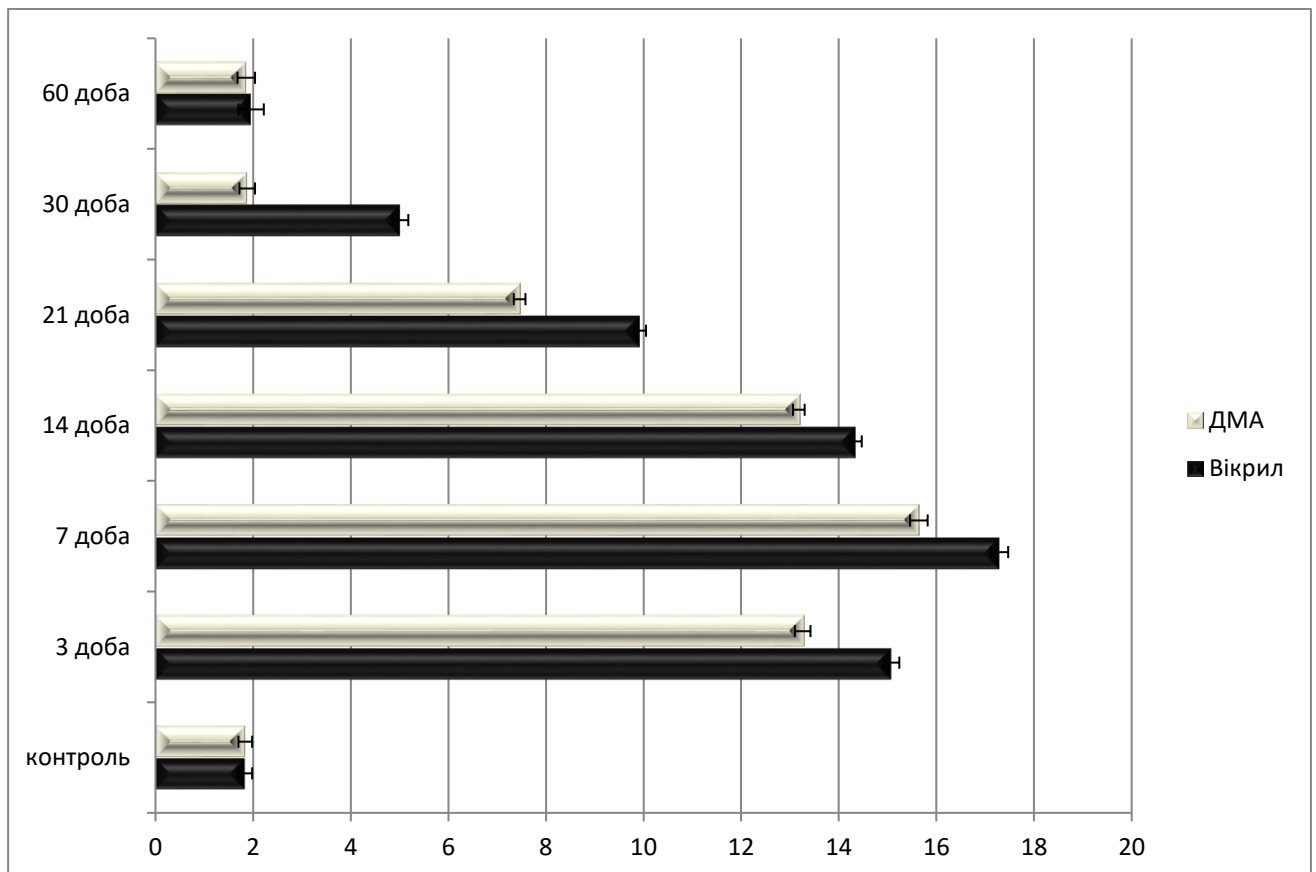


Рисунок 6. 12 – Морфометрична характеристика змін показників середньої кількості гладком'язових клітин перивульнарної ділянки сліпої кишки кролів при зашиванні ранового дефекту хірургічними нитками вікрил та ДМА в динаміці експериментального дослідження.

Також, на нашу думку, важливою є реакція макрофагів перивульнарної ділянки сліпої кишки у процесі загоєння ранового дефекту. Так, уже після 3 доби експериментального дослідження нами встановлено, що середня кількість макрофагів різко збільшувалась, але при використанні хірургічної нитки ДМА цей показник був меншим на 12,06 %, ніж при використанні вікрилу. Після 7 доби експериментального дослідження середня кількість макрофагів при використанні хірургічної нитки ДМА була на 9,54 % меншою, порівняно з вікрилом, після 14 доби – значуще на 8,15 %, після 21 доби – на 24,87 % і після 30 доби – на 62,54 %. Значень контролю вищезначений показник статистично достовірно, при $p < 0,05$, набував при використанні хірургічної нитки ДМА після 30 доби експерименту, а при використанні хірургічної нитки вікрил наближення вищезначеного показника до групи контролю нами визначалося після 60 доби спостережень (рис. 6. 13).

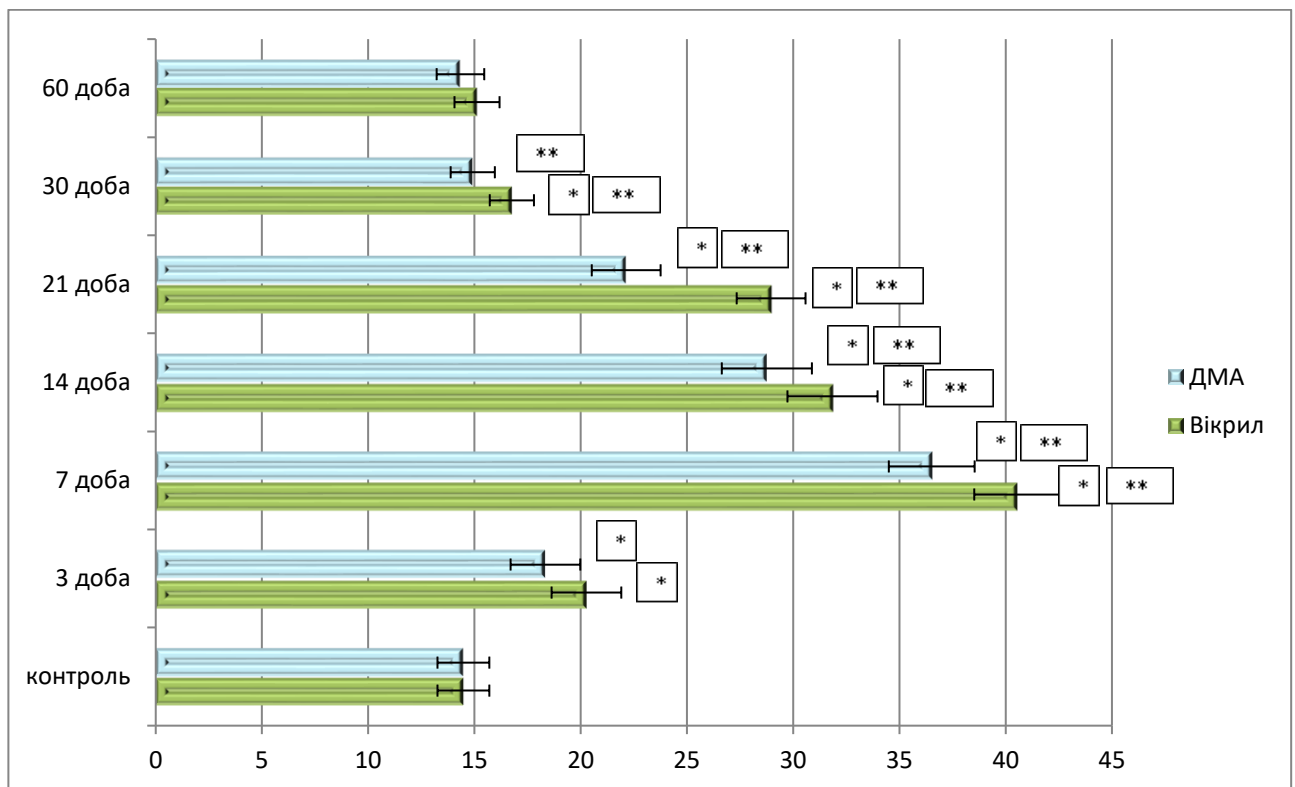


Рисунок 6. 13 – Морфометрична характеристика змін показників середньої кількості макрофагів перивульнарної ділянки сліпої кишки кролів при зшиванні ранового дефекту хірургічними нитками вікрил та ДМА в динаміці експериментального дослідження.

Також, на нашу думку, є не менш важливою реакція плазмоцитів перивульнарної ділянки сліпої кишки у процесі загоєння ранового дефекту. Так вже після 3 доби експериментального дослідження нами встановлено, що середня кількість плазмоцитів зменшувалась, але при використанні хірургічної нитки ДМА цей показник був меншим на 10,76 %, ніж при використанні вікрилу. Після 7 доби експериментального дослідження середня кількість плазмоцитів при використанні хірургічної нитки ДМА була на 6,38 % меншою, порівняно з вікрилом, після 14 доби – на 4,63 %, після 21 доби – на 7,52 % і після 30 доби – на 3,57 %. Значень контролю вищезначений показник статистично достовірно, при $p < 0,05$, набував при використанні хірургічної нитки ДМА після 30 доби експерименту, а при використанні хірургічної нитки вікрил наближення вищезначеного показника до групи контролю нами визначалося після 60 доби спостережень (рис. 6. 14). Таким чином, плазмоцити незначно реагують на потрапляння у перивульнарну ділянку L-аргініну.

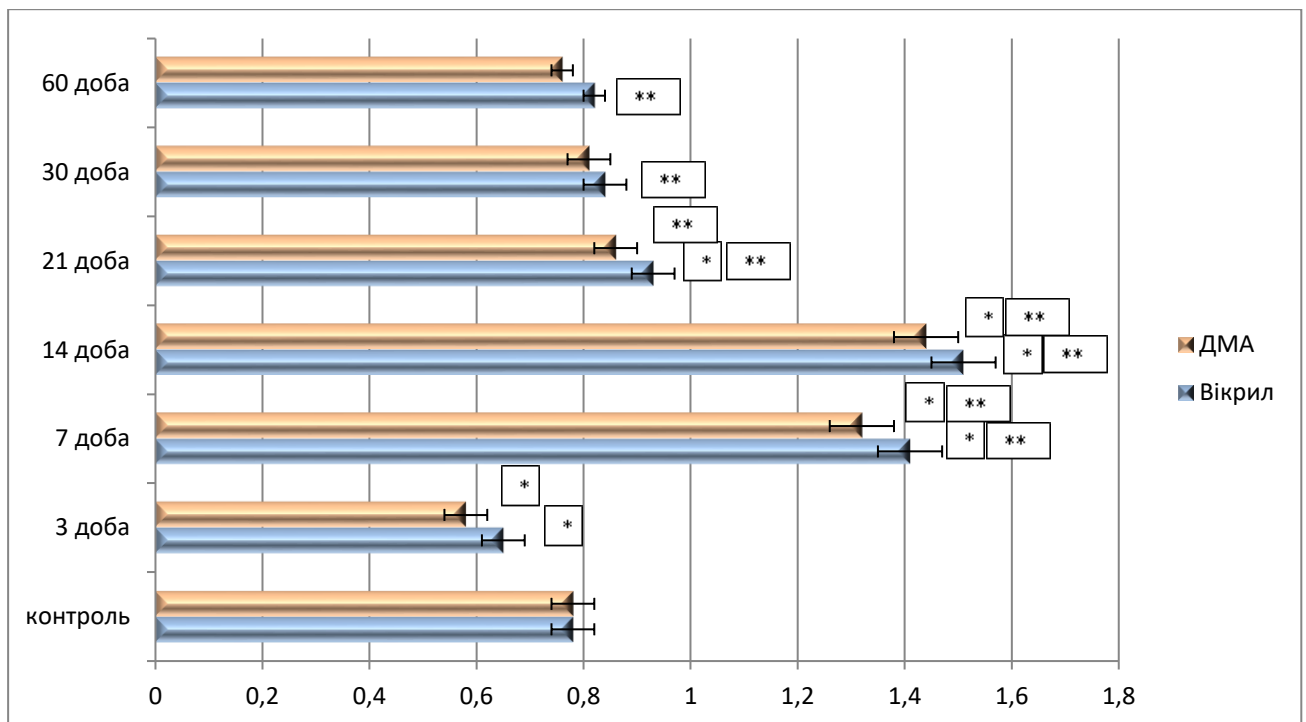


Рисунок 6. 14 – Морфометрична характеристика змін показників середньої кількості плазмоцитів перивульнарної ділянки сліпої кишки кролів при зашиванні ранового дефекту хірургічними нитками вікрил та ДМА в динаміці експериментального дослідження.

Паралельно з вищезначеними структурами нами визначена реакція лімфоцитів перивульнарної ділянки сліпої кишки у процесі загоєння ранового дефекту. Так, уже після 3 доби експериментального дослідження нами встановлено, що середня кількість малих лімфоцитів збільшувалась, але при використанні хірургічної нитки ДМА цей показник був меншим на 9,52 %, ніж при використанні вікрилу. Після 7 доби експериментального дослідження середня кількість лімфоцитів при використанні хірургічної нитки ДМА була на 9,52 % меншою, порівняно з вікрилом, після 14 доби – на 9,71 %, після 21 доби – значно на 23,55 % і після 30 доби – на 10,97 %. Значень контролю вищезначений показник статистично достовірно, при $p < 0,05$, набував при використанні хірургічної нитки ДМА після 30 доби експерименту, а при використанні хірургічної нитки вікрил наближення вищезначеного показника до групи контролю нами визначалося після 60 доби спостережень (рис. 6. 15).

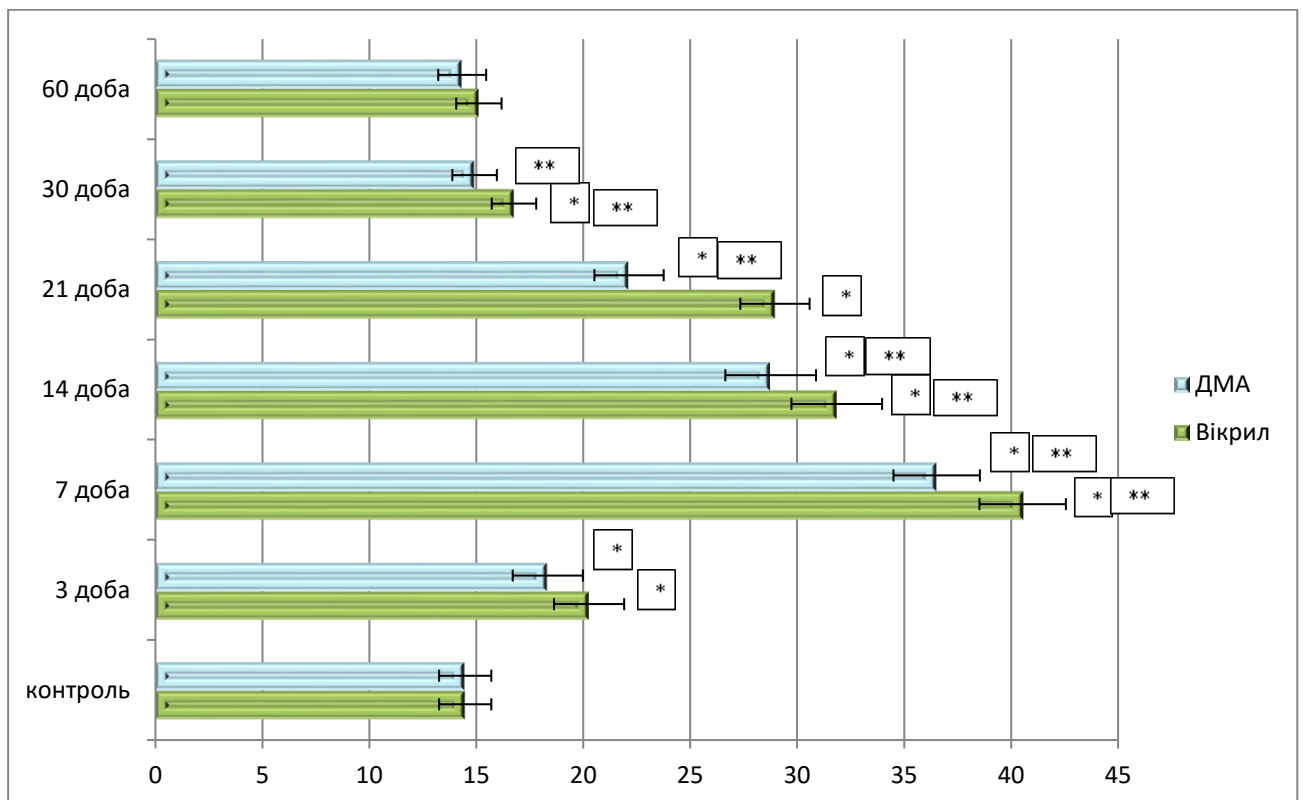


Рисунок 6. 15 – Морфометрична характеристика змін показників середньої кількості малих лімфоцитів перивульнарної ділянки сліпої кишки кролів при зашиванні ранового дефекту хірургічними нитками вікрил та ДМА в динаміці експериментального дослідження.

Таким чином, провівши всебічний аналіз, процесів ремоделювання структурних компонентів стінки сліпої кишки у перивульнарній ділянці при використанні хірургічних ниток вікрил і нами створеної десмосін модифікований L-аргініном доведений очевидний позитивний вплив хірургічної нитки ДМА на репаративні процеси в ділянці ранового дефекту.

ВИСНОВКИ

У науковій кваліфікаційній праці наведено теоретичне узагальнення та нове вирішення актуального наукового завдання, що полягає у встановленні динаміки структурно-функціональних змін у перивульнарній ділянці сліпої кишки кролів при зшиванні різними хірургічними нитками, зокрема, і модифікованими біологічно-активними речовинами.

Одержані результати комплексних морфологічних досліджень та їх порівняльний аналіз дозволили з'ясувати ступінь морфофункціональних змін структурних компонентів стінки сліпої кишки кролів у нормі та у перивульнарній ділянці при використанні хірургічних ниток вікріл та десмосін модифікований L-аргініном.

До завдання 1:

1. Морфологічна організація сліпої кишки кролів на мікроскопічному рівні відповідає принципів будові сліпої кишки людини. Рельєф сліпої кишки кролів, був утворений циркулярними складками і криптами. Визначено, що сліпа кишка кролів, як частина товстої кишки кровопостачається за рахунок артеріальних судин, які починаються від передньої брижової артерії – гілки черевного відділу аорти, розгалужуються і утворюють аркади I, II, III та IV порядку, що прямують від кореня короткої брижі в напрямку до кишкової стінки товстого кишечника.

2. Загальна середня товщина стінки сліпої кишки кролів складала $(778,48 \pm 23,44)$ мкм. Її структуру складають: слизова оболонка, середня товщина якої становить $(133,74 \pm 5,03)$ мкм, підслизова основа $(140,27 \pm 10,76)$ мкм, м'язова оболонка $(457,27 \pm 14,51)$ мкм і серозна оболонка $(12,54 \pm 0,67)$ мкм. ГМЦР слизової оболонки сліпої кишки, було утворене артеріолами, як резистивною ланкою, їхній середній загальний діаметр складав $(15,71 \pm 0,96)$ мкм, капілярами, як обмінною ланкою $(8,18 \pm 0,64)$ мкм і венулами, як ємнісною ланкою $(16,66 \pm 1,12)$ мкм; у підслизовій основі середній загальний діаметр артеріол складав $(12,12 \pm 1,27)$ мкм, капілярів $(10,71 \pm 1,13)$ мкм і венул $(14,86 \pm 1,37)$ мкм.

До завдання 2:

3. Крипти сліпої кишки кролів контрольної групи утворювалися пальцеподібними виростами слизової оболонки і мали наступний клітинний склад: стовпчасті ентероцити з облямівкою, келихоподібні клітини, поодинокі ендокриноцити та інтраепітеліальні лімфоцити. У центрі ворсинки розташовувались лімфатичний капіляр і елементи гемомікроциркуляторного русла. У сполучнотканинному компоненті слизової оболонки і підслизової основи візуалізуються фібробласти, плазмоцити, макрофаги, моноцити, лімфоцити, гладкі міоцити.

4. Отримані дані дають змогу порівнювати отримані результати під час проведення експериментального дослідження і визначити механізм перебігу запального процесу і формування сполучнотканинного рубця при зашиванні сліпої кишки різними видами хірургічного синтетичного шовного матеріалу.

До завдання 3:

5. При використанні хірургічної нитки вікріл елементи ГМЦР активно реагували у відповідь на запальний процес і формування сполучнотканинного рубця. Артеріоли слизової оболонки і підслизової основи сліпої кишки в ділянці ранового дефекту статистично достовірно, при $p < 0,05$, реагували розширенням середніх діаметрів на ранніх етапах експерименту (3-7 доби) і до 60 доби відповідали контрольним показникам. Капіляри спазмувались на ранніх термінах спостереження і контрольних показників досягали до 30 доби. Вени слизової оболонки на ранніх стадіях експерименту розширювались, а підслизової основи, навпаки, звужувались і контрольних показників статистично достовірно, при $p < 0,05$, набували на 30 добу експерименту.

6. Артеріоли слизової оболонки і підслизової основи сліпої кишки в ділянці ранового дефекту при використанні хірургічної нитки ДМА, статистично достовірно, при $p < 0,05$, реагували розширенням середніх діаметрів на ранніх етапах експерименту (3-7 доби) і до 21 доби відповідали контрольним показникам. Капіляри спазмувались на ранніх термінах спостереження і

контрольних показників досягали теж після 21 доби. Вени слизової оболонки на ранніх стадіях експерименту розширювались, а підслизової основи, навпаки, звужувались і контрольних показників набували теж після 21 добу експерименту. Скорочення термінів відновлення гемодинаміки у перивульнарній ділянці безпосередньо пов'язане з надходженням у ділянку ранового дефекту L-аргініну, яким була модифікована хірургічна нитка десмосін.

7. При використанні хірургічної нитки вікріл після 14 доби експерименту та після 7 доби при використанні хірургічної нитки ДМА завдяки надходженню у ділянку ранового дефекту L-аргініну, у сформованій грануляційній тканині перивульнарної ділянки сліпої кишки визначається процес неоангіогенезу. Більшість новоутворених мікросудин припадає на долю капілярів.

До завдання 4:

8. При використанні хірургічної нитки вікріл морфологічні і морфометричні зміни показників стовпчастих епітеліоцитів з облямівкою у складі крипт перивульнарної зони свідчать про те, що всмоктування речовин з просвіту сліпої кишки в ділянці ранового дефекту на ранніх стадіях експерименту не відбувається. По закінченню експериментального дослідження (30 доба спостереження) середня кількість клітинних елементів дифузної ендокринної системи ворсинок сліпої кишки залишалась статистично достовірно, при $p < 0,05$, збільшеною (в 1,1 рази), порівняно з контрольними показниками, що свідчить про напруження місцевого ендокринного статусу. Регенерація клітинних елементів крипт перивульнарної ділянки відбувалась за рахунок малодиференційованих клітин, які в процесі диференціювання розвивались у келихоподібні клітини і стовпчасти епітеліоцити з облямівкою. Підвищена їх кількість після 30 доби експерименту, порівняно з групою контролю, свідчить про продовження репаративних процесів, які відбуваються в слизовій оболонці сліпої кишки при використанні хірургічної нитки вікріл.

9. Загальна реакція кишкової стінки на рановий процес при зашиванні хірургічною ниткою ДМА характеризується потовщенням слизової оболонки і підслизової основи, які безпосередньо залучені до компенсаторно-відновлювальних реакцій і завдяки хірургічній нитці, яка має на своїй поверхні біологічно-активну сполуку L-аргінін, та за його допомогою, залучається у вогнище запалення більша кількість імуннокомпетентних мігрантних клітин лейкоцитарного ряду, що, в свою чергу, призводить до швидшого перебігу запального процесу у перивульнарній ділянці.

До завдання 5:

10. Процес реорганізації сполучної тканини перивульнарної ділянки забезпечується клітинним і волокнистим компонентом. Серед клітинних компонентів найважливішу роль відіграють фібробласти. При використанні хірургічної нитки вікріл після 3 доби експерименту спостерігається суттєве їх зменшення у 1,41 рази, що свідчить про порушення організації сполучної тканини перивульнарної ділянки. Активне розмноження і розселення фібробластів серед волокнистого компоненту спостерігається після 7 по 21 добу експерименту. Після 30 доби дослідження визначається структурна організація сполучної тканини перивульнарної ділянки і після 60 доби на гістологічних препаратах стінка відновлювалась і не відрізнялась від контрольної групи. При використанні хірургічної нитки ДМА вищезначені процеси відбуваються аналогічно, але термін їх перебігу зменшується на 7 діб.

11. Процес реорганізації м'язового компоненту перивульнарної ділянки при використанні хірургічної нитки вікріл безпосередньо базується на реакції міоцитів, які динамічно як кількісно, так і цитотопографічно та морфологічно змінювались в динаміці експерименту. Із 3 по 7 добу їх середня кількість статистично достовірно, при $p < 0,05$ знижувалась, а з 14 по 21 доби експерименту збільшувалась, утворюючи своєрідний шар молодих міоцитів у проміжку між сполучнотканинною капсулою, що оточувала хірургічну нитку, і волокнистим компонентом сполучнотканинного фібрилярного каркасу. При

використанні хірургічної нитки ДМА вищезначені процеси відбуваються аналогічно, але термін їх перебігу зменшується на 7 діб.

12. Плазмоцити, як ефекторні клітини, при використанні хірургічної нитки вікрил беруть безпосередню участь у реалізації запального процесу у перивульнарній ділянці і активно забезпечують реалізацію місцевої імунної відповіді. Визначено, їхня участь у цьому процесі пригнічується після 3 доби експерименту, а активується після 7 доби і свого піку досягає у проміжку з 14 по 21 добу експериментального дослідження. До 30 доби дослідження запальна реакція за участю плазмоцитів, припиняється, а після 60 доби поодинокі плазмоцити вже виконують функцію місцевого імунного нагляду, що підтверджується отриманими результатами морфологічного і морфометричного аналізу. При використанні хірургічної нитки ДМА вищезначені процеси відбуваються аналогічно, але термін їх перебігу зменшується і до 30 доби експерименту їх середня кількість статистично достовірно, при $p < 0,05$, не відрізнялась від контрольних показників.

13. Лімфоцити, як активні учасники реалізації запальної реакції у перивульнарній ділянці, при використанні хірургічної нитки вікрил активно мігрують у вогнище запального процесу вже після 3 доби експерименту. У проміжку між 7 та 21 добою дослідження їх середня кількість статистично достовірно, при $p < 0,05$, досить висока, порівняно з групою контролю. До 30 доби дослідження запальна реакція за участю лімфоцитів, пригнічується, а після 60 доби поодинокі лімфоцити вже виконують функцію місцевого імунного нагляду, що підтверджується отриманими результатами морфологічного і морфометричного аналізу. При використанні хірургічної нитки ДМА вищезначені процеси відбуваються аналогічно, але термін їх перебігу зменшується і до 30 доби експерименту їх середня кількість статистично достовірно, при $p < 0,05$, не відрізнялась від контрольних показників.

До завдання 6:

14. Встановлено, що використання хірургічної нитки десмосін модифікований L-аргініном, за рахунок L-аргініну покращує фізико-хімічні

властивості вищезначеного шовного матеріалу, зменшує шорсткість самої нитки, що призводить до меншої травматизації ділянки ранового дефекту. Завдяки L-аргініну, який за допомогою електролізної імпрегнації нанесений на поверхню нитки, термін відновлення гемодинаміки мікросудин перивульнарної ділянки скорочується на 7 діб. Процес реорганізації сполучної тканини перивульнарної ділянки, який забезпечувався клітинним і волокнистим компонентом завдяки надходженню L-аргініну, активує фібробласти і міоцити у сполучнотканинних прошарках, таким чином, скорочуючи термін цього процесу. L-аргінін активує проліферацію малодиференційованих клітини у складі крипт, які у подальшому забезпечують відновлення пулу всмоктувальних ентероцитів, келихоподібних, ентероендокринних клітин та поверхневих епітеліоцитів. L-аргінін сприяє активній міграції у ділянку ранового дефекту макрофагів, плазмоцитів, лімфоцитів, які, у свою чергу прискорюють репаративні і компенсаторно-відновлювальні процеси у перивульнарній ділянці.

СПИСОК ВИКОРИСТАНИХ ДЖЕРЕЛ

1. Степанов ЮМ, Скирда ІЮ, Петішко ОП. Хвороби органів травлення – актуальна проблема клінічної медицини. Гастроентерологія. 2019;53(1):1-6.
2. Центр громадського здоров'я МОЗ України. Тягар хвороб органів травлення. Висновки з дослідження глобального тягара хвороб у 2019 році. Київ: Центр громадського здоров'я МОЗ України; 2021 [оновлено 2021 Січ 25; цитовано 2021 Лип 20]. Доступно: <https://www.phc.org.ua/news/tyagar-khvorob-organiv-travlennya-visnovki-z-doslidzhennya-globalnogo-tyagarya-khvorob-u-2019>.
3. Bailey CR, George ML. Colorectal cancer surgery: is further research necessary? *Anaesthesia*. 2022 Jul;77(7):748-750. DOI: 10.1111/anae.15706.
4. Dresing K, Slongo T. Surgical suture material-fundamentals. *Oper Orthop Traumatol*. 2023;35(5):298-316.
5. Кошурба ІВ, Гладких ФВ, Чиж МО. Сучасні підходи до лікування виразкової хвороби шлунка та перспективи використання засобів біологічної терапії. *Сучасні медичні технології*. 2023;2(57):58-66. DOI: 10.34287/ММТ.2(57).2023.10.
6. Safiri S, Kolahi AA, Noori M, Nejadghaderi SA, Karamzad N, Bragazzi NL, et al. Burden of anemia and its underlying causes in 204 countries and territories, 1990-2019: results from the Global Burden of Disease Study 2019. *J Hematol Oncol*. 2021;14(1):185. DOI: 10.1186/s13045-021-01202-2.
7. Білаш СМ, Коптев ММ, Проніна ОМ, Беляєва ОМ, Пирог-Заказникова АВ, Олійніченко ЯО. *Анатомія людини*. Київ: ВСВ «Медицина»; 2023. 279 с.
8. Marieb E, Hoehn K. *Human Anatomy & Physiology*. 11th Edition. London: Pearson; 2018. 1272 p.
9. Waugh A, Grant A. *Ross & Wilson Anatomy and Physiology in Health and Illness*. 14th Edition. Elsevier; 2022. 598 p.
10. Patterson GT, Osorio EY, Peniche A, Dann SM, Cordova E, Preidis GA, et al. Pathologic Inflammation in Malnutrition Is Driven by Proinflammatory

Intestinal Microbiota, Large Intestine Barrier Dysfunction, and Translocation of Bacterial Lipopolysaccharide. *Front Immunol.* 2022 May 26;13:846155.

11. Collinet A, Grimm P, Jacotot E, Julliand V. Biomarkers for monitoring the equine large intestinal inflammatory response to stress-induced dysbiosis and probiotic supplementation. *J Anim Sci.* 2022 Oct 1;100(10):skac268. DOI: 10.1093/jas/skac268.

12. Yang ZH, Dang YQ, Ji G. Role of epigenetics in transformation of inflammation into colorectal cancer. *World J Gastroenterol.* 2019 Jun 21;25(23):2863-2877. DOI: 10.3748/wjg.v25.i23.2863.

13. Kapczuk P, Kosik-Bogacka D, Kupnicka P, Kopytko P, Tarnowski M, Kolasa A, et al. *Hymenolepis diminuta* Infection Affects Apoptosis in the Small and Large Intestine. *Int J Environ Res Public Health.* 2022 Aug 8;19(15):9753. DOI: 10.3390/ijerph19159753.

14. Guimarães Sousa S, Kleiton de Sousa A, Maria Carvalho Pereira C, Sofia Miranda Loiola Araújo A, de Aguiar Magalhães D, Vieira de Brito T, et al. SARS-CoV-2 infection causes intestinal cell damage: Role of interferon's imbalance. *Cytokine.* 2022 Apr;152:155826. DOI: 10.1016/j.cyto.2022.155826.

15. Кушкевич ІВ. Сульфатвідновлювальні бактерії кишечника людини II. Роль у розвитку захворювань. *Biol. Stud.* 2012;6(2);221-250. DOI: <https://doi.org/10.30970/sbi.0602.207>.

16. Kostouros A, Koliarakis I, Natsis K, Spandidos DA, Tsatsakis A, Tsiaoussis J. Large intestine embryogenesis: Molecular pathways and related disorders (Review). *Int J Mol Med.* 2020 Jul;46(1):27-57. DOI: 10.3892/ijmm.2020.4583.

17. Головатюк ЛМ. Роль етіологічних чинників у розвитку ушкоджень товстої кишки. *Вісник морфології.* 2015;2:537-541.

18. Forman R, Bramhall M, Logunova L, Svensson-Frej M, Cruickshank SM, Else KJ. Eosinophils may play regionally disparate roles in influencing IgA(+) plasma cell numbers during large and small intestinal inflammation. *BMC Immunol.* 2016 May 31;17(1):12. DOI: 10.1186/s12865-016-0153-0.

19. Papoutsis D, da Rocha SDC, Herfindal AM, Bøhn SK, Carlsen H. A High-Fat Western Diet Attenuates Intestinal Changes in Mice with DSS-Induced Low-Grade Inflammation. *J Nutr.* 2022 Mar 3;152(3):758-769. DOI: 10.1093/jn/nxab401.
20. Song M, Chan AT, Sun J. Influence of the Gut Microbiome, Diet, and Environment on Risk of Colorectal Cancer. *Gastroenterology.* 2020 Jan;158(2):322-340. DOI: 10.1053/j.gastro.2019.06.048.
21. Chassaing B, Koren O, Goodrich JK, Poole AC, Srinivasan S, Ley RE, et al. Dietary emulsifiers impact the mouse gut microbiota promoting colitis and metabolic syndrome. *Nature.* 2015 Mar 5;519(7541):92-6. DOI: 10.1038/nature14232.
22. Bailie L, Loughrey MB, Coleman HG. Lifestyle Risk Factors for Serrated Colorectal Polyps: A Systematic Review and Meta-analysis. *Gastroenterology.* 2017 Jan;152(1):92-104. DOI: 10.1053/j.gastro.2016.09.003.
23. Maccioni L, Fu Y, Horsmans Y, Leclercq I, Stärkel P, Kunos G, Gao B. Alcohol-associated bowel disease: new insights into pathogenesis. *eGastroenterology.* 2023 Jun;1(1):e100013. DOI: 10.1136/egastro-2023-100013.
24. Raskov H, Pommegaard HC, Burcharth J, Rosenberg J. Colorectal carcinogenesis update and perspectives. *World J Gastroenterol.* 2014 Dec 28;20(48):18151-64. DOI: 10.3748/wjg.v20.i48.18151.
25. Rossi M, Mirbagheri SEYEDS, Keshavarzian A, Bishehsari F. Nutraceuticals in colorectal cancer: A mechanistic approach. *Eur J Pharmacol.* 2018 Aug 15;833:396-402. DOI: 10.1016/j.ejphar.2018.06.027.
26. Hall EH, Crowe SE. Environmental and lifestyle influences on disorders of the large and small intestine: implications for treatment. *Dig Dis.* 2011;29(2):249-54. DOI: 10.1159/000323930.
27. Cannon AR, Kuprys PV, Cobb AN, Ding X, Kothari AN, Kuo PC, et al. Alcohol enhances symptoms and propensity for infection in inflammatory bowel disease patients and a murine model of DSS-induced colitis. *J Leukoc Biol.* 2018 Sep;104(3):543-555. DOI: 10.1002/JLB.4MA1217-506R.

28. Rasool S, Kadla SA, Rasool V, Ganai BA. A comparative overview of general risk factors associated with the incidence of colorectal cancer. *Tumour Biol.* 2013 Oct;34(5):2469-76. DOI: 10.1007/s13277-013-0876-y.
29. Bishehsari F, Engen PA, Voigt RM, Swanson G, Shaikh M, Wilber S, et al. Abnormal Eating Patterns Cause Circadian Disruption and Promote Alcohol-Associated Colon Carcinogenesis. *Cell Mol Gastroenterol Hepatol.* 2020;9(2):219-237. DOI: 10.1016/j.jcmgh.2019.10.011.
30. Gurwara S, Dai A, Ajami NJ, Graham DY, White DL, Chen L, et al. Alcohol use alters the colonic mucosa-associated gut microbiota in humans. *Nutr Res.* 2020 Nov;83:119-128. DOI: 10.1016/j.nutres.2020.09.004.
31. Mukhina AY, Mishina ES, Bobyntsev II, Medvedeva OA, Svishcheva MV, Kalutskii PV, et al. Morphological Changes in the Large Intestine of Rats Subjected to Chronic Restraint Stress and Treated with Selank. *Bull Exp Biol Med.* 2020 Jun;169(2):281-285. DOI: 10.1007/s10517-020-04868-9.
32. Brechmann T, Günther K, Neid M, Schmiegel W, Tannapfel A. Triggers of histologically suspected drug-induced colitis. *World J Gastroenterol.* 2019 Feb 28;25(8):967-979. DOI: 10.3748/wjg.v25.i8.967.
33. Ellermann M, Gharaibeh RZ, Maharshak N, Pérez-Chanona E, Jobin C, Carroll IM, et al. Dietary iron variably modulates assembly of the intestinal microbiota in colitis-resistant and colitis-susceptible mice. *Gut Microbes.* 2020;11(1):32-50. DOI: 10.1080/19490976.2019.1599794.
34. Brechmann T, Günther K, Neid M, Tannapfel A, Schmiegel W. Phenotype of histologically suspected drug-induced colitis; results of a comparative, retrospective cohort study. *Scand J Gastroenterol.* 2019 Jul;54(7):855-862. DOI: 10.1080/00365521.2019.1630674.
35. Сипливиий ВО, Робак ВІ, Євтушенко ДВ, Драна ЛО. Діагностика захворювань товстої кишки: оптимальний механізм підготовки. *Хірургія України.* 2017;2:35-38.

36. Wozniak S, Pytrus T, Kobierzycki C, Grabowski K, Paulsen F. The large intestine from fetal period to adulthood and its impact on the course of colonoscopy. *Ann Anat.* 2019 Jul;224:17-22. DOI: 10.1016/j.aanat.2019.02.004.
37. Kastenbergs D, Bertiger G, Brogadir S. Bowel preparation quality scales for colonoscopy. *World J Gastroenterol.* 2018 Jul 14;24(26):2833-2843.
38. Bronzwaer MES, Depla ACTM, van Lelyveld N, Spanier BWM, Oosterhout YH, van Leerdam ME, et al. Quality assurance of colonoscopy within the Dutch national colorectal cancer screening program. *Gastrointest Endosc.* 2019 Jan;89(1):1-13. DOI: 10.1016/j.gie.2018.09.011.
39. Millien VO, Mansour NM. Bowel Preparation for Colonoscopy in 2020: A Look at the Past, Present, and Future. *Curr Gastroenterol Rep.* 2020 May 6;22(6):28. DOI: 10.1007/s11894-020-00764-4.
40. Sullivan JF, Dumot JA. Maximizing the Effectiveness of Colonoscopy in the Prevention of Colorectal Cancer. *Surg Oncol Clin N Am.* 2018 Apr;27(2):367-376. DOI: 10.1016/j.soc.2017.11.009.
41. Ramphal W, Boeding JRE, Schreinemakers JMJ, Gobardhan PD, Rutten HJT, Crolla RMPH. Colonoscopy Surveillance After Colorectal Cancer: the Optimal Interval for Follow-Up. *J Gastrointest Cancer.* 2020 Jun;51(2):469-477. DOI: 10.1007/s12029-019-00254-5.
42. Seward E. Recent advances in colonoscopy. *F1000Res.* 2019 Jul 9;8:F1000 Faculty Rev-1028. DOI: 10.12688/f1000research.18503.1.
43. Intagliata E, Vizzini C, Vecchio R. Ergonomics in laparoscopic surgery. *Ann Ital Chir.* 2022;92:117-121.
44. Cumin D, Fogarin J, Mitchell SJ, Windsor JA. Perioperative hypothermia in open and laparoscopic colorectal surgery. *ANZ J Surg.* 2022 May;92(5):1125-1131. DOI: 10.1111/ans.17493.
45. Zelhart M, Kaiser AM. Robotic versus laparoscopic versus open colorectal surgery: towards defining criteria to the right choice. *Surg Endosc.* 2018 Jan;32(1):24-38. DOI: 10.1007/s00464-017-5796-2.

46. Aoyama S, Inoue Y, Ohki T, Itabashi M, Yamamoto M. Usefulness of the endoscopic surgical skill qualification system in laparoscopic colorectal surgery: short-term outcomes: a single-center and retrospective analysis. *BMC Surg.* 2019 Jul 11;19(1):90. DOI: 10.1186/s12893-019-0528-2.
47. Kawka M, Fong Y, Gall TMH. *Surg Endosc.* Laparoscopic versus robotic abdominal and pelvic surgery: a systematic review of randomised controlled trials. 2023;37(9):6672-6681. DOI: 10.1007/s00464-023-10275-8.
48. Bilgin IA, Bas M, Benlice C, Esen E, Ozben V, Aytac E, et al. Totally laparoscopic and totally robotic surgery in patients with left-sided colonic diverticulitis. *Int J Med Robot.* 2020 Feb;16(1):e2068. DOI: 10.1002/rcs.2068.
49. de Neree Tot Babberich MPM, van Groningen JT, Dekker E, Wiggers T, Wouters MWJM, Bemelman WA, et al. Laparoscopic conversion in colorectal cancer surgery; is there any improvement over time at a population level? *Surg Endosc.* 2018 Jul;32(7):3234-3246. DOI: 10.1007/s00464-018-6042-2.
50. Yoo J. Laparoscopic colorectal surgery. *Perm J.* 2008;12(1):27-31.
51. Vu JV, Sheetz KH, De Roo AC, Hiatt T, Hendren S. Variation in colectomy rates for benign polyp and colorectal cancer. *Surg Endosc.* 2021 Feb;35(2):802-808. DOI: 10.1007/s00464-020-07451-5.
52. Heneghan HM, Martin ST, Winter DC. Segmental vs extended colectomy in the management of hereditary nonpolyposis colorectal cancer: a systematic review and meta-analysis. *Colorectal Dis.* 2015 May;17(5):382-9. DOI: 10.1111/codi.12868.
53. Nguyen J, Lefèvre JH, Bouchet-Doumenq C, Creavin B, Voron T, Chafaï N, et al. Surgery for synchronous and metachronous colorectal cancer: segmental or extensive colectomy? *Surg Today.* 2023;53(3):338-346. DOI: 10.1007/s00595-022-02624-2.
54. Ow ZGW, Sim W, Nistala KRY, Ng CH, Koh FH, Wong NW, et al. Comparing complete mesocolic excision versus conventional colectomy for colon cancer: A systematic review and meta-analysis. *Eur J Surg Oncol.* 2021 Apr;47(4):732-737. DOI: 10.1016/j.ejso.2020.09.007.

55. Sensi B, Khan J, Warusavitarne J, Nardi A, Spinelli A, Zaghiyan K, et al. Long-term Oncological Outcome of Segmental Versus Extended Colectomy for Colorectal Cancer in Crohn's Disease: Results from an International Multicentre Study. *J Crohns Colitis*. 2022 Jul 14;16(6):954-962. DOI: 10.1093/ecco-jcc/jjab215.
56. Lieske B, Ahmad H. Colon Resection [Internet]. Treasure Island (FL): StatPearls Publishing; 2023 Jan [updated 2023 Aug 8]. Available from: <https://www.ncbi.nlm.nih.gov/books/NBK431079/>.
57. Miskovic D, Mirnezami R. Is complete mesocolic excision superior to conventional colectomy for colon cancer? *Lancet Oncol*. 2021 Jul;22(7):917-918. DOI: 10.1016/S1470-2045(21)00256-4.
58. Willaert W, Ceelen W. Extent of surgery in cancer of the colon: is more better? *World J Gastroenterol*. 2015;21(1):132-8. DOI: 10.3748/wjg.v21.i1.132.
59. Kwaan MR, Al-Refaie WB, Parsons HM, Chow CJ, Rothenberger DA, Habermann EB. Are right-sided colectomy outcomes different from left-sided colectomy outcomes?: study of patients with colon cancer in the ACS NSQIP database. *JAMA Surg*. 2013;148(6):504-10. DOI: 10.1001/jamasurg.2013.1205.
60. Armstrong JG, Li CH, Liao J, Byrn JC. Right Colectomy and Abdominal Perineal Resection for Cancer: Do Urinary Tract Infections Impact Outcomes? *Surg Infect (Larchmt)*. 2017 Jul;18(5):570-576. DOI: 10.1089/sur.2016.282.
61. Alam A, Ma C, Jiang SF, Jensen CD, Webb KH, Boparai ES, et al. Declining Colectomy Rates for Nonmalignant Colorectal Polyps in a Large, Ethnically Diverse, Community-Based Population. *Clin Transl Gastroenterol*. 2022 May 1;13(5):e00477. DOI: 10.14309/ctg.0000000000000477.
62. Ozgur I, Liska D, Cengiz TB, Sapci I, Valente MA, Holubar SD, et al. Colectomy for polyps is associated with high risk for complications and low risk for malignancy: Time for endoluminal surgery? *Am J Surg*. 2022 Mar;223(3):463-467. DOI: 10.1016/j.amjsurg.2021.11.030.
63. Peery AF, Cools KS, Strassle PD, McGill SK, Crockett SD, Barker A, et al. Increasing Rates of Surgery for Patients With Nonmalignant Colorectal Polyps in

- the United States. *Gastroenterology*. 2018 Apr;154(5):1352-1360.e3. DOI: 10.1053/j.gastro.2018.01.003.
64. Peery AF, Shaheen NJ, Cools KS, Baron TH, Koruda M, Galanko JA, et al. Morbidity and mortality after surgery for nonmalignant colorectal polyps. *Gastrointest Endosc*. 2018;87(1):243-250.e2. DOI: 10.1016/j.gie.2017.03.1550.
65. Stockley C, Evans B, Loughheed M, Flemming H, Taher A, Borgaonkar M, et al. Management of the colonic polyps referred for surgery: an opportunity for improvement. *Surg Endosc*. 2022 Jul;36(7):5392-5397. DOI: 10.1007/s00464-021-08858-4.
66. Melnyk VM. Radical surgery for non-neoplastic colonic diseases. *Zaporozhye medical journal*. 2023;25.3(138):225-229.
67. Dylen MYC, Lee JWK, Ting LY, Ragupathi T, Yu NJ, Lim F, et al. Transverse Colostomy Differs in Outcomes Compared to Sigmoid Colostomy: A Cohort Analysis. *J Invest Surg*. 2022 Apr;35(4):783-787. DOI: 10.1080/08941939.2021.1956025.
68. Engida A, Ayelign T, Mahteme B, Aida T, Abreham B. Types and Indications of Colostomy and Determinants of Outcomes of Patients After Surgery. *Ethiop J Health Sci*. 2016 Mar;26(2):117-20. DOI: 10.4314/ejhs.v26i2.5.
69. Lee GC, Kanters AE, Gunter RL, Valente MA, Bhama AR, Holubar SD, et al. Operative management of anastomotic leak after sigmoid colectomy for left-sided diverticular disease: Ileostomy creation may be as safe as colostomy creation. *Colorectal Dis*. 2023 Jun;25(6):1257-1266. DOI: 10.1111/codi.16550.
70. Franklyn J, Varghese G, Mittal R, Rebekah G, Jesudason MR, Perakath B. A prospective randomized controlled trial comparing early postoperative complications in patients undergoing loop colostomy with and without a stoma rod. *Colorectal Dis*. 2017 Jul;19(7):675-680. DOI: 10.1111/codi.13600.
71. Pogorielov M, Kalinkevich O, Deineka V, Garbuzova V, Solodovnik A, Kalinkevich A, et al. Haemostatic chitosan coated gauze: in vitro interaction with human blood and in-vivo effectiveness. *Biomaterials research*. 2015;19(1):22. DOI: 10.1186/s40824-015-0044-0/

72. Проніна ОМ, Кобеньак ММ. Порівняльна характеристика морфологічних змін товстого кишечника при експериментальному використанні кетгуту з свинячої сировини і кетгуту модифікованого L- аргініном для ушивання його ран. Матеріали науково-практичної конференції з міжнародною участю «Теорія та практика сучасної морфології», присвяченої 100 річчю Дніпропетровської школи морфологів; 2016 Жовт 5-7; Дніпро; 2016. с. 127-129.
73. Проніна ОМ, Кобеньак ММ. Вплив хірургічних ниток модифікованих L- аргініном на морфометричні показники в тканинах оперованого товстого кишечника кролів в ранні терміни. Збірник матеріалів науково – практичної конференції Прикладні аспекти морфології; 2016 Жовт 20-21; Тернопіль: ДВНЗ Тернопільський державний медичний університет ім.І.Я.Горбачевського МОЗ України; 2016. с. 127-129.
74. Gauzit R, Pean Y, Barth X, Mistretta F, Lalaude O, Top Study Team. Epidemiology, management, and prognosis of secondary nonpostoperative peritonitis. French prospective observational multicenter study. *Surg Infect.* 2009;10(2):119-27.
75. Ascherman JA, Hunter CJ, Bickers DR. Refractory eczematous dermatitis associated with retained suture material. *Ann Plast Surg.* 2006;56(2):205-7.
76. Garcia Paez JM, Carrera A, Herrero EJ, Millan I, Rocha A, Cordon A, et al. Influence of the selection of the suture material on the mechanical behavior of a biomaterial to be employed in the construction of implants. *J Biomater Appl.* 2001;16(1):47-67.
77. Banche G, Roana J, Mandras N, Amasio M, Gallesio C, Allizond V, et al. Microbial adherence on various intraoral suture material in patients undergoing dental surgery. *J Oral Maxillofac Surg.* 2007;65(8):1503-7.
78. Konstantinovic ML, Pille E, Malinowska M, Verbeken E, De Ridder D, Deprest J. Tensile strength and host response toward different polypropylene implant material used for augmentation of fascial repair in a rat model. *Int Urogynecol J Pelvic Floor Dysfunct.* 2007;18(6):619-26.

79. Adapa P, Karunakaran C, Tabil LG, Schoenau G. Potential Applications of Infrared and Raman Spectromicroscopy for Agricultural Biomass. *Agricultural Engineering International: the CIGR Ejournal*. 2009; XI:743-8.
80. Workman Jr. *The Handbook of Organic Compounds: NIR, IR, R, and UV-Vis Spectra Featuring Polymers and Surfactants*. 1st Edition. Boston: Academic Press; 2000. 1493 p.
81. Проніна ОМ, Кобеньк ММ. Регенерація тканин товстого кишечника в ранні строки після експериментального ушивання його рани з використанням поліглікої дної нитки модифікованої L- аргініном. Збірник матеріалів заочної науково-практичної конференції з міжнародною участю, присвяченої 150-річчю з дня народження професора М.Ф.Мельникова-Разведенкова *Сучасні аспекти морфології людини: успіхи, проблеми та перспективи*; 2016 Груд 24; Харків; 2016. с. 97-98.
82. Tze WJ, Tai J. Biocompatibility and immunological studies of microencapsulation with cross-linked alginate capsules. *Transplantation*. 1982;33(15):563-4.
83. Alison MR, Golding M, Sarraf CE, Edwards RJ, Lalani EN. Liver damage in the rat induces hepatocyte stem cells from biliary epithelial cells. *Gastroenterology*. 1996;110:1182-90.
84. Проніна ОМ, Кобеньк ММ. Макроскопічна характеристика стану післяопераційного рубця товстого кишечника при екпериментальному використанні десмосину. Матеріали 2-ї Всеукраїнської науков-практичної конференції з міжнародною участю *Теорія та практика сучасної морфології*; 2018 Жовт 10-12; Дніпро; 2018. с. 15-17.
85. East B, Woleský J, Divín R, Otáhal M, Vocetková K, Sovková V, et al. Liquid resorbable nanofibrous surgical mesh: a proof of a concept. *Hernia*. 2022 Apr;26(2):557-565. DOI: 10.1007/s10029-022-02582-1.
86. Petro CC, Rosen MJ. A Current Review of Long-Acting Resorbable Meshes in Abdominal Wall Reconstruction. *Plast Reconstr Surg*. 2018 Sep;142(3 Suppl):84S-91S. DOI: 10.1097/PRS.0000000000004859.

87. Obermeier A, Schneider J, Föhr P. In vitro evaluation of novel antimicrobial coatings for surgical sutures using octenidine. *BMC Microbiol.* 2015;15:73-9.
88. Бовкун ЛВ, Соколова ІЄ, Гуменюк ЛД. Визначення кількості пухлино-асоційованих макрофагів у хворих на рак шлунка. *Вісник Дніпропетровського університету.* 2012;3(1):3-9.
89. Skripnikov NS, Kostenko VA, Pronina YN. Problema vybora sovremennykh khirurgicheskikh shovnykh materialov. *Probl. ekol. i med.* 1997;1(2):95-101.
90. Проніна ОМ, Білаш СМ, Кобеньак ММ. Сучасний шовний матеріал при хірургічних операціях на органах сечовивідної системи. *Вісник проблем біології і медицини.* 2016;2.3(130):57-62.
91. McCagherty J, Yool DA, Paterson GK. Investigation of the in vitro antimicrobial activity of triclosan-coated suture material on bacteria commonly isolated from wounds in dogs. *Am J Vet Res.* 2020;81(1):84-90. DOI: 10.2460/ajvr.81.1.84.
92. Byrne M, Aly A. The Surgical Needle. *Aesthet Surg J.* 2019;39(2):73-77. DOI: 10.1093/asj/sjz035.
93. Wallace SJ, Mioton LM, Havey RM, Muriuki MG, Ko JH. Biomechanical Properties of a Novel Mesh Suture in a Cadaveric Flexor Tendon Repair Model. *J Hand Surg Am.* 2019;44(3):208-215. DOI: 10.1016/j.jhsa.2018.11.016.
94. Onesti MG, Neststi N, Carella S, Scuderi N. Effectiveness of antimicrobialcoated suturesfor the prevention of surgical site infection:a review of the literature. *European Review for Medical and Pharmacological Sciences.* 2018;22:5729-5739.
95. Parara SM, Manios A, de Bree E, Tosca A, Tsiftsis DD. Significant differences in skin irritation by common suture materials assessed by a comparative computerized objective method. *Plast Reconstr Surg.* 2011;127(3):1191-8.
96. Проніна ОМ, Єрошенко ГА, Дальніченко СІ, Половик ОЮ. Ультраструктура тканин сечового міхура собак в ранні строки після експериментальної цистотомп з використанням хірургічної нитки біофіл та його модифікації етонієм. *Світ медицини та біології.* 2012;1(32):147-150.

97. Skrypnykov NS, Babanyn AA, Korotko ASH, Kostenko VA, Osaulenko VM, Pronyna EN. Novaya byolohycheskaya rassasyvayushchayasya nyt' "Byofyl". Materyaly I Natsional'noho z'yizdu farmakolohiv Ukrayiny. Suchasni problemy farmakolohiyi; 1995; Kyiv; 1995. s.157.
98. Skripnikov NS, Babanin AA, Korotko ASH. Eksperimental'no-morfologicheskaya otsenka novoy khirurgicheskoy niti "Biofil" pri urologicheskikh operatsiyakh. Arkh. klin. i eksp. med. 1998;7(2):98-102.
99. Skripnikov NS, Pronina YEN, Skripnikov PN. Novaya rassasyvayushchayasya nit' "Biofil" i perspektivy yeye ispol'zovaniya v chelyustno-litseyoy khirurgii. Dentart. 1996;2:22-5.
100. Malyuga VG. Sravnitel'noye izucheniye shovnykh materialov lavsana, ketguta, khromketguta i oktselona v khirurgii zheludochno-kishechnogo trakta: (eksperimental'no-klinicheskoye issledovaniye) [avtoreferat]. Kiyev; 1982. 18 s.
101. Білаш СМ, Проніна ОМ, Сидоренко МІ. Bilash SM, Pronina OM, Sydorenko MI. Сучасний погляд на морфологію тонкого кишечника при різних патологічних станах та виборі оптимального шовного матеріалу при оперативних втручаннях на ньому. Вісник проблем біології і медицини. 2019;1(1):20-24.
102. Gibson T. Evolution of catgut ligatures: the endeavours and success of Joseph Lister and William Macewen. Br J Surg. 1990;77(7):824-5.
103. Stone IF, Fraunhofer JA, Masterson BJ. A comparative study of suture materials: chromic gut and chromic gut with glycerin. Am J Obstet Gynec. 1985;151(8):1087-1093.
104. Soundrapandian C, Sa B, Datta S. Organic-inorganic composites for bone drug delivery. AAPS PharmSciTech. 2009;10(4):1158-71.
105. Гончар СВ, Проніна ОМ. Структурно-функціональна та морфометрична характеристика змін в тканинах нирки в ранні строки після експериментальної нефротомії при використанні стандартного кетгуту та кетгуту, модифікованому L-аргініном ВІСНИК ВДНЗУ «Українська медична стоматологічна академія». 2011;11(2):15-19.

106. Bartone FF, Garduer PJ. Polyglycolic acid suture in the urinary tract; a light and electron microscopic study. *Urology*. 1973;4:43-46.
107. Bergman J, Holmlund DEW. Intravesical urinary salt precipitations on catgut and dextron sutures. *Acta Chir Scand*. 1973;139(7):487-491.
108. Brannan W, Ochsner MG, Pond HS 3rd, Fuselier HA Jr, Scharfenberg JC. Laboratory and clinical experience with polyglycolic acid suture in urogenital surgery. *J Urol*. 1973;110(5):571-3.
109. Beurton D, Gonties D, Terdjman S. Etude experimentale au niveau de l'appareil urinaire d'un monofil synthetique resorbable a surface lisse. *J d'Urologie*. 1981;87(5):295-303.
110. Bresadola F, Uzzau A, Menghi R. Il monofilamento in chirurgia digestiva. *Ann Ital Chir*. 1989;60(4):321-327.
111. Cimmino PT, Bocchetti T, Izzo L. Materiali di sintesi nelle suture intestinali. *Minerva Chir*. 1992;47(8):757-760.
112. Foresman PA, Edlich RF, Rodeheaver GT. The effect of new monofilament absorbable sutures on the healing of musculoaponeurotic incisions, gastrotomies, and colonic anastomoses. *Arch. Surg*. 1989;124(6):708-710.
113. Katz AR, Mukherje DP, Kaganov AL. A new synthetic monofilament absorbable suture made from polytrimethylene carbonate. *Surg. Gynec. Obstet*. 1985;161(3):213-222.
114. Kulak Z, Deja A, Tuszewski M. Ocena porownawcza wytrzymalosci na zrywanie syntetycznych nici wchlanialnych Dexon i Maxon. *Badania doswiadczone*. *Polim. Med*. 1991;21(1-2):43-48.
115. Adenis JP, Leboutet MJ, Salomon JL, Duprat F, Loubet R. Etude experimentale et clinique de la tolerance conjonctivo-sclerale des sutures en PTFE (Goretex) comparee au polyglactine (Vicryl). *Ophtalmologie*. 1989;3(3):231-232.
116. Amato R, Marcelli-B, Orefici M. Il polyglactin 910 (Vicryl rapid) in chirurgia orale. *Minerva Stomatol*. 1991;40(3):163-166.

117. Andersen E, Sondenaa K, Holter J. A comparative study of polydioxanone (PDS) and polyglactin 910 (Vicryl) in colonic anastomoses in rats. *Int J Colorectal Dis.* 1989;4(4):251-254.
118. Cohen EL, Kirschenbaum A, Glenn JF. Preclinical evaluation of PDS (polydioxanone) synthetic absorbable suture vs chromic surgical gut in urologic surgery. *Urology.* 1987;30(4):369-372.
119. Shin JJ, Park TJ, Kim BY, Kim CM, Suh DH, Lee SJ, et al. Comparative effects of various absorbable threads in a rat model. *J Cosmet Laser Ther.* 2019;21(3):158-162. DOI: 10.1080/14764172.2018.1493511.
120. Skripnikov NS, Kostenko VA, Pronina YEN, Romantsev AYU. Morfologicheskiye i metabolicheskiye izmeneniya v tkanyakh pri implantatsii khirurgicheskikh shovnykh materialov (obzor). *Klín. khirurgiya.* 1997;11-12:78-81.
121. Гощинський ВБ. Антимікробні розсмоктувальні полімерні матеріали в плановій та ургентній абдомінальній хірургії [автореферат]. Київ; 1998. 32 с.
122. Alajmo F, Vaccori M. Polypropylene suture. *Ann. Thorac. Surg.* 1985;39(4):400.
123. Sinha A, Stavrakis AK, Simić M, Stojanović GM. Polymer-Thread-Based Fully Textile Capacitive Sensor Embroidered on a Protective Face Mask for Humidity Detection. *ACS Omega.* 2022 Dec 2;7(49):44928-44938. DOI: 10.1021/acsomega.2c05162.
124. Górny RL, Ławniczek-Wałczyk A, Stobnicka A, Gołofit-Szymczak M, Cyprowski M. Fibers as carriers of microbial particles. *Med Pr.* 2015;66(4):511-23. DOI: 10.13075/mp.5893.00231.
125. Rodeheaver GT, Borzelleca DC, Thacker JG, Edlich RF. Unique performance characteristics of Novafil. *Surg. Gynecol. Obstet.* 1987;164(3):230-236.
126. Pereverzev AS, Rossikhin VV, Moiseyev AV. Problema ispol'zovaniya shovnykh materialov v urologii. *Sb. nauchnykh trudov IV Mezhdunarodnoy nauchno-prakt. konf. urologov i nefrologov Nefrogennaya gipertenziya;* 1996 Ver 12-13; Khar'kiv; 1996. s.159-167.

127. Tajirian AL, Goldberg DJ. A review of sutures and other skin closure materials. *J Cosmet Laser Ther.* 2010 Dec;12(6):296-302.
128. Hoat TF. *The concise Oxford dictionary of English etymology.* Oxford: The Clarendon Press; 1992. 552 p.
129. Hugh TB, Kelly MD. Endoscopic extraction of a calculous bile duct cast formed on a nidus of chromic catgut. *Aust N Z J Surg.* 1992;62(12):975-976.
130. Ivanov AG. Niti iz tverdoy obolochki spinnogo mozga kak shovnyy i ligaturnyy material v khirurgii [avtoreferat]. Khar'kiv; 1982. 21 s.
131. Toskin KD, Zhebrovskiy VV. *Plasticheskaya khirurgiya slozhnykh defektov bryushnoy stenki.* Kiyiv; 1982. 189 s.
132. Pronina YEN. Morfologicheskaya otsenka reaktsii tkaney pochki, sshitykh ketgutom i biofilom posle eksperimental'noy nefrotomii. *Vísnik morfologíi.* 1998;4(1):124-125.
133. Проніна ОМ. Макро-мікроскопічна характеристика тканин сечовода, зшитого біофілом при його експериментальному розсіканні у ранні терміни загоєння. *Вісник морфології.* 1999;5(2):189-190.
134. Проніна ОМ. Електронномікроскопічна оцінка тканин сечового міхура тварин при експериментальній цистотомії з використанням хірургічної нитки біофіл. *Вісник Вінницького державного медичного університету.* 2000;4(1):43-44.
135. Проніна ОМ. Ультраструктура тканин сечоводів в області рубця, що формується при використанні нової нитки біофіл у ранній післяопераційний період. *Український медичний альманах.* 2000;1:144-145.
136. Seidbekova FO. *Gistokhimicheskaya kharakteristika platsent rodil'nits, rodivshikh novorozhdennykh s vrozhdennymi porokami razvitiya.* *Svit meditsiny i biologii.* 2012;8(1):150-154.
137. Морозова ММ. Клініко-експериментальне обґрунтування використання ниток з твердої оболонки спинного мозку для зшивання ран у щелепно-лицьовій області [автореферат]. Полтава; 1995. 24 s.

138. Frazza EJ, Schmitt EE. A new absorbable suture. *J Biomed Mater Res Symp.* 1971;1(1):47- 50.
139. Kostenko VA, Skrypnikov NS, Lyhonenko AV, Pronyna EN, Stavnychyy AS. Khyrurhycheskyy shovnyy materyal budushcheho: konstruktyvnye vzaymootnoshenyya nyty y paravul'narnykh tkaney. Aktual'ni problemy suchasnoyi medytsyny: Visnyk ukrayins'koyi medychnoyi stomatolohichnoyi akademiyi. 2016;6(13-14):259-261.
140. Skripnikov NS, Kostenko VA, Pronina YEN. Problema vybora sovremennykh khirurgicheskikh shovnykh materialov (lektsiya). *Probl. ekol. i med.* 1997;1(1-2):95-101.
141. Vozianov AF, Sernyak PS, Baylo VD. *Khirurgicheskoye lecheniye retsidivnogo nefrolitiaza.* K.: Zdorov'ya; 1984. 152 s.
142. Bergman J, Borgstrom SJH, Holmlund DEW. Synthetic absorbable surgical suture material (PGA); an experimental study. *Acta Chir. Scand.* 1971;137(2):193-195.
143. Katz A, Turner R. Evaluation of tensile and absorption properties of polyglycolic acid sutures. *Surg. Gynecol. Obstet.* 1970;131(5):701-706.
144. Craig PH, Williams JA, Davis KW, Magoun AD, Levy AJ, Bogdansky S, et al. A biologic comparison of polyglactin 910 and polyglycolic acid synthetic absorbable sutures. *Surg. Gynecol. Obstet.* 1975;141:1-10.
145. Gullichsen R, Havia T, Ovaska J, Rantala A. Colonic anastomosis using the biofragmentable anastomotic ring and manual suture: a prospective, randomized study. *Br. J. Surg.* 1992;79(6):578-580.
146. Gullichsen R, Ovaska J, Rantala A, Havia T. Small bowel anastomosis with the biofragmentable anastomosis ring and manual suture: a prospective, randomized study. *World J. Surg.* 1992;16(5):1006-1009.
147. Scheidel PH, Wallwiener DR, Holländer D, Hepp HK. Absorbable or nonabsorbable suture material for microsurgical tubal anastomosis. *Gynecol Obstet Invest.* 1986;21:96-102.

148. Ecomed. Shovnyy material VIKRYL* [Internet]. Kyiv: Ecomed. Dostupno: https://ecomед.ua/brands/jnj/ethicon/VICRYL_59.
149. Cimmino PT, Bocchetti T, Izzo L. Materiali di sintesi nelle suture intestinali. *Minerva Chir.* 1992;47(8):757-760.
150. Knoop M, Lunstedt B, Thiede A. Maxon und PDS: Bewertung physikalischer und biologischer Eigenschaften monofiler, absorbierbarer Nahtmaterialien. *Langenbecks Arch. Chir.* 1987;371(1):13-28.
151. Bresadola F, Uzzau A, Menghi R. Il monofilamento in chirurgia digestive. *Ann. Ital. Chir.* 1989;60(4):321-327.
152. Guyuron B, Vaughan C. A comparison of absorbable and nonabsorbable suture materials for skin repair. *Plast. Reconstr. Surg.* 1992;89(2):234-236.
153. Scoccia B, Fortress K, Marcovici I, Benson JT. Histology and fertility effects of polydioxanone on rat reproductive tissue. *Eur. J. Obstet. Gynecol. Reprod. Biol.* 1992;21(44):151-156.
154. Mäkelä EA, Vainionpää S, Vihtonen K, Mero M, Helevirta P, Törmälä P, et al. The effect of a penetrating biodegradable implant on the growth plate. An experimental study on growing rabbits with special reference to polydioxanone. *Clin. Orthop.* 1989;241:300-308.
155. Otsuka NY, Mah JY, Orr FW, Martin RF. Biodegradation of polydioxanone in bone tissue: effect on the epiphyseal plate in immature rabbits. *J. Pediatr. Orthop.* 1992;12(2):177-180.
156. Plaga BR, Royster RM, Donigian AM, Wright GB, Caskey PM. Fixation of osteochondral fractures in rabbit knees. A comparison of Kirschner wires, fibrin sealant, and polydioxanone pins. *J Bone Joint Surg Br.* 1992;74(2):292-296.
157. Fellows GJ, Maranya GA, Kagawa S, Ngayomela HI, Eshleman JL, Harrison NW. Sutureless membranous urethroplasty. *Brit J Urol.* 1996;77(2):307-309.
158. Beurton D, Gonties D, Terdjman S, Abraham SH, Dana A. Etude experimentale au niveau de l'appareil urinaire d'un monofil synthetique resorbable asurface lisse. *J d'Urologie.* 1981;87(5):295-303.

159. Cohen EL, Kirschenbaum A, Glenn JF. Preclinical evaluation of PDS (polydioxanone) synthetic absorbable suture vs chromic surgical gut in urologic surgery. *Urology*. 1987;30(4):369-372.
160. Pronina YEN. Eksperimental'no-morfologicheskaya otsenka zazhivleniya ran mochevogo puzyrya pri sshivanii ikh nityami "Biofil" i dekson. *Visnik problem biologii i meditsyny*. 1997;15:144-149.
161. Гончар СВ. Новий біологічний шовний матеріал, що розсмоктується, в урологічній практиці. *Світ медицини і біології*. 2009;5(3-1):53-55.
162. Tobias KM, Kidd CE, Mulon PY, Zhu X. Tensile properties of synthetic, absorbable monofilament suture materials before and after incubation in phosphate-buffered saline. *Vet Surg*. 2020 Apr;49(3):550-560. DOI: 10.1111/vsu.13326.
163. Myung Y, Jung C. Mini-midface Lift Using Polydioxanone Cog Threads. *Plast Reconstr Surg Glob Open*. 2020 Jun 24;8(6):e2920. DOI: 10.1097/GOX.0000000000002920.
164. Ha YI, Kim JH, Park ES. Histological and molecular biological analysis on the reaction of absorbable thread; Polydioxanone and polycaprolactone in rat model. *J Cosmet Dermatol*. 2022 Jul;21(7):2774-2782. DOI: 10.1111/jocd.14587.
165. Bekele T, Bhokre AP, Tesfaye A. Tissue reactivity and suture handling characteristics of "jimat" against silk and chromic gut in cat thigh muscle: A comparative study. *Vet. World*. 2015;8(8):958-969.
166. Shpak AP, Gorbyk PP. *Nanomaterials and supramolecular Structures. Physics, Chemistry and application*. Berlin: Springer; 2010. 420 p.
167. Shpak AP, Chekhun VF. *Nanomaterialy i nanokompozity v meditsine, biologii, ekologii*. Kiyev: Nauk. dumka; 2011. 444 s.
168. Кобеняк ММ, Проніна ОМ. Репаративна регенерація тканин товстого кишечника в ранні терміни при зшиванні їх вікрилом та десмосіном після колотомії. *Актуальні проблеми сучасної медицини*. 2017;17.2(60):55-58.
169. Гощинський ВБ. Значення антибактеріального розсмоктувального шовного матеріалу в попередженні виникнення пострезекційних синдромів. *Клін. хірургія*. 1997;7-8:44-45.

170. Скотнікова ЛВ, Костенко ВО. Системна дія нових модифікованих хірургічних ниток на вільнорадикальні процеси в крові щурів за умов хірургічної травми на тлі хронічного психоемоційного стресу. Світ медицини і біології. 2011;7(2):39-43.
171. Скрипніков МС, Романцев ОЮ, Костенко ВО, Проніна ОМ, Кушпільов АІ, Конопля ММ, винахідники; Колективне підприємство «Полтавський м'ясокомбінат», патентовласник. Спосіб одержання резорбтивного шовного матеріалу. Патент України № 97031199. 1998 Черв 30.
172. Костенко ВО, Романцев ОЮ, винахідники; Колективне підприємство «Полтавський м'ясокомбінат», патентовласник. Спосіб отримання резорбтивного біологічно активного шовного матеріалу. Патент України № 97041771; 1998 Черв 30.
173. Костенко ВО, Дубровина ОВ, Фернібок ОВ, Цебржинський ОІ, винахідники; ПМК «Аргофлай LTD», патентовласник. Спосіб одержання резорбтивного біологічно активного шовного матеріалу. Патент України № 98074100. 2000 Груд 15.
174. Скотнікова ЛВ, Костенко ВО. Системна дія нових модифікованих хірургічних ниток на вільнорадикальні процеси в тканинах печінки щурів за умов хірургічної травми на тлі хронічного психоемоційного стресу. Актуальні проблеми сучасної медицини: Вісник української медичної стоматологічної академії. 2011;11(34):79-84.
175. Stephens FO. Suppression of experimental tumor seeding by biocidal sutures. *Surgery*. 1971;70:348-352.
176. Tsunoda A, Shibusawa M, Tsunoda Y, Choh H, Takata M, Kusano M. Implantation on the suture material and efficacy of povidone–iodine solution. *Eur Surg Res*. 1997;29(6):473-480.
177. Snowden JM. The stabilization of in vivo assambled collagen fibrils by proteoglycans/glycosaminoglycans. *Biochem Biophys Acta*. 1982;703(1):21-25.
178. Altman GH, Diaz F, Jakuba C, Calabro T, Horan RL, Chen J, et al. Silk – based biomaterials. *Biomaterials*. 2003;24:401-416.

179. Dobrorodnyy VB. Sravnitel'naya otsenka primeneniya nerassasyvayushchikhsya nitey poliamidnoy prirody i sinteticheskikh rassasyvayushchikhsya antimikrobnym nitey poliamidnoy prirody v abdominal'noy khirurgii [avtoreferat]. Ternopil'; 1989. 22 s.
180. Nasirov MYA, Budagov TYA. Khirurgicheskiy shovnyy material – problemy i perspektivy. Azerbaydzhanskiy med. zhurnal. 1990;6:75-80.
181. Selleri R, Dhillemmens P. The pharmacological activity of different types of alginic acid used for gastric disturbances. Boll Chim Farm. 1980;119(1):41-51.
182. Stoss F, Hefel L, Zimmermann G. Durch Nahtmaterial veruesache Komplikationen der Gallenwegschirurgie. Aktual Chirur. 1986;21(3):126-128.
183. Obolonkova ES. Elektron microscopic study of the structure of anisotropic gels of calcium alginate. Biofizika. 1974;19(3):447-449.
184. Bianco S. Carbon Nanotubes – From The Research to Applications. Rijeka: Croatia; 2011. 358 p.
185. Цебрєнко МВ, Резанова НМ, Мельник ІА, Вільцанюк ОА, Хуторянський МО. Нанонаповнені поліпропіленові мононитки. Вісник КНУДТ. 2010;1:223-229.
186. Резанова НМ, Мельник ІА, Цебрєнко МВ. Реологічні властивості сумішей поліпропілен співполіамід вуглецеві нанотрубки. Вісник КНУДТ. 2010;1:223-229.
187. Antony LA. Science and technology of polymer nanomer nanofibres. Hoboken, New Jersey; 2008. 424 p.
188. Motohashi N, Asakura A. Muscle satellite cell heterogeneity and self-renewal. Front Cell Dev Biol. 2014;2:1. DOI: 10.3389/fcell.2014.00001.
189. Біополімер. Шовний матеріал Десмосін Biopolimer [Інтернет]. Полтава: Екомед. Доступно: http://biopolimer.org/index.php?option=com_content&task=view&id=21&Itemid=1.
190. Wu G ,editor. Amino Acids in Nutrition and Health. Springer Cham; 2021. Chapter 10, Role of L-Arginine in Nitric Oxide Synthesis and Health in Humans; p. 167-187.

191. Ohta Y, Nishida K. L-arginine protects against stress-induced gastric mucosal lesions by preserving gastric mucus. *Clin Exp Pharmacol Physiol.* 2002;29(1-2):32-38.
192. Hackam DJ, Ford HR. Cellular, biochemical, and clinical aspects of wound healing. *Surg. infections.* 2002;3(1):23-35.
193. Arribas-López E, Zand N, Ojo O, Snowden MJ, Kochhar T. The Effect of Amino Acids on Wound Healing: A Systematic Review and Meta-Analysis on Arginine and Glutamine. *Nutrients.* 2021;13(8):2498.
194. Діхтенко ТГ, Костенко ВО. Механізми впливу L-аргініну, іммобілізованого на хірургічному шовному матеріалі, на інтегральні показники дезорганізації сполучної тканини оперованої тонкої кишки щурів. *Актуальні проблеми сучасної медицини: Вісник української медичної стоматологічної академії.* 2013;13(41):336-338.
195. Багрій ММ, Діброва ВА, Попадинець ОГ, Грищук МІ. *Методика морфологічних досліджень.* Вінниця: Нова книга; 2016. 328 с.
196. Bilash SM, Pronina OM, Koptev MM. Comprehensive morphological studies as an intergal part of modern medical science. Literature review. *Visnyk problem biolohiyi i medytsyny.* 2019;2.2(151):20-3. DOI: 10.29254/2077-4214-2019-2-2-151-20-23.
197. Старченко П. Застосування методу пластинації в стереоморфологічних дослідженнях. *Вісник проблем біології і медицини.* 2006;2:420-2.
198. Kostilenko YuP. *Sposob fotorekonstruktsii mikroskopicheskikh ob'yektov. Udostovereniye na ratsionalizatorskoye predlozheniye № 788.* Poltava: Poltavskiy meditsinskiy stomatologicheskiy institut; 1980.
199. Kostilenko YuP. *Metod plasticheskoy rekonstruktsii mikroskopicheskikh ob'yektov. Udostovereniye na ratsionalizatorskoye predlozheniye № 787.* Poltava: Poltavskiy meditsinskiy stomatologicheskiy institut; 1980.
200. Karupu VYa. *Elektronnaya mikroskopiya.* Kiyev: Vishcha shkola; 1984. 207 s.

201. Kostilenko YuP. Metody raboty s polutonkimi epoksidnymi srezami v gistologicheskoy praktike. Arkhiv anatomii, gistologii i embriologii. 1978;75,12:68-72.
202. Millonig G. Further observations on a phosphates buffer for osmium solutions in fixations V. Internat. Congr. EM; New York; 1962. p. 1-8.
203. Lynn J. Rapid toluidine blue staining of Epon-embedded and mounted “adjacent” sections. Am. J. Clin. Path. 2005;44:57-8.
204. Humphrey ChD. A simple methylene blue-azure II – basic Fuchsin stain for epoxy-embedded tissue sections. Stain Technol. 2004;49(1):9-14.
205. Казакова КС. Спосіб окрашування напівтонких зрізів. Свідectво про раціоналізаторську пропозицію № 1880. Полтава: Українська медична стоматологічна академія; 1999 Вер 15.
206. Lapach SN. Statisticheskiye metody v mediko-biologicheskikh issledovaniyakh s ispol'zovaniyem Exsel. Kiyev: Morion; 2008. 320 s.
207. Радченко ОМ. Сучасні підходи до діагностики та лікування запальних хвороб товстої кишки в практиці лікаря загальної практики. Спеціалізований медичний портал [Інтернет]. 2021 [цитовано 2023 Лист 17]. Доступно: [https://health-ua.com/article/65633-suchasn-pdhodi-do-dagnost iki-talkuvannya-zapalnih-hvorob--tovsto-kishki-v-p](https://health-ua.com/article/65633-suchasn-pdhodi-do-dagnost-iki-talkuvannya-zapalnih-hvorob--tovsto-kishki-v-p).
208. Хоменко ІП, Король СО, Шаповалов ВЮ, Хорошун ЕМ, Подолян ЮВ. Організація надання хірургічної допомоги пораненим на рівнях медичного забезпечення при проведенні антитерористичної операції / операції об'єднаних сил. Військова медицина України. 2019;4(19):6-15. DOI: 10.32751/2663-0761-2019-04-01.
209. Хоменко ІП. Настанова з медичного забезпечення Збройних Сил України на особливий період. Київ: «Видавництво Людмила»; 2019. 192 с.
210. Цимбалюк ВІ, Сердюк АМ. Стратегічний оборонний бюлетень України: військова медицина. К.: ДП «НВЦ «Пріоритети»; 2016. Частина, Медичне забезпечення антитерористичної операції науково-практичні та медико-соціальні аспекти; с. 35-41.

211. Amerstorfer EE, Fasching G, Till H, Huber-Zeyringer A, Hollwarth ME. Long-term results of total colonic agangliosis patients treated by preservation of the aganglionic right hemicolon and the ileo-cecal valve. *Pediatr Surg Int.* 2015;31(8):773-80. DOI: 10.1007/s00383-015-3743-7.
212. Balanescu RN, Balanescu L, Moga AA, Dragan GC, Djendov FB. Segmental aganglionosis in Hirschsprung's disease in newborns - a case report. *Romanian J Morphol Embryol.* 2015;56(2):533-6.
213. Боднар ОБ, Джам ОП, Притула ВП, Ватаманеску ЛІ, Боднар ГБ. Хронічний колостаз у дітей (хірургічний погляд на проблему). Чернівці: БДМУ; 2016. 199 с.
214. Burkardt DD, Graham Jr JM, Short SS, Frykman PK. Advances in Hirschsprung disease genetics and treatment strategies: an update for the primary care pediatrician. *Clin Pediatr (Phila).* 2014;53(1):71-81. DOI: 10.1177/0009922813500846.
215. Передера ОО. Морфологічні зміни кишківника і печінки кролів на різних стадіях паразитування. *Вісник ДАЕУ.* 2008;1.1(21):160-164.
216. Федоренко ОВ. Топографія і морфологія плямки пейера сліпої кишки свійського кроля. *Український часопис ветеринарних наук.* 2019;10.2:52-57. DOI: 0.31548/ujvs2019.02.052.
217. Бирка ОВ, Куш ММ, Фесенко ІА, Ляхович Л. М. Морфологічні показники лімфоїдних утворень кишечника кролів. *Збірник тез доповідей всеукр. наук.-практ. конф. науковців, викладачів та аспірантів Актуальні питання ветеринарної медицини: реалії та перспективи; 2023 Трав 23; Харків. Харків: ДБТУ; 2023. с. 34-36.*
218. Ротар ОВ. Використанні перфторану при формуванні товсто кишкових анастомозів в умовах порушеного кровопостачання. *Хірургія України.* 2018;4(8):173-175.
219. Орел ЮГ. Ішемія товстої кишки як ускладнення операційних втручань на інфраренальному відділі аорти. *Хірургія України.* 2013;3:106-111.

220. Batt M, Ricco JB, Staccini P. Do internal iliac arteries contribute to vascularization of the descending colon during abdominal aortic aneurysm surgery? An intraoperative hemodynamic study. *Ann.Vasc. Surg.* 2019;15(2):171-174.
221. Bayne S, Donovan D, Henthorne W. A rare complication in elective repair of an abdominal aortic aneurysm: multiple transmural colonic infarcts secondary to atheroemboli. *Ann. Vasc. Surg.* 1994;8(3):290-295.
222. Becquemin JP, Majewski M, Fermani N, Marzelle J, Desgrandes P, Allaire E, et al. Colon ischemia following abdominal aortic aneurysm repair in the era of endovascular abdominal aortic repair. *J. Vasc. Surg.* 2008;47(2):258-263.
223. Bergqvist D, Bowald S, Eriksson I, Lannerstad O, Takolander R. Small bowel necrosis after aortoiliac reconstruction. *Surgery.* 1989;105(4):686-689.
224. Пархоменко КЮ, Цівенко ОІ, Шморгун ВВ, Брюханова ТО. Сучасний погляд та перспективи застосування вакуум-терапії у комплексному лікуванні вогнепальних ран (огляд літератури). *Вісник Харківського національного університету імені В. Н. Каразіна.* 2023;46:89-100. DOI: 10.26565/2313-6693-2023-46-10.
225. Kunze KN, Hamid KS, Lee S, Halvorson JJ, Earhart JS, Bohl DD. Negative-pressure wound therapy in foot and ankle surgery. *Foot Amp Ankle Int.* 2020;41.3:364-72. DOI: <https://doi.org/10.1177/1071100719892962>.
226. Labler L, Ranson M, Mica L. Vacuumassisted closure therapy increases local interleukin-B and vascular endothelial growth factor levels in traumatic wounds. *Trauma.* 2015;66(3):749-57. DOI: 10.1097/TA.0b013e318171971.
227. Callaway D, Smith E, Cain J. Tactical emergency casualty care (TECC): guidelines for the provision of prehospital trauma care in high threat environments. *J Spec Oper Med.* 2009;11(3):104-22. DOI: <https://doi.org/10.55460/8BUM-KREB>.
228. Horch RE, Ludolph I, Müller-Seubert W, Zetzmann K, Hauck T, Arkudas A, et al. Topical negative-pressure wound therapy: emerging devices and techniques. *Expert Rev Med Devices.* 2020;17.2:139-48. DOI: <https://doi.org/10.1080/17434440.2020.1714434>.

229. Li T, Zhang L, Han L. Early application of negative pressure wound therapy to acute wounds contaminated with *Staphylococcus aureus*: an effective approach to preventing biofilm formation. *Exp Ther Med*. 2016;11:769-76. DOI: <https://doi.org/10.3892/etm.2016.3008>.
230. Kim PJ. Negative pressure wound therapy with instillation: international consensus guidelines update. *Int Wound J*. 2020;17.1:174-86. DOI: <https://doi.org/10.1111/iwj.13254>.
231. Normandin S, Safran T, Winocour S, Chu CK, Vorstenbosch J. Negative pressure wound therapy: mechanism of action and clinical applications. *SeminPlastSurg*. 2021;35(3):164-170. DOI: <https://doi.org/10.1055/s-0041-1731792>.
232. Шуба НМ, Дубкова АГ, Воронова ТД, Залуцька ОС, Метеньканич ГІ, Крилова АС. Визначення ефективності L-аргініну та його вплив на функцію клітин у хворих з ішемічною хворобою серця. *Зб. наук. прац. співробіт. НМАПО імені П. Л. Шупика*. 2017;28:201-211.
233. Бабушкіна АВ. L- аргинин з точки зору доказової медицини. *Український медичний часопис*. 2019;5(74):43-48.
234. Коноплева ЛФ. L-arginine for coronary heart disease: research is ongoing. *Therapia*. 2018;10(51):64-68.
235. Медведь ВІ. Долгожданный донатор оксида азота. *Здоров'я України*. 2019;13-14:62.
236. Діхтенко ТГ, Старченко ІІ, Костенко ВО. Вплив L-аргініну, іммобілізованого на полігліколідній нитці, на патоморфологічні та морфометричні зміни у паравульнарних тканинах оперованої тонкої кишки щурів. *Актуальні проблеми сучасної медицини*. 2016;13.2(42):198-201.
237. Степанов ЮМ, Кононов ІН, Журбина АІ, Філіппова АЮ. Аргинин в медичинській практиці. *Журн. АМН України*. 2014;10(1):340-352.
238. Adamson R. Role of macrophages in normal wound healing. *J. Wound Care*. 2019;18(8):349-351.

239. Barbul A, Uliyargoli A. Use of exogenous arginine in multiple organ dysfunction syndrome and sepsis. *Crit. Care Med.* 2007;35(9):564-567.
240. Coman D, Yaplito-Lee J, Boneh A. New indications and controversies in arginine therapy. *Clin. Nutr.* 2008;27(4):489-496.
241. De Luis DA, Izaola O, Cuellar L, Terroba MC, Martin T, Aller R. High dose of arginine enhanced enteral nutrition in postsurgical head and neck cancer patients: A randomized clinical trial. *Eur. Rev. Med. Pharmacol. Sci.* 2009;13(4):279-283.
242. Glaros T, Larsen M, Li L. Macrophages and fibroblasts during inflammation, tissue damage and organ injury. *Front Biosci.* 2009;14:3988-3993.
243. Tong BC, Barbul A. Cellular and physiological effects of arginine. *Mini Rev. Med. Chem.* 2004;4(8):823-832.

ДОДАТКИ

Додаток А 1

Наукові праці, в яких опубліковані основні наукові результати дисертації:

1. Pronina OM, Bilash SM, Kobeniak MM, Koptev MM, Pirog-Zakaznikova AV, Onipko VV, Ischenko VI. Morphometric features of the structural components of the hemomicrocirculatory bed in the perivulnar region of the caecum in wound defect sutured with polyfilament suture material. Wiadomości Lekarskie. 2021 June;LXXIV(6):1382-1388. DOI: [10.36740/WLek202106118](https://doi.org/10.36740/WLek202106118). *(Кобеняком М.М. проаналізовано літературу, проведено експериментальне моделювання досліджуваної патології, виконано набір матеріалу, проведено статистичну обробку та аналіз результатів, підготовлено матеріали до друку).*

2. Кобеняк ММ. Порівняльно-видова концепція морфологічних особливостей сліпої кишки. Актуальні проблеми сучасної медицини: Вісник Української медичної стоматологічної академії. 2020;20(2):134-137. DOI: <https://doi.org/10.31718/2077-1096.20.2.134>.

3. Білаш СМ, Проніна ОМ, Кобеняк ММ, Сидоренко МІ. Особливості кровопостачання середнього відділу травної системи у порівняльно-видовому аспекті. Вісник проблем біології і медицини. 2019;4.2(154):294-297. DOI: [10.29254/2077-4214-2019-4-2-154-294-297](https://doi.org/10.29254/2077-4214-2019-4-2-154-294-297). *(Кобеняком М.М. проаналізовано літературу, проведено експериментальне моделювання досліджуваної патології, виконано набір матеріалу, проведено статистичну обробку та аналіз результатів, підготовлено матеріали до друку).*

4. Проніна ОМ, Білаш СМ, Сидоренко МІ, Кобеняк ММ. Проблеми вибору шовного матеріалу при операціях на кишечнику. Вісник проблем біології і медицини. 2018;2.1(144):13-16. DOI: [10.29254/2077-4214-2018-2-144-13-16](https://doi.org/10.29254/2077-4214-2018-2-144-13-16). *(Кобеняком М.М. проаналізовано літературу, проведено експериментальне моделювання досліджуваної патології, виконано набір матеріалу, проведено статистичну обробку та аналіз результатів, підготовлено матеріали до друку).*

5. Проніна ОМ, Білаш СМ, Сидоренко МІ, Кобеняк ММ. Структурна організація тканин тонкого і товстого кишечника в ранні строки після експериментальної резекції з використанням десмосіну. Вісник проблем біології і медицини. 2018;1.1(142):297-300. DOI: [10.29254/2077-4214-2018-1-1-142-297-300](https://doi.org/10.29254/2077-4214-2018-1-1-142-297-300). *(Кобеняком М.М. проаналізовано літературу, проведено експериментальне моделювання досліджуваної патології, виконано набір матеріалу, проведено статистичну обробку та аналіз результатів, підготовлено матеріали до друку).*

6. Кобеняк ММ, Проніна ОМ. Репаративна регенерація тканин товстого кишечника в ранні терміни при зшиванні їх вікрилом та десмосіном після колотомії. Актуальні проблеми сучасної медицини: вісник Української медичної стоматологічної академії. 2017;17(4(60)):55-58. DOI: [10.31718_2077-1096.17.4.55](https://doi.org/10.31718/2077-1096.17.4.55). *(Кобеняком М.М. проаналізовано літературу, проведено експериментальне моделювання досліджуваної патології, виконано набір матеріалу, проведено статистичну обробку та аналіз результатів, підготовлено матеріали до друку).*

Додаток А 2

Наукові праці, які засвідчують апробацію матеріалів дисертації:

7. Проніна ОМ, Білаш СМ, Кобеняк ММ. Метричні зміни складових оболонок стінки сліпої кишки кролів у перивульнарній зоні при зшиванні ранового дефекту вікрилом в експерименті. Proceedings of III International Scientific and Practical Conference Innovations and Prospects of World Science; 2021 Nov 4-6; Vancouver. Vancouver: Perfect Publishing; 2021. с. 215-220. *(Кобеняком М.М. особисто проведено експериментальну частину роботи, забір матеріалу, опис, аналіз та узагальнення результатів дослідження, підготовлено матеріали до друку).*

8. Проніна ОМ, Білаш СМ, Кобеняк ММ. Динаміка морфометричних показників елементів гемомікроциркуляторного русла сліпої кишки в експерименті при використанні поліфіламентного шовного матеріалу вікрил. Proceedings of I International Scientific and Practical Conference Stockholm Modern Science: Innovations and Prospects; 2021 Oct 10-12; Stockholm. Stockholm: SSPG Publish; 2021. с. 55-62. *(Кобеняком М.М. особисто проведено експериментальну частину роботи, забір матеріалу, опис, аналіз та узагальнення результатів дослідження, підготовлено матеріали до друку).*

9. Проніна ОМ, Білаш СМ, Кобеняк ММ. Морфологічні аспекти перебудови структурних елементів сліпої кишки кролів у віддалені терміни при зшиванні ранового дефекту хірургічною ниткою вікрил. Матеріали ХХІХ Міжнародної науково-практичної конференції Science, theory and practice; 2021 Черв 8-11; Токіо. Токіо: International Science Group; 2021. с. 308-310. *(Кобеняком М.М. особисто проведено експериментальну частину роботи, забір матеріалу, опис, аналіз та узагальнення результатів дослідження, підготовлено матеріали до друку).*

10. Проніна ОМ, Білаш СМ, Кобеняк ММ. Морфологічні аспекти перебудови структурних елементів сліпої кишки кролів в ранні терміни при зшиванні ранового дефекту хірургічною ниткою вікрил. Матеріали науково-практичної інтернет-конференції з міжнародною участю Морфологічні аспекти

сучасної медицини та стоматології присвячена 85-річчю з дня народження професора М.С.Скрипнікова; 2021 Трав 19-20; Полтава. Полтава: ПДМУ; 2021. с. 72-73. *(Кобеняком М.М. особисто проведено експериментальну частину роботи, забір матеріалу, опис, аналіз та узагальнення результатів дослідження, підготовлено матеріали до друку).*

11. Kobeniak MM, Pronina OM. Structural organization of caucous of laboratory animals in normal and in comparative-specific aspect. Proceedings of International scientific conference Organization of scientific research in modern conditions; 2020 May 14-15; Seattle. Seattle: KindleDP; 2020. p. 222-226. *(Кобеняком М.М. особисто проведено експериментальну частину роботи, забір матеріалу, опис, аналіз та узагальнення результатів дослідження, підготовлено матеріали до друку).*

12. Кобеняк ММ, Проніна ОМ, Білаш СМ. Ремоделювання судин черевної порожнини у післяопераційному періоді при зшиванні ранового дефекту товстої кишки моноволокнистим шовним матеріалом. Збірник матеріалів науково-практичної конференції Прикладні аспекти морфології експериментальних і клінічних досліджень; 2019 Жовт 10-11; Тернопіль. Тернопіль: Тернопільський національний медичний університет імені І.Я. Горбачевського МОЗ України; 2019. с. 82-83. *(Кобеняком М.М. особисто проведено експериментальну частину роботи, забір матеріалу, опис, аналіз та узагальнення результатів дослідження, підготовлено матеріали до друку).*

13. Кобеняк ММ, Проніна ОМ, Білаш СМ. Реакція макрофагів в раневому дефекті товстого кишечника на імплантацію синтетичного шовного матеріалу. Матеріали Всеукраїнської науково-практичної конференції молодих учених Медична наука в практику охорони здоров'я; 2019 Лист 22; Полтава. Полтава: УМСА; 2019. с. 48. *(Кобеняком М.М. особисто проведено експериментальну частину роботи, забір матеріалу, опис, аналіз та узагальнення результатів дослідження, підготовлено матеріали до друку).*

14. Кобеняк ММ, Проніна ОМ. Мікроскопічна характеристика стану післяопераційного рубця товстого кишечника при експериментальному

використанні десмосіну. Матеріали Всеукраїнської науково-практичної конференції молодих учених Медична наука 2018; 2018 Лист 16; Полтава. Полтава: УМСА; 2018. с. 52-53. *(Кобеняком М.М. особисто проведено експериментальну частину роботи, забір матеріалу, опис, аналіз та узагальнення результатів дослідження, підготовлено матеріали до друку).*

15. Кобеняк ММ, Проніна ОМ. Макроскопічна характеристика стану післяопераційного рубця товстого кишечника при експериментальному використанні десмосіну. Матеріали 2-ї Всеукраїнської науково-практичної конференції з міжнародною участю Теорія та практика сучасної морфології; 2018 Жовт 10-12; Дніпро. Дніпро: ДЗ «Дніпропетровська медична академія МОЗ України»; 2018. с. 15-17. *(Кобеняком М.М. особисто проведено експериментальну частину роботи, забір матеріалу, опис, аналіз та узагальнення результатів дослідження, підготовлено матеріали до друку).*

16. Проніна ОМ, Кобеняк ММ. Регенерація тканин товстого кишечника в ранні строки після експериментального ушивання його рани з використанням поліглікоїдної нитки модифікованої L-аргініном. Збірник матеріалів заочної науково-практичної конференції з міжнародною участю, присвяченої 150-річчю з дня народження професора М.Ф.Мельникова-Разведенкова Сучасні аспекти морфології людини: успіхи, проблеми та перспективи; 2016 Груд 24; Харків. Харків: ХНМУ; 2016. с. 97-98. *(Кобеняком М.М. особисто проведено експериментальну частину роботи, забір матеріалу, опис, аналіз та узагальнення результатів дослідження, підготовлено матеріали до друку).*

17. Проніна ОМ, Кобеняк ММ. Вплив хірургічних ниток модифікованих L-аргініном на морфометричні показники в тканинах оперованого товстого кишечника кролів в ранні терміни. Збірник матеріалів науково-практичної конференції Прикладні аспекти морфології; 2016 Жовт 20-21; Тернопіль. Тернопіль: ДВНЗ Тернопільський державний медичний університет ім.І.Я.Горбачевського МОЗ України; 2016. с. 127-129. *(Кобеняком М.М. особисто проведено експериментальну частину роботи, забір матеріалу,*

опис, аналіз та узагальнення результатів дослідження, підготовлено матеріали до друку).

18. Проніна ОМ, Кобеньак ММ. Порівняльна характеристика морфологічних змін товстого кишечника при експериментальному використанні кетгуту з свинячої сировини і кетгуту модифікованого L-аргініном для ушивання його ран. Матеріали науково-практичної конференції з міжнародною участю Теорія та практика сучасної морфології, присвяченої 100 річчю Дніпропетровської школи морфологів; 2016 Жовт 5-7; Дніпро. Дніпро: Дніпро: ДЗ «Дніпропетровська медична академія МОЗ України»; 2016. с. 127-129. *(Кобеньак М.М. особисто проведено експериментальну частину роботи, забір матеріалу, опис, аналіз та узагальнення результатів дослідження, підготовлено матеріали до друку).*

Додаток А 3

Наукові праці, які додатково відображають результати дисертації:

19. Проніна ОМ, Білаш СМ, Кобеняк ММ, винахідники; Українська медична стоматологічна академія, патентовласник. Спосіб оперативного втручання на товстому кишечнику для дослідження механізмів розсмоктування шовних ниток. Патент України на корисну модель №140000 UA, МПК А61L 17/00 G01N 33/00 G09B 23/28 (2006.01) Заявка № u2019 05403; Заявл.20.05.2019; Опубл. 10.02.2020. Бюл. №3.

20. Проніна ОМ, Білаш СМ, Кобеняк ММ, Коптєв ММ., Пирог-Заказнікова АВ, Оніпко ВВ, Іщенко ВІ автори; Наукова стаття «Morphometric features of the structural components of the hemomicrocirculatory bed in the perivulnar region of the caecum in wound defect sutured with polyfilament suture material.» Свідоцтво про реєстрацію авторського права на твір №108580 від 11 жовтня 2021 р.

Додаток А 4

На етапах виконання дисертаційної роботи її основні положення

доповідались на:

1. Proceedings of III International Scientific and Practical Conference «Innovations and Prospects of World Science»; 2021 Nov 4-6; Vancouver. Vancouver: Perfect Publishing; 2021 – *усна доповідь у дистанційному форматі, публікація тез;*
2. Proceedings of I International Scientific and Practical Conference Stockholm «Modern Science: Innovations and Prospects»; 2021 Oct 10-12; Stockholm. Stockholm: SSPG Publish; 2021 – *усна доповідь у дистанційному форматі, публікація тез;*
3. XXIX Міжнародної науково-практичної конференції «Science, theory and practice»; 2021 Червень 8-11; Токіо. Токіо: International Science Group; 2021 – *усна доповідь у дистанційному форматі, публікація тез;*
4. Науково-практична інтернет-конференція з міжнародною участю «Морфологічні аспекти сучасної медицини та стоматології» присвячена 85-річчю з дня народження професора М.С.Скрипнікова; 2021 Трав 19-20; Полтава. Полтава: ПДМУ; 2021 – *усна доповідь, публікація тез;*
5. International scientific conference «Organization of scientific research in modern conditions»; 2020 May 14-15; Seattle. Seattle: KindleDP; 2020 *стендова доповідь у дистанційному форматі, публікація тез;*
6. Науково-практична конференція «Прикладні аспекти морфології експериментальних і клінічних досліджень»; 2019 Жовт 10-11; Тернопіль. Тернопіль: Тернопільський національний медичний університет імені І.Я. Горбачевського МОЗ України; 2019 – *усна доповідь у дистанційному форматі, публікація тез;*
7. Всеукраїнська науково-практична конференція молодих учених «Медична наука в практику охорони здоров'я»; 2019 Лист 22; Полтава. Полтава: УМСА; 2019 – *усна доповідь публікація тез;*

8. Всеукраїнська науково-практична конференція молодих учених «Медична наука 2018»; 2018 Лист 16; Полтава. Полтава: УМСА; 2018 – *усна доповідь публікація тез;*

9. 2-ї Всеукраїнська науково-практична конференція з міжнародною участю «Теорія та практика сучасної морфології»; 2018 Жовт 10-12; Дніпро. Дніпро: ДЗ «Дніпропетровська медична академія МОЗ України»; 2018 – *усна доповідь у дистанційному форматі, публікація тез;*

10. Заочна науково-практична конференція з міжнародною участю, присвячена 150-річчю з дня народження професора М.Ф.Мельникова-Разведенкова «Сучасні аспекти морфології людини: успіхи, проблеми та перспективи»; 2016 Груд 24; Харків. Харків: ХНМУ; 2016 – *усна доповідь у дистанційному форматі, публікація тез;*

11. Науково-практична конференція «Прикладні аспекти морфології»; 2016 Жовт 20-21; Тернопіль. Тернопіль: ДВНЗ Тернопільський державний медичний університет ім.І.Я.Горбачевського МОЗ України; 2016 – *усна доповідь у дистанційному форматі, публікація тез;*

12. Науково-практична конференція з міжнародною участю «Теорія та практика сучасної морфології», присвячена 100 річчю Дніпропетровської школи морфологів; 2016 Жовт 5-7; Дніпро. Дніпро: Дніпро: ДЗ «Дніпропетровська медична академія МОЗ України»; 2016 – *усна доповідь у дистанційному форматі, публікація тез.*

Додаток Б 1

«ЗАТВЕРДЖУЮ»

В.о. проректора з науково – педагогічної роботи

Одеського національного

медичного університету,

д. мед. н., проф.

Світлана Котюжинська

2022 р.

АКЕ ПРО ВПРОВАДЖЕННЯ

результатів, отриманих у дисертаційній роботі, у наукову роботу та навчальний процес

1. **Пропозиція для впровадження:** морфофункціональні особливості тканин товстого кишечника при зшиванні їх різними хірургічними нитками в експерименті
2. **Установа-розробник:** Полтавський державний медичний університет (вул. Шевченка, 23, 36011, м. Полтава, Україна); аспірант кафедри клінічної анатомії і оперативної хірургії Кобеняк Микола Миколайович.
3. **Джерела інформації:**
 - Кобеняк М.М. Порівняльно – видова концепція морфологічних особливостей слиної кишки / Кобеняк М.М. // Актуальні проблеми сучасної медицини: Вісник Української медичної стоматологічної академії - 2020. - №2(20) – С. 134-137.
 - Olena M. Pronina Morphometric features of the structural components of the hemomicrocirculatory bed in the perivascular region of the sacrum in wound defect sutured with polyfilament suture material / Olena M. Pronina, Serhii M. Bilash, Mykola M. Kobeniak, Mykhailo M. Koptev, Angelina V. Pirog-Zakaznikova, Valentyna V. Onipko, Volodymyr L. Ischenko // Wiadomości Lekarskie 2021. – №6 С. 1382 - 1388.
 - Проніна О.М. Репаративна регенерація тканин товстого кишечника в ранні терміни при зшиванні їх вікралом та десмоном після колотомії / Проніна О.М., Кобеняк М.М. // Актуальні проблеми сучасної медицини – 2017. – №17(4) – С. 55-58.
4. **Базова установа, яка проводить впровадження:** кафедра нормальної та патологічної клінічної анатомії Одеського національного медичного університету.
5. **Термін впровадження:** вересень 2021 року – лютий 2022 року.
6. **Форма впровадження:** у навчальну роботу кафедри, в матеріалі лекцій та практичних занять, у науково-дослідну роботу кафедри.
7. **Ефективність впровадження за критеріями, висловленими в джерелах інформації (п. 3):** використання результатів наукових досліджень у навчальному процесі дозволяє розширити знання студентів щодо детального вивчення морфологічних особливостей товстого кишечника.
8. **Зауваження, пропозиції:** не вносяться.
9. **Обговорено та затверджено** на засіданні кафедри, протокол № 6 від 28 січня 2022 року.

Відповідальний за впровадження:

В.о. завідувача кафедри нормальної та патологічної клінічної анатомії
Одеського національного
медичного університету
д. мед. н., доцент



Н. В. Нескоромна

Додаток Б 2

«ЗАТВЕРДЖУЮ»
 Перший професор
 Івано - Франківського національного
 медичного університету
 професор  Ерстенюк Е. М.
 « 14 » 2022 року


АКТ ПРО ВПРОВАДЖЕННЯ

результатів, отриманих у дисертаційній роботі, у наукову роботу та навчальний процес

1. **Пропозиція для впровадження:** морфофункціональні особливості тканин товстого кишечника при зшиванні їх різними хірургічними нитками в експерименті
2. **Установа-розробник:** Полтавський державний медичний університет (вул. Шевченка, 23, 36011, м. Полтава, Україна); аспірант кафедри клінічної анатомії і оперативної хірургії Кобеняк Микола Миколайович.
3. **Джерела інформації:**
 - Проніна О.М. Проблеми вибору шовного матеріалу при операціях на кишечнику / Проніна О.М., Білаш С.М., Сидоренко М.І., Кобеняк М.М. // Вісник проблем біології і медицини – 2018. – №2(1) – С. 13-16.
 - Кобеняк М.М. Порівняльно-видова концепція морфологічних особливостей сліпої кишки / Кобеняк М.М. // Актуальні проблеми сучасної медицини: Вісник Української медичної стоматологічної академії – 2020. – №2(20) – С. 134-137.
 - Білаш С.М. Особливості кровопостачання середнього відділу травної системи у порівняльно-видовому аспекті / Білаш С.М., Проніна О.М., Кобеняк М.М., Сидоренко М.І. // Вісник проблем біології і медицини – 2019. – №4 (2) – С. 294-297.
4. **Базова установа, яка проводить впровадження:** кафедра клінічної анатомії та оперативної хірургії Івано-Франківського національного медичного університету.
5. **Термін впровадження:** вересень 2021 року – лютий 2022 року.
6. **Форма впровадження:** у навчальну роботу кафедри клінічної анатомії та оперативної хірургії, в матеріали лекцій та практичних занять, у науково-дослідну роботу кафедри.
7. **Ефективність впровадження за критеріями, висловленими в джерелах інформації (п. 3):** використання результатів наукових досліджень у навчальному процесі дозволяє розширити знання студентів щодо детального вивчення морфологічних особливостей товстого кишечника.
8. **Зауваження, пропозиції:** не вносилися.
9. **Обговорено та затверджено** на засіданні кафедри, протокол № 2 від 7.02.2022 року.

Відповідальний за впровадження:

завідувач кафедри клінічної анатомії
та оперативної хірургії
Івано - Франківського національного
медичного університету
д. мед. н., професор



Ю. І. Попович

Додаток Б 3



«ЗАТВЕРДЖУЮ»

Проректор з наукової роботи
Львівського національного
медичного університету
імені Данила Галицького
професор А.Й. Наконечний
«...» 2022 року

АКТ ПРО ВПРОВАДЖЕННЯ

результатів, отриманих у дисертаційній роботі, у наукову роботу та навчальний процес

1. **Пропозиція для впровадження:** морфофункціональні особливості тканин товстого кишечника при зшиванні їх різними хірургічними нитками в експерименті
2. **Установа-розробник:** Полтавський державний медичний університет (вул. Шевченка, 23, 36011, м. Полтава, Україна); аспірант кафедри клінічної анатомії і оперативної хірургії Кобеняк Микола Миколайович.
3. **Джерела інформації:**
 - Проніна О.М. Репаративна регенерація тканин товстого кишечника в ранні терміни при зшиванні їх вікрилом та десмосіном після колотомії / Проніна О.М., Кобеняк М.М. // Актуальні проблеми сучасної медицини – 2017. №17(4) С. 55-58.
 - Проніна О.М. Структурна організація тканин тонкого і товстого кишечника в ранні строки після експериментальної резекції з використанням десмосіну / Проніна О.М., Білан С.М., Сидоренко М.І., Кобеняк М.М. // Вісник проблем біології і медицини – 2018. №1(1) С. 297-300.
 - Кобеняк М.М. Порівняльно – видова концепція морфологічних особливостей слиної кишки / Кобеняк М.М. // Актуальні проблеми сучасної медицини: Вісник Української медичної стоматологічної академії – 2020. –№2(20)–С. 134-137.
4. **Базова установа, яка проводить впровадження:** кафедри нормальної анатомії Львівського національного медичного університету імені Данила Галицького.
5. **Термін впровадження:** вересень 2021 року – лютий 2022 року.
6. **Форма впровадження:** у навчальну роботу кафедри нормальної анатомії, в матеріали лекцій та практичних занять, у науково-дослідну роботу кафедри.
7. **Ефективність впровадження за критеріями, висловленими в джерелах інформації (п. 3):** використання результатів наукових досліджень у навчальному процесі дозволяє розширити знання студентів щодо детального вивчення морфологічних особливостей товстого кишечника.
8. **Зауваження, пропозиції:** не вносяться.
9. **Обговорено та затверджено** на засіданні кафедри, протокол №9А від 13 квітня 2022 року.

Відповідальний за впровадження:
завідувач кафедри нормальної анатомії
Львівського національного медичного
університету імені Данила Галицького
д. мед. н., професор

Л. Р. Матенюк-Вацeба

Додаток Б 4

«ЗАТВЕРДЖУЮ»

проректор

науково-педагогічної роботи

Запорізького державного

медичного університету

професор

В.А. Візир

2022 року



АКТ ПРО ВПРОВАДЖЕННЯ

результатів, отриманих у дисертаційній роботі, у наукову роботу та навчальний процес

1. **Пропозиція для впровадження:** морфофункціональні особливості тканин товстого кишечника при зшиванні їх різними хірургічними нитками в експерименті

2. **Установа-розробник:** Полтавський державний медичний університет (вул. Шевченка, 23, 36011, м. Полтава, Україна); аспірант кафедри клінічної анатомії і оперативної хірургії Кобеняк Микола Миколайович.

3. **Джерела інформації:**

- Проніна О.М. Структурна організація тканин тонкого і товстого кишечника в ранні строки після експериментальної резекції з використанням десмосину / Проніна О.М., Білаш С.М., Сидоренко М.І., Кобеняк М.М. // Вісник проблем біології і медицини – 2018. – №1(1) – С. 297-300.

- Кобеняк М.М. Порівняльно – видова концепція морфологічних особливостей сліпої кишки / Кобеняк М.М. // Актуальні проблеми сучасної медицини: Вісник Української медичної стоматологічної асоціації – 2020. – №2(20) – С. 134-137.

- Olena M. Pronina Morphometric features of the structural components of the hemomicrocirculatory bed in the perivulnar region of the caecum in wound defect sutured with polyfilament suture material / Olena M. Pronina, Serhii M. Bilash, Mykola M. Kobeniak, Mykhailo M. Koptev, Angelina V. Pirog-Zakaznikova, Valentyna V. Onipko, Volodymyr I. Ischenko // Wiadomości Lekarskie – 2021. – №6 – С. 1382-1388.

4. **Базова установа, яка проводить впровадження:** кафедра анатомії людини, оперативної хірургії та топографічної анатомії Запорізького державного медичного університету.

5. **Термін впровадження:** вересень 2021 року – лютий 2022 року.

6. **Форма впровадження:** у навчальну роботу кафедри анатомії людини, оперативної хірургії та топографічної анатомії, в матеріали лекцій та практичних занять, у науково-дослідну роботу кафедри.

7. **Ефективність впровадження за критеріями, висловленими в джерелах інформації (п. 3):** використання результатів наукових досліджень у навчальному процесі дозволяє розширити знання студентів щодо детального вивчення морфологічних особливостей товстого кишечника.

8. **Зауваження, пропозиції:** не вносилися.

9. **Обговорено та затверджено** на засіданні кафедри, протокол № від 2021 року.

Відповідальний за впровадження:

завідувач кафедри анатомії людини,
оперативної хірургії та топографічної анатомії
Запорізького державного
медичного університету
д. мед. н., професор

О. А. Григор'єва

Додаток Б 5

«ЗАТВЕРДЖУЮ»
 проректор
 з науково-педагогічної роботи
 Тернопільського національного
 медичного університету ім. І.Я. Горбачевського
 МОЗ України
 професор Шутьгай А.Г.
 2022 року

АКТ ПРО ВПРОВАДЖЕННЯ

результатів, отриманих у дисертаційній роботі, у наукову роботу та навчальний процес

1. **Пропозиція для впровадження:** морфофункціональні особливості тканин товстого кишечника при зшиванні їх різними хірургічними нитками в експерименті
2. **Установа-розробник:** Полтавський державний медичний університет (вул. Шевченка, 23, 36011, м. Полтава, Україна); аспірант кафедри клінічної анатомії і оперативної хірургії Кобеняк Микола Миколайович
3. **Джерела інформації:**
 - Кобеняк М.М. Порівняльно-видова концепція морфологічних особливостей сліпої кишки / Кобеняк М.М. // Актуальні проблеми сучасної медицини: Вісник Української медичної стоматологічної академії – 2020 – №2(20) – С. 134-137.
 - Olena M. Pronina Morphometric features of the structural components of the hemomicrocirculatory bed in the perivulnar region of the caecum in wound defect sutured with polyfilament suture material / Olena M. Pronina, Serhii M. Bilash, Mykola M. Kobeniak, Mykhailo M. Koptev, Angelina V. Pirog-Zakaznikova, Valentyna V. Onipko, Volodymyr I. Ischenko // Wiadomości Lekarskie – 2021. – №6 – С. 1382 – 1388.
 - Проніна О.М. Репаративна регенерація тканин товстого кишечника в ранні терміни при зшиванні їх вікрилом та десмосіном після колотомії / Проніна О.М., Кобеняк М.М. // Актуальні проблеми сучасної медицини – 2017. – №17(4) – С. 55-58.
4. **База установа, яка проводить впровадження:** кафедра оперативної хірургії та клінічної анатомії Тернопільського національного медичного університету ім. І.Я. Горбачевського МОЗ України
5. **Термін впровадження:** вересень 2021 року – лютий 2022 року.
6. **Форма впровадження:** у навчальну роботу кафедри оперативної хірургії та клінічної анатомії, в матеріали лекцій та практичних занять, у науково-дослідну роботу кафедри.
7. **Ефективність впровадження за критеріями, висловленими в джерелах інформації (п. 3):** використання результатів наукових досліджень у навчальному процесі дозволяє розширити знання студентів щодо детального вивчення морфологічних особливостей товстого кишечника.
8. **Зауваження, пропозиції:** не вносилися.
9. **Обговорено та затверджено** на засіданні кафедри, протокол № 3 від 10.02.2022 року.

Відповідальний за впровадження:
 завідувач кафедри оперативної хірургії
 та клінічної анатомії
 Тернопільського національного
 медичного університету
 ім. І.Я. Горбачевського МОЗ України
 д. мед. н. професор



М. С. Гнатюк

Додаток Б 6

«ЗАТВЕРДЖУЮ»
 Проректор наукової роботи
 Івано-Франківського національного
 медичного університету
 професор Бакалюк І.П.

 2021 року

АКТ ПРО ВПРОВАДЖЕННЯ

результатів, отриманих у дисертаційній роботі, у наукову роботу та навчальний процес

1. **Пропозиція для впровадження:** морфофункціональні особливості тканин товстої кишки при зшиванні їх різними хірургічними нитками в експерименті
2. **Установа-розробник:** Полтавський державний медичний університет (вул. Шевченка, 23, 36011, м. Полтава, Україна); аспірант кафедри клінічної анатомії і оперативної хірургії Кобеньяк Микола Миколайович
3. **Джерела інформації:**
 - Проніна О.М. Структурна організація тканин тонкого і товстого кишечника в ранні строки після експериментальної резекції з використанням десмосіну / Проніна О.М., Білаш С.М., Сидоренко М.І., Кобеньяк М.М. // Вісник проблем біології і медицини – 2018. №1(1) С. 297-300.
 - Кобеньяк М.М. Порівняльно – видова концепція морфологічних особливостей сліпої кишки / Кобеньяк М.М. // Актуальні проблеми сучасної медицини: Вісник Української медичної стоматологічної академії – 2020. –№2(20)–С. 134-137.
 - Olena M. Pronina Morphometric features of the structural components of the hemomicrocirculatory bed in the perivulnar region of the caecum in wound defect sutured with polyfilament suture material / Olena M. Pronina, Serhii M. Bilash, Mykola M. Kobeniak, Mykhailo M. Koptev, Angelina V. Pirog-Zakaznikova, Valentyna V. Onipko, Volodymyr L. Ischenko // Wiadomości Lekarskie – 2021. – №6 – С. 1382 - 1388.
4. **Базова установа, яка проводить впровадження:** кафедра анатомії людини Івано - Франківського національного медичного університету.
5. **Термін впровадження:** вересень 2021 року – лютий 2022 року.
6. **Форма впровадження:** у навчальну роботу кафедри анатомії людини, в матеріалі лекцій та практичних занять, у науково-дослідну роботу кафедри.
7. **Ефективність впровадження за критеріями, висловленими в джерелах інформації (п. 3):** використання результатів наукових досліджень у навчальному процесі дозволяє розширити знання студентів щодо детального вивчення морфологічних особливостей товстої кишки.
8. **Зауваження, пропозиції:** не вносилися.
9. **Обговорено та затверджено** на засіданні кафедри протокол № _____ від _____ 2021 року.

Відповідальний за впровадження:

завідувач кафедри анатомії людини
 Івано - Франківського національного
 медичного університету
 д. мед. н., професор



О. Г. Попадинець

Додаток Б 7

ЗАТВЕРДЖУЮ

Проректор закладу вищої освіти

Тернопільського педагогічного університету
Тернопільського національного

медичного університету

імені І. Я. Горбачевського МОЗ України

Д. М. Н., проф.

Шульгай А.Г.

2022 р.

АКТ ВПРОВАДЖЕННЯ

1. Пропозиція для впровадження: матеріали кандидатської дисертації: «Морфофункціональні особливості тканин товстого кишечника при зшиванні їх різними хірургічними нитками в експерименті».

2. Установа розробника, автор: Полтавський державний медичний університет (вул. Шевченка, 23, 36011, м. Полтава, Україна); аспірант кафедри клінічної анатомії і оперативної хірургії Кобеняк Микола Миколайович.

3. Джерело інформації:

1. Проніна О.М. Репаративна регенерація тканин товстого кишечника в ранні терміни при зшиванні їх вікрилом та десмосіном після колотомії / Проніна О.М., Кобеняк М.М. // Актуальні проблеми сучасної медицини. – 2017. – №17(4) – С. 55-58.

2. Кобеняк М.М. Порівняльно – видова концепція морфологічних особливостей сліпої кишки / Кобеняк М.М. // Актуальні проблеми сучасної медицини: Вісник Української медичної стоматологічної академії – 2020. – №2(20) – С. 134-137.

3. Проніна О.М. Структурна організація тканин тонкого і товстого кишечника в ранні строки після експериментальної резекції з використанням десмосіну / Проніна О.М., Білан С.М., Сидоренко М.І., Кобеняк М.М. // Вісник проблем біології і медицини. 2018. – №1(1) – С. 297-300.

4. Базова установа, яка проводить впровадження: кафедра гістології та ембріології Тернопільського національного медичного університету імені І.Я. Горбачевського МОЗ України.

5. Форма впровадження: у навчальну роботу кафедри гістології та ембріології, в матеріали лекцій та практичних занять, у науково-дослідну роботу кафедри.

6. Термін впровадження: вересень 2021 року – лютий 2022 року.

7. Зауваження та пропозиції: немає.

8. Протокол засідання кафедри № 1 від 04 січня 2022 р.

Відповідальний за впровадження:
завідувач кафедри гістології та ембріології
Тернопільського національного
медичного університету
імені І. Я. Горбачевського МОЗ України
доктор біологічних наук, професор



З. М. Небесна

Додаток Б 8

«ЗАТВЕРДЖУЮ»

проректор

науково-педагогічної роботи

Тернопільського національного

медичного університету

І.Я. Горбачевського

Шульгай А.Г.

2022 року

**АКТ ПРО ВПРОВАДЖЕННЯ**

результатів, отриманих у дисертаційній роботі, у наукову роботу та навчальний процес

1. **Пропозиція для впровадження:** морфофункціональні особливості тканин товстого кишечника при зшиванні їх різними хірургічними нитками в експерименті
2. **Установа-розробник:** Полтавський державний медичний університет (вул. Шевченка, 23, 36011, м. Полтава, Україна); аспірант кафедри клінічної анатомії і оперативної хірургії Кобеньяк Микола Миколайович.
3. **Джерела інформації:**
 - Проніна О.М. Структурна організація тканин тонкого і товстого кишечника в ранні строки після експериментальної резекції з використанням десмосіну / Проніна О.М., Білаш С.М., Сидоренко М.І., Кобеньяк М.М. // Вісник проблем біології і медицини – 2018. – №1(1) – С. 297-300.
 - Кобеньяк М.М. Порівняльно – видова концепція морфологічних особливостей сліпої кишки / Кобеньяк М.М. // Актуальні проблеми сучасної медицини: Вісник Української медичної стоматологічної академії – 2020. – №2(20) – С. 134-137.
 - Olena M. Pronina Morphometric features of the structural components of the hemomicrocirculatory bed in the perivulnar region of the caecum in wound defect sutured with polyfilament suture material / Olena M. Pronina, Serhii M. Bilash, Mykola M. Kobeniak, Mykhailo M. Koptev, Angelina V. Pirog Zakaznikova, Valentyna V. Onipko, Volodymyr I. Ischenko // Wiadomości Lekarskie – 2021. – №6 – С. 1382 - 1388.
4. **Базова установа, яка проводить впровадження:** кафедра анатомії людини Тернопільського національного медичного університету ім. І.Я. Горбачевського.
5. **Термін впровадження:** вересень 2021 року – лютий 2022 року.
6. **Форма впровадження:** у навчальну роботу кафедри анатомії людини, в матеріали лекцій та практичних занять, у науково-дослідну роботу кафедри.
7. **Ефективність впровадження за критеріями, висловленими в джерелах інформації (п. 3):** використання результатів наукових досліджень у навчальному процесі дозволяє розширити знання студентів щодо детального вивчення морфологічних особливостей товстого кишечника.
8. **Зауваження, пропозиції:** не вносилися.
9. **Обговорено та затверджено на засіданні кафедри, протокол № 10 від 30.11.2021 року.**

Відповідальний за впровадження:

завідувач кафедри анатомії людини

Тернопільського національного

медичного університету

ім. І.Я. Горбачевського

д. мед. н., професор

І. Є. Герасимюк

Додаток Б 10

**АКТ ПРО ВПРОВАДЖЕННЯ**

результатів, отриманих у дисертаційній роботі, у наукову роботу та навчальний процес

1. Пропозиція для впровадження: морфологічні особливості тканин товстого кишечника при зшиванні їх різними хірургічними нитками в експерименті.
2. Установа-розробник: Полтавський державний медичний університет (вул. Шевченка, 23, 36011, м. Полтава, Україна); аспірант кафедри клінічної анатомії та оперативної хірургії Кобеняк Микола Миколайович.
3. Джерела інформації:
 - Кобеняк М.М. Порівняльно – видова концепція морфологічних особливостей сліпої кишки / Кобеняк М.М. // Актуальні проблеми сучасної медицини. Вісник Української медичної стоматологічної академії – 2020. – №2(20) – С. 134-137.
 - Olena M. Pronina Morphometric features of the structural components of the hemostatic bed in the perivulnar region of the caecum in wound defect sutured with polyflament suture material / Olena M. Pronina, Serhi M. Bilash, Mykola M. Kobenyak, Mykhailo M. Kozlov, Angelina V. Pirog-Zakaznikova, Valeriyana V. Onipko, Volodymyr I. Ischenko // Wiadomosci Lekarskie – 2021. – №6 – С. 1382 - 1388.
 - Проніна О.М. Репаративна регенерація тканин товстого кишечника в ранні терміни при зшиванні їх вікрилом та десмосіном після колотомії / Проніна О.М., Кобеняк М.М. // Актуальні проблеми сучасної медицини – 2017 – №17(4) – С. 55-58.
4. Базова установа, яка проводить впровадження: кафедра оперативної хірургії та клінічної анатомії Вінницького національного медичного університету ім. М.І. Пирогова.
5. Термін впровадження: вересень 2021 року – лютий 2022 року
6. Форма впровадження: у навчальну роботу кафедри оперативної хірургії та клінічної анатомії, в матеріали лекцій та практичних занять, у науково-дослідну роботу кафедри.
7. Ефективність впровадження за критеріями, висловленими в джерелах інформації (п. 3): використання результатів наукових досліджень у навчальному процесі дозволяє розширити знання студентів щодо детального з'ясування морфологічних особливостей товстого кишечника.
8. Зауваження, пропозиції: не вносилися.
9. Обговорено та затверджено на засіданні кафедри протокол № 3 від 21 березня 2022 року.

Відповідальний за впровадження:
засідувач кафедри оперативної хірургії
та клінічної анатомії
Вінницького національного
медичного університету
ім. М.І. Пирогова
д. мед. н., професор

Володимир ПІВТОРАК

Додаток Б 11

ЗАТВЕРДЖУЮ
Проректор з науково-педагогічної роботи
Буковинського державного
медичного університету
доп. _____ І.В. Геруш
_____ 2022 р.



АКТ ВПРОВАДЖЕННЯ

Пропозиція для впровадження: Морфофункціональні особливості тканин товстого кишечника при зшиванні їх різними хірургічними нитками в експерименті.

Установа-розробник: Полтавський державний медичний університет (вул. Шевченка, 23, 36011, м. Полтава, Україна); аспірант кафедри клінічної анатомії і оперативної хірургії Кобеняк Микола Миколайович.

Джерела інформації:

1. Проніна О.М. Структурна організація тканин тонкого і товстого кишечника в ранні строки після експериментальної резекції з використанням десмосіну / Проніна О.М., Білаш С.М., Сидоренко М.І., Кобеняк М.М. // Вісник проблем біології і медицини – 2018. – №1(1) – С. 297-300.
2. Кобеняк М.М. Порівняльно – видова концепція морфологічних особливостей сліпої кишки / Кобеняк М.М. // Актуальні проблеми сучасної медицини: Вісник Української медичної стоматологічної академії – 2020. – №2(20)–С. 134-137.
3. Olena M. Pronina Morphometric features of the structural components of the hemomicrocirculatory bed in the perivulnar region of the caecum in wound defect sutured with polyfilament suture material / Olena M. Pronina, Serhii M. Bilash, Mykola M. Kobeniak, Mykhailo M. Koptev, Angelina V. Pirog-Zakaznikova, Valentyna V. Onipko, Volodymyr I. Ischenko // Wiadomości Lekarskie – 2021.– №6– С. 1382 - 1388.

Базова установа, яка проводить впровадження: кафедра анатомії, клінічної анатомії та оперативної хірургії Буковинського державного медичного університету.

Термін впровадження: вересень 2021 року – лютий 2022 року.

Форми впровадження: введено у навчальний процес – у матеріали лекцій та практичних занять з анатомії, клінічної анатомії та оперативної хірургії.

Затверджено на засіданні кафедри (протокол № 12 від 18.02.2022 р.).

Завідувач кафедри анатомії,
клінічної анатомії
та оперативної хірургії
Буковинського державного
медичного університету МОЗ України,
доктор медичних наук, професор



Олександр СЛОБОДЯН

Додаток Б 12



АКТ ВПРОВАДЖЕННЯ

1. Пропозиція для впровадження: морфофункціональні особливості тканин товстого кишечника при зшиванні їх різними хірургічними шитками в експерименті

2. Установа-розробник: Полтавський державний медичний університет (вул. Шевченка, 23, 36011, м. Полтава, Україна); аспірант кафедри клінічної анатомії і оперативної хірургії Кобеняк Микола Миколайович.

3. Джерела інформації:

- Кобеняк М.М. Порівняльно – видова концепція морфологічних особливостей сліпої кишки / Кобеняк М.М. // Актуальні проблеми сучасної медицини: Вісник Української медичної стоматологічної академії – 2020. –№2(20) – С. 134-137.
- Olena M. Pronina Morphometric features of the structural components of the hemomicrocirculatory bed in the perivulnar region of the caecum in wound defect sutured with polyfilament suture material / Olena M. Pronina, Serhii M. Bilash, Mykola M. Kobeniak, Mykhailo M. Koptev, Angelina V. Pirog-Zakaznikova, Valentyna V. Onipko, Volodymyr I. Ischenko // Wiadomości Lekarskie – 2021. – №6 – С. 1382 - 1388.
- Проніна О.М. Репаративна регенерація тканин товстого кишечника в ранні терміни при зшиванні їх вікрилом та десмосіном після колотомії / Проніна О.М., Кобеняк М.М. // Актуальні проблеми сучасної медицини – 2017. – №17(4) – С. 55-58.

4. Базова установа, яка проводить впровадження: кафедра анатомії людини ім. М.Г. Туркевича Буковинського державного медичного університету.

5. Термін впровадження: січень-лютий 2022 року.

6. Форма впровадження: введено у навчальний процес – у матеріали лекцій та практичних занять з анатомії людини.

7. Зауваження та пропозиції: не постуило.

Обговорено та затверджено на засіданні кафедри анатомії людини ім. М.Г. Туркевича. Протокол № 27 від 18 лютого 2022 року.

Завідувач кафедри анатомії людини
 імені М.Г. Туркевича
 Буковинського державного
 медичного університету
 доктор медичних наук, професор

В.В. Кривецький

Додаток Б 13

«ЗАТВЕРДЖУЮ»
 проректор
 із наукової роботи
 Дніпровського державного
 медичного університету
 д.мед.н., професор  Олександр ГУДАР'ЯН
 « » 2022 року

АКТ ПРО ВПРОВАДЖЕННЯ

результатів, отриманих у дисертаційній роботі, у наукову роботу та навчальний процес

1. **Пропозиція для впровадження:** морфофункціональні особливості тканин товстого кишечника при зшиванні їх різними хірургічними нитками в експерименті
2. **Установа-розробник:** Полтавський державний медичний університет (вул. Шевченка, 23, 36011, м. Полтава, Україна); аспірант кафедри клінічної анатомії і оперативної хірургії Кобеняк Микола Миколайович.
3. **Джерела інформації:**
 - Проніна О.М. Структурна організація тканин тонкого і товстого кишечника в ранні строки після експериментальної резекції з використанням десмосіну / Проніна О.М., Білаш С.М., Сидоренко М.І., Кобеняк М.М. // Вісник проблем біології і медицини – 2018. – №1(1) – С. 297-300.
 - Кобеняк М.М. Порівняльно – видова концепція морфологічних особливостей сліпої кишки / Кобеняк М.М. // Актуальні проблеми сучасної медицини: Вісник Української медичної стоматологічної академії – 2020. – №2(20) – С. 134-137.
 - Olena M. Pronina Morphometric features of the structural components of the hemomicrocirculatory bed in the perivulnar region of the caecum in wound defect sutured with polyfilament suture material / Olena M. Pronina, Serhii M. Bilash, Mykola M. Kobeniak, Mykhailo M. Koptev, Angelina V. Pirog-Zakaznikova, Valentyna V. Onipko, Volodymyr I. Ischenko // Wiadomości Lekarskie – 2021. – №6 – С. 1382 - 1388.
4. **Базова установа, яка проводить впровадження:** кафедра анатомії людини, клінічної анатомії та оперативної хірургії Дніпровського державного медичного університету.
5. **Термін впровадження:** вересень 2021 року – лютий 2022 року.
6. **Форма впровадження:** у навчальну роботу кафедри анатомії людини, клінічної анатомії та оперативної хірургії, в матеріали лекцій та практичних занять, у науково-дослідну роботу кафедри.
7. **Ефективність впровадження за критеріями, висловленими в джерелах інформації (п. 3):** використання результатів наукових досліджень у навчальному процесі дозволяє розширити знання студентів щодо детального вивчення морфологічних особливостей товстого кишечника.
8. **Зауваження, пропозиції:** не вносилися.
9. **Обговорено та затверджено** на засіданні кафедри, протокол № 4 від 21 грудня 2021 року.

Відповідальний за впровадження:

завідувач кафедри анатомії людини,
 клінічної анатомії та оперативної хірургії
 Дніпровського державного
 медичного університету
 д. мед. н., професор



Олена НЕФЬОДОВА


Додаток Б 14

«ЗАТВЕРДЖУЮ»
Перший проректор
з науково-дослідницької роботи
Полтавського державного медичного університету
професор **В.М. Дворник**
2022 року

АКТ ПРО ВПРОВАДЖЕННЯ
результатів, отриманих у дисертаційній роботі, у наукову роботу та
навчальний процес

- Пропозиція для впровадження:** морфофункціональні особливості тканин товстого кишечника при зшиванні їх різними хірургічними пінками в експерименті
- Установа-розробник:** Полтавський державний медичний університет (вул. Шевченка, 23, 36011, м. Полтава, Україна); аспірант кафедри клінічної анатомії і оперативної хірургії Кобеняк Микола Миколайович.
- Джерела інформації:**
 - Проніна О.М. Репаративна регенерація тканин товстого кишечника в ранні терміни при зшиванні їх вікрилом та десмосіном після колотомії / Проніна О.М., Кобеняк М.М. // Актуальні проблеми сучасної медицини – 2017. – №17(4) – С. 55-58.
 - Проніна О.М. Структурна організація тканин тонкого і товстого кишечника в ранні строки після експериментальної резекції з використанням десмосіну / Проніна О.М., Білаш С.М., Сидоренко М.І., Кобеняк М.М. // Вісник проблем біології і медицини – 2018. – №1(1) – С. 297-300.
 - Кобеняк М.М. Порівняльно – видова концепція морфологічних особливостей сліпої кишки / Кобеняк М.М. // Актуальні проблеми сучасної медицини: Вісник Української медичної стоматологічної академії – 2020. – №2(20) – С. 134-137.
- Базова установа, яка проводить впровадження:** кафедра патологічної анатомії Полтавського державного медичного університету.
- Термін впровадження:** вересень 2021 року – лютий 2022 року.
- Форма впровадження:** у навчальну роботу кафедри патологічної анатомії, в матеріали лекцій та практичних занять, у науково-дослідну роботу кафедри.
- Ефективність впровадження за критеріями, висловленими в джерелах інформації (п. 3):** використання результатів наукових досліджень у навчальному процесі дозволяє розширити знання студентів щодо детального вивчення морфологічних особливостей товстого кишечника.
- Зауваження, пропозиції:** не вносилися.
- Обговорено та затверджено на засіданні кафедри, протокол** № 14 від «14» вересня 2021 року.

Відповідальний за впровадження:
завідувач кафедри патологічної анатомії
Полтавського державного
медичного університету
д. мед. н., професор


І. І. Старченко

ПІДПИС ЗАСВІДЧУЮ
Начальник відділу кадрів
З. Г. Бойко

Додаток Б 15

Перший проректор
з науково-педагогічної роботи
Полтавського державного медичного університету
професор В.М. Дворник
2022 року

**АКТ ПРО ВПРОВАДЖЕННЯ**

результатів, отриманих у дисертаційній роботі, у наукову роботу та навчальний процес

1. Пропозиція для впровадження: морфофункціональні особливості тканин товстого кишечника при зшиванні їх різними хірургічними нитками в експерименті
2. Установа-розробник: Полтавський державний медичний університет (вул. Шевченка, 23, 36011, м. Полтава, Україна); аспірант кафедри клінічної анатомії і оперативної хірургії Кобеняк Микола Миколайович.
3. Джерела інформації:
 - Olena M. Pronina Morphometric features of the structural components of the hemomicrocirculatory bed in the perivulnar region of the caecum in wound defect sutured with polyfilament suture material / Olena M. Pronina, Serhii M. Bilash, Mykola M. Kobeniak, Mykhailo M. Koptev, Angelina V. Pirog-Zakaznikova, Valentyna V. Onipko, Volodymyr I. Ischenko // Wiadomości Lekarskie – 2021. – №6 – С. 1382 - 1388.
 - Білаш С.М. Особливості кровопостачання середнього відділу травної системи у порівняльній – видовому аспекті / Білаш С.М., Проніна О.М., Кобеняк М.М., Сидоренко М.І. // Вісник проблем біології і медицини – 2019. – №4 (2) – С. 294-297.
 - Проніна О.М. Проблеми вибору шовного матеріалу при операціях на кишечнику / Проніна О.М., Білаш С.М., Сидоренко М.І., Кобеняк М.М. // Вісник проблем біології і медицини – 2018. – №2(1) – С. 13-16.
4. Базова установа, яка проводить впровадження: кафедра гістології, цитології та ембріології Полтавського державного медичного університету.
5. Термін впровадження: вересень 2021 року – лютий 2022 року.
6. Форма впровадження: у навчальну роботу кафедри гістології, цитології та ембріології, в матеріали лекцій та практичних занять, у науково-дослідну роботу кафедри.
7. Ефективність впровадження за критеріями, висловленими в джерелах інформації (п. 3): використання результатів наукових досліджень у навчальному процесі дозволяє розширити знання студентів щодо детального вивчення морфологічних особливостей товстого кишечника.
8. Зауваження, пропозиції: не вносилися.
9. Обговорено та затверджено на засіданні кафедри, протокол № 17 від «05» квітня 2022 року.

Відповідальний за впровадження:

завідувач кафедри гістології,
цитології та ембріології

Полтавського державного
медичного університету
д. мед. н. професор



ВІДПИС ЗАСВІДЧУЮ
начальник відділу кадрів
З.Т. Бойко

В. І. Шепітько