Полтавський державний медичний університет
Міністерство охорони здоров'я України

Кваліфікаційна наукова
праця на правах рукопису

Балюк Олена Євгеніївна

УДК: 616.5-002 : 615.26 : 612.08

ДИСЕРТАЦІЯ

ЕКСПЕРИМЕНТАЛЬНЕ ОБҐРУНТУВАННЯ МІСЦЕВОГО ЗАСТОСУВАННЯ ЕТИЛМЕТИЛГІДРОКСИПІРИДИНУ СУКЦИНАТУ ПРИ ЗАПАЛЬНИХ ЗАХВОРЮВАННЯХ ШКІРИ

222 – Медицина

Подається на здобуття наукового ступеня доктора філософії

Дисертація містить результати власних досліджень. Використання ідей, результатів і текстів інших авторів мають посилання на відповідне джерело
_____ О. Є. Балюк

Науковий керівник: Важнича Олена Митрофанівна,
доктор медичних наук, професор

Полтава– 2025

АНОТАЦІЯ

Балюк О.Є. Експериментальне обґрунтування місцевого застосування етилметилгідроксипіридину сукцинату при запальних захворюваннях шкіри. – Кваліфікаційна наукова праця на правах рукопису.

Дисертація на здобуття наукового ступеня доктора філософії за спеціальністю 22 «Медицина». – Полтавський державний медичний університет МОЗ України, м. Полтава, 2025; Полтавський державний медичний університет МОЗ України, м. Полтава, 2025.

У дисертації наведено теоретичне узагальнення і розв'язання наукового завдання, що полягає в з'ясуванні можливості місцевого застосування етилметилгідроксипіридину сукцинату (ЕМГПС) для лікування ушкоджень і захворювань шкіри з оксидативно-запальними механізмами патогенезу.

Для досягнення мети роботи було проведено експерименти *in silico, in vitro* та *in vivo* на 134 статевозрілих щурах-самцях Вістар, у яких використано наступні методи дослідження: фармакологічні (моделювання експериментальної патології та її фармакокорекція in vivo), фармацевтичні (розробка складу гелю ЕМГПС, лабораторної технології його приготування, вивчення вивільнення активної речовини), комп'ютерного прогнозування, мікробіологічні (визначення мінімальної інгібувальної концентрації (МІК), визначення чутливості мікроорганізмів та кількості колонієутворюючих одиниць (КУО), біохімічні (визначення показників пероксидного окиснення ліпідів (ПОЛ), активності антиоксидантних ферментів, вмісту гідроксипроліну та глікозаміногліканів (ГАГ) як біомаркерів позаклітинного матриксу), морфологічні (визначення відновлення волосяного покриву, тяжкості псоріазоподібного дерматиту та площі рани, гістологічне дослідження і гістоморфометрія), статистичні (однофакторний дисперсійний аналіз ANOVA з апостеріорним тестом Тьюкі, тест Краскела-Уолеса).

При фармакоінформаційному аналізі структури ЕМГПС за програмою PASS були виявлені ефекти дерматологічного спрямування, до яких належить антисеборейна, протиалопеційна, протиекземна, протисвербіжна, протиінфекційна

дія. Згідно з даними прогнозу, зазначені ефекти могли бути зумовлені впливом компонентів молекули ЕМГПС на мембрани, антиоксидантний захист, стан сполучної тканини, ферменти та сигнальні шляхи, задіяні в розвитку запалення, а також на фактори патогенності мікроорганізмів.

За лабораторною технологією було виготовлено гелі ЕМГПС на синтетичній основі, що включала спирт полівініловий та карбомер-940. Встановлено, що гелі ЕМГПС з концентрацією 2,5-7,5 % у модельному середовищі вивільняють 47-49 % лікарської речовини за перші 30 хв пропорційно до її вмісту, що дає можливість застосовувати його в подальших експериментах у середній концентрації 5 %.

ЕМГПС гальмує розвиток еталонних і клінічних штамів грампозитивних і грамнегативних бактерій у діапазоні концентрацій 312-2500 мкг/мл і справляє фунгістатичну дію на штами кандиди. ЕМГПС продемонстрував здатність посилювати чутливість тест-культур еталонних штамів мікроорганізмів, уключаючи *Staphylococcus aureus* АТСС 25293, *Escherihia coli* АТСС 25922, *Candida albicans* АТСС 10231, до ефірних олій. Маючи власну слабку дію на еталонний штам С. *albicans* АТСС 10231, ЕМГПС посилював дію традиційних антимікотиків різної будови, що на прикладі флуконазолу було оцінено як адитивний ефект (фракційний індекс інгібувальних концентрацій 0,612). Протимікробна дія ЕМГПС зберігалась у складі гелю. Такий гель*S. aureus* АТСС 25293, *Staphylococcus epidermidis* АТСС 14990, *Micrococcus luteus* АТСС 4698, *Enterococcus faecalis* АТСС 29212, *E. coli* АТСС 25922, *C. albicans* АТСС 10231)*S. aureus* 5352, *Pseudomonas aeruginosa* 5245, *C. albicans* 5261, що надавало композиції переваг як у порівнянні з окремими компонентами, так і з відомим антимікробним препаратом.

При дослідженні місцевого застосування 5 % гелю ЕМГПС (125 мг/кг, 1 раз на день протягом 21 дня) на стан шкіри та регенерацію волосся після хімічної депіляції було показано, що відновлення волосяного покриву в щурів прискорюється під впливом гелю ЕМГПС тією ж мірою, що і під впливом препарату порівняння міноксидилу (30 мг/кг).

Регенерація волосся після хімічної депіляції як за відсутності фармакологічного впливу, так і під дією лікування гелем ЕМГПС або препаратом порівняння супроводжувалась гістологічними змінами в шкірі тестової ділянки, з яких найбільш характерними були базальноклітинна реактивність, наявність інтраепітеліальних лейкоцитів, скупчення клітин у дермі та нерівномірність епідермісу, причому фармакотерапія не зменшувала явища реактивного запалення в порівнянні з контролем.

Видалення волосся в лабораторних тварин комерційним депілюючим засобом викликало зміни числа волосяних фолікулів, їх розміру та товщини епідермісу, які залежали від термінів спостережень. Гель ЕМГПС збільшував кількість волосяних фолікулів у стандартній площі мікропрепаратів у 2 рази ($p<0,001$) проти контролю через 21 день, протидіяв потовщенню епідермісу через 3 та 9 днів, але не впливав вірогідно на діаметр волосяних фолікулів після хімічної депіляції.

Щоденне місцеве застосування 5 % гелю ЕМГПС після хімічної депіляції в білих щурів зменшувало біохімічні зміни в шкірі через 3, 9 та 21 день, а саме знижувало вміст малонового діальдегіду (МДА) в 1,2-1,4 рази ($p<0,001$), підвищувало активність супероксиддисмутази (СОД) в 1,3-1,8 рази ($p<0,001$), модифікувало активність каталази, нормалізувало вміст гідроксипроліну та ГАГ ($p<0,001$) у порівнянні з контролем, що було подібно або дещо слабше ефектів міноксидилу. Під впливом гелю через 3, 9 та 21 день експерименту відбувалось зниження вмісту МДА і зменшення порушень активності СОД і каталази в крові проти контролю.

Досліджували ефект гелю ЕМГПС після гострого ультрафіолетового (УФ) опромінення. При моделюванні УФ опромінення (УФ А 3,75 Дж/см^2, УФ В 0,05 Дж/см^2) ділянки спини щурів за мінімальної візуальної реакції шкіри спостерігали гістопатологічні зміни у вигляді інфільтрації запальних клітин, гідропічної дистрофії кератиноцитів, потовщення епідермісу, повнокров’я мікросудин, що супроводжувалося оксидативним стресом і зростанням у шкірі вмісту вільного гідроксипроліну та загальної фракції ГАГ.

При місцевому застосуванні гелю 5 % ЕМГПС (125 мг/кг маси тіла 1 раз на день протягом 3-х днів) у шкірі опроміненої ділянки відмічалася більша рівномірність товщини епідермісу, більш чіткі межі між його шарами, рідше зустрічалися лейкоцити і повнокров'я судин. Гель ЕМГПС зменшував товщину епідермісу в 1,3-1,4 рази ($p<0,001$) через 48 і 72 год та інфільтрацію клітин запалення в 1,4 рази ($p<0,001$) через 24 год, а також демонстрував тенденцію до зменшення вмісту клітин з дистрофічними явищами.

В УФ-опроміненій шкірі гель ЕМГПС знижував рівень МДА в 1,2 рази ($p<0,05$), зменшував зміни активності СОД і каталази, а також знижував концентрацію вільного гідроксипроліну в 1,7-2,1 рази ($p<0,001$) і загальної фракції ГАГ в 1,3-1,2 рази ($p<0,05$) через 48 і 72 год у порівнянні з контролем. Він протидіяв накопиченню продуктів ПОЛ у крові та знижував активність СОД у ранньому строкові спостережень. Після УФ опромінення гель ЕМГПС діяв сильніше за препарат порівняння – мазь пантенолу, поступившись останньому лишу стосовно зменшення числа запальних клітин у шкірі через 24 год.

Ефективність гелю ЕМГПС також досліджували при запаленні шкіри, індукованому імуномодулятором іміквімодом (125 мг 1 раз на день). Обробка шкіри щурів іміквімодом протягом 6 днів викликала розвиток виразного псоріазоподібного дерматиту (8,6 бали). Наступне лікування ушкодженої шкіри гелем ЕМГПС (125 мг/кг маси тіла 1 раз на день протягом 6 днів) прискорювало редукування симптоматики до 0,4 балів тією ж мірою, що й препарат порівняння – мазь преднізолону (0,3 бали), і вірогідно відрізнялось від стану шкіри до лікування ($p<0,001$).

При псоріазоподібному дерматиті, індукованому іміквімодом, спостерігались відшарування рогового шару та місцями всього епідермісу, потовщення епідермісу з підвищеною проліферацією, акантоз, поява запальних клітин, зростання числа клітин з ознаками дистрофії, збільшення кількості клітин у дермі. Після лікування гелем ЕМГПС роговий шар епідермісу був добре виражений, сам епідерміс витончений, ділянки акантозу рідкісні, а кількість клітин помірна. Для порівняння: під впливом мазі преднізолону мали місце порушення

структури рогового шару, нечіткі межі між шарами епідермісу, місцями різке витончення епідермісу.

За даними гістоморфометрії, псоріазоподібний дерматит у щурів характеризувався потовщенням епідермісу, збільшенням числа клітин у сосочковому шарі дерми, зокрема за рахунок клітинних елементів гематогенного походження. Наступне місцеве лікування гелем ЕМГПС зменшувало ці зрушення у порівнянні з такими до лікування, що було подібно до дії мазі преднізолону та основи гелю в контролі.

Іміквімод-індукований псоріазоподібний дерматит посилював ПОЛ, підвищував активність каталази, збільшував вміст вільного гідроксипроліну і викликав тенденцію до збільшення загальної фракції ГАГ в ушкодженій шкірі. Досліджуваний гель ЕМГПС зменшував усі вказані зрушення в порівнянні з аналогічними показниками до лікування, що стосовно активності каталази було виразніше, ніж у контролі. За всіма виявленими ефектами гель ЕМГПС істотно не відрізнявся від препарату порівняння.

Псоріазоподібний дерматит викликав оксидативний стрес на рівні всього організму, що проявлялось накопиченням МДА та змінами активності СОД і каталази в крові. Місцеве застосування ЕМГПС зменшувало накопичення продуктів ПОЛ у крові та підвищувало активність каталази крові порівняно з патологією до лікування.

Ранозагоювальну дію гелю ЕМГПС оцінювали на моделі шкірної рани, нанесеної механічним способом. Процес загоєння рани без лікування характеризувався явищами запалення, проліферації та ремоделювання, які розвивались стадійно і частково перекривались, і тривав до 14 днів від моменту нанесення ран. Вірогідна різниця в зменшенні площі ран на користь гелю ЕМГПС спостерігалась через 6, 9 та 13 днів у порівнянні з контролем та маззю пантенолу. Динаміка скорочення площі ран свідчила, що гель ЕМГПС більшою мірою впливає на фази запалення та проліферації ранового процесу, тоді як препарат порівняння реалізує свою активність у фази проліферації та ремоделювання.

У гістологічних препаратах ділянки рани через 3 дні під дією гелю ЕМГПС

порівняно з основою гелю можна було відмітити відсутність кірки та меншу кількість лейкоцитів, порівняно з ефектом мазі пантенолу – товщий шар грануляційної тканини. Через 9 днів гістологічна картина ран, які обробляли гелем ЕМГПС, відрізнялась від інших груп відсутністю зони некрозу, кращим розвитком грануляційної тканини та епітелізацією рани. Через 13 днів гістологічна картина ран із застосуванням гелю ЕМГПС, основи гелю та препарату порівняння була подібною та відрізнялась від контролю відсутністю зони некрозу, більшою зрілістю рубцевої тканини та кращим розвитком шарів епідермісу.

Морфометричні дослідження мікропрепаратів показали, що гель ЕМГПС зменшував товщину зони некрозу, збільшував товщину грануляційної тканини на початковому етапі загоєння ран в 1,7 рази ($p<0,02$) проти контролю, поліпшував формування епітелію на етапі ремоделювання в 1,5 рази ($p<0,001$) проти основи гелю, зменшував кількість клітин гематогенного походження в рубцевій тканині через 13 днів у 2,2 рази ($p<0,05$) і забезпечував переважання фібробластів над гематогенними клітинами у пізні строки експерименту.

Під час лікування ран гель ЕМГПС знижував кількість КУО у відбитках з поверхні шкірної рани, що було найбільше виразним через 9 днів від початку лікування. На всіх етапах спостережень його протимікробний ефект істотно не відрізнявся від дії препарату порівняння.

Ключові слова: етилметилгідроксипіридину сукцинат, місцеве лікування, шкіра, оксидативний стрес, позаклітинний матрикс, запальна відповідь, антиоксидант, протизапальна активність, регенерація, антимікробна активність, чутливість мікроорганізмів, хімічна депіляція, ультрафіолетове опромінення, псоріаз, шкірна рана.

ANNOTATION

Baliuk O.V. Experimental substantiation of local application of ethylmethylhydroxypyridine succinate in inflammatory skin diseases. – Qualification scientific work in the form of a manuscript.

Dissertation for the degree of Doctor of Philosophy in specialty 222 "Medicine". – Poltava State Medical University of the Ministry of Health of Ukraine, Poltava, 2025; Poltava State Medical University of the Ministry of Health of Ukraine, Poltava, 2025.

The dissertation presents a theoretical generalization and solution to the scientific task, which consists in clarifying the possibility of topical application of ethylmethylhydroxypyridine succinate (EMHPS) for the treatment of skin injuries and diseases with oxidative-inflammatory mechanisms of pathogenesis.

To achieve the goal of the work, an *in silico*, *in vitro* and *in vivo* (on 134 adult male Wistar rats) experiments were conducted, in which the following research methods were used: pharmacological (modeling of experimental pathology and its pharmacocorrection *in vivo*), pharmaceutical (development of the composition of the EMPPS gel, laboratory technology of its preparation, study of the active substance release), computer prediction, microbiological (determination of the minimum inhibitory concentration (MIC), determination of the microorganisms susceptibility and the colony-forming units (CFU) count, biochemical (determination of lipid peroxidation (LPO) products, activity of antioxidant enzymes, content of hydroxyproline and glycosaminoglycans (GAG) as extracellular matrix biomarkers), morphological (determination of hair restoration, severity of psoriatic-like dermatitis, and wound area, histological investigation and histomorphometry), statistical (one-factor analysis of variance (ANOVA) with Tukey's post hoc test and Kruskal-Wallis test).

During the pharmaco-informative analysis of the EMHPS structure using the PASS program, dermatological effects were identified, which include antiseborrheic, anti-alopecia, anti-eczema, anti-itch, and anti-infective action. According to the forecast data, the above effects could be due to the influence of the EMHPS molecule components on membranes, antioxidant protection, the state of connective tissue, enzymes and signaling pathways involved in the development of inflammation, as well as on the microorganisms' pathogenicity factors.

EMHPS gels were manufactured using laboratory technology on a synthetic basis containing polyvinyl alcohol and carbomer-940. It was found that EMHPS gels with a concentration of 2.5-7.5% release 47-49% of the drug substance to the model medium

during the first 30 min in proportion to its content, which makes it possible to use the gel in further experiments at an average concentration of 5%.

EMHPS inhibits the development of reference and clinical strains of gram-positive and gram-negative bacteria in the concentration range of 312-2500 μg/ml and has a fungistatic effect on *Candida* strains. EMHPS demonstrated the ability to enhance the susceptibility of the test cultures of microorganism reference strains, including *Staphylococcus aureus* ATCC 25293, *Escherichia coli* ATCC 25922, *Candida albicans* ATCC 10231, to essential oils. Having its own weak effect on the reference strain *C. albicans* ATCC 10231, EMHPS enhanced the effect of traditional antifungals of various structure, which was evaluated as additive effect on the example of fluconazole (fractional index of inhibitory concentrations 0.612). The antimicrobial effect of EMHPS was preserved when it was in the gel. Such a gel inhibited the development of the test cultures of reference strains (*S. aureus* ATCC 25293, *Staphylococcus epidermidis* ATCC 14990, *Micrococcus luteus* ATCC 4698, *Enterococcus faecalis* ATCC 29212, *E. coli* ATCC 25922, *C. albicans* ATCC 10231) and clinical strains of bacteria and fungi (*S. aureus* 5352, *Pseudomonas aeruginosa* 5245, *C. albicans* 5261) and in the most cases in a concentration 5-7.5% made this more actively than reference drug. In the gel composition, the synergy between EMHPS and tea tree oil also displayed that gave such a composition the advantages both in comparison with its individual components and with a known antimicrobial drug.

In a study of the topical application of 5% EMHPS gel (125 mg/kg, once daily for 21 days) on the skin condition and hair regeneration after chemical depilation, it was shown that the restoration of the hair in rats is accelerated under the influence of EMHPS gel to the same extent as under the influence of minoxidil (30 mg/kg), a reference preparation.

Hair regeneration after chemical depilation both in the absence of pharmacological correction and under the influence of local treatment with EMHPS gel or reference preparation was accompanied by histological changes in the skin of the test area, the most characteristic of which were basal cell reactivity, the presence of intraepithelial leukocytes, cell accumulation in the dermis, and unevenness of the epidermis. The

pharmacotherapy did not reduce the phenomena of reactive inflammation compared to the control pathology.

Hair removal in laboratory animals with a commercial depilatory caused changes in the number of hair follicles, their size and thickness of the epidermis, which depended on the terms of observation. The EMHPS gel increased the number of hair follicles in the standard area of micropreparations by 2 times ($p<0.001$) compared to the control after 21 days, counteracted the thickening of the epidermis after 3 and 9 days, but did not affect the diameter of hair follicles after chemical depilation.

Daily topical application of the 5% EMHPS gel after chemical depilation in albino rats reduced biochemical changes in the skin after 3, 9 and 21 days, namely, it decreased the content of malondialdehyde (MDA) by 1.2-1.4 times ($p<0.001$), increased the activity of superoxide dismutase (SOD) by 1.3-1.8 times ($p<0.001$), modified the activity of catalase, normalized the content of hydroxyproline and GAG ($p<0.001$) compared to the control, which was similar to or slightly weaker than the effects of minoxidil. Under the influence of the gel, after 3, 9 and 21 days of the experiment, there was a decrease in the MDA concentration and a decrease in disturbances of the SOD and catalase activity in the blood compared to the control.

The effects of the EMHPS gel were studied after acute ultraviolet (UV) irradiation. When simulating UV irradiation (UV A 3.75 J/cm^2, UV B 0.05 J/cm^2) of the back area of albino rats with minimal visual manifestation in the skin, histopathological changes were observed in the form of inflammatory cell infiltration, hydropic keratinocyte dystrophy, epidermal thickening, and microvascular hyperemia, which was accompanied by oxidative stress and an increase in the content of free hydroxyproline and the total fraction of GAG in the skin.

With the topical application of 5% EMHPS gel (125 mg/kg body weight once a day for 3 days), better evenness of the epidermis thickness was noted in the skin of the irradiated area; clearer boundaries between the layers of the epidermis were observed; leukocytes and hyperemia of the vessels were less common. The EMHPS gel reduced epidermal thickening by 1.3-1.4 times ($p<0.001$) after 48-72 h and inflammatory cell

infiltration by 1.4 times ($p<0.001$) after 24 h, and also demonstrated a tendency to reduce the number of cells with dystrophic phenomena.

In the UV-irradiated skin, the EMHPS gel reduced the level of MDA by 1.2 times ($p<0.05$), diminished changes in the SOD and catalase activity, and also decreased the concentration of free hydroxyproline by 1.7-2.1 times ($p<0.001$) and the total GAG fraction by 1.3-1.2 times ($p<0.05$) after 48-72 h compared with the control. It counteracted the accumulation of lipid peroxidation products in the blood and reduced SOD activity in the early observation period. After UV irradiation, the EMHPS gel acted more consistently and more strongly than the panthenol ointment, a reference preparation, yielding to the latter only in terms of the inflammatory cells count in the skin after 24 h.

The effectiveness of EMHPS gel was also studied in skin inflammation induced by the immunomodulator imiquimod (125 mg topically, once a day). Treatment of the rat skin with imiquimod for 6 days caused the development of pronounced psoriasis-like dermatitis (8.6 points). Subsequent treatment of damaged skin with the EMHPS gel (125 mg/kg body weight, 1 time per day for 6 days) accelerated the reduction of symptoms to 0.4 points to the same extent as the prednisolone ointment (0.3 points) and was significantly different from the skin condition before treatment ($p<0.001$).

In psoriasis-like dermatitis induced by imiquimod, there was observed detachment of the stratum corneum and in some places the entire epidermis, thickening of the epidermis with increased proliferation, acanthosis, the appearance of inflammatory cells, an increase in the number of cells with the signs of dystrophy, an increase in the number of cells in the dermis. After treatment with the EMHPS gel, the stratum corneum of the epidermis was well expressed, the epidermis itself was thinned, areas of acanthosis were rare, and the number of cells was moderate. For comparison: under the influence of prednisolone ointment, there were disturbances in the structure of the stratum corneum, unclear boundaries between the layers of the epidermis, and in some places a severe thinning of the epidermis.

According to histomorphometry, psoriatic-like dermatitis in rats was characterized by epidermal thickening, an increase in the cell count in the papillary layer of the dermis, in particular due to cellular elements of hematogenous origin. Subsequent topical

treatment with the EMHPS gel, as well as treatment of the test area with the prednisolone ointment and gel base in the control reduced these changes compared to those before treatment, but no significant difference was found between the indicated groups.

Imiquimod-induced psoriatic dermatitis increased LPO, catalase activity, and free hydroxyproline concentration and caused a tendency to increase the total GAG fraction in the damaged skin. The studied EMHPS gel reduced all of the indicated changes compared to parameters before treatment, which was more pronounced in relation to catalase activity than in the control. In terms of all the detected effects, EMHPS gel did not significantly differ from the reference preparation.

Psoriatic-like dermatitis caused oxidative stress at the whole-body level, which was manifested by the accumulation of MDA and changes in the activity of SOD and catalase in the blood. Topical EMHPS application reduced the accumulation of lipid peroxidation products in the blood and increased the blood catalase activity compared to the pathology before treatment.

The wound healing effect of the EMHPS gel was evaluated on a model of a mechanically applied skin wound. The wound healing process without treatment was characterized by the phenomena of inflammation, proliferation and remodeling, which developed in stages, partially overlapped, and lasted up to 14 days from the moment of wound application. A significant difference in the reduction of the wound area in favor of the EMHPS gel was observed after 6, 9 and 13 days compared to the control and reference groups. The dynamics of the wound area reduction indicated that the EMHPS gel has a greater effect on the inflammation and proliferation phases of the wound process, while the panthenol ointment, a reference preparation, realizes its activity in the proliferation and remodeling phases.

In histological preparations of the wound area after 3 days under the influence of EMHPS gel, it was possible to note the absence of crust and a smaller number of leukocytes compared to the gel base; a thicker layer of granulation tissue – compared to the panthenol ointment effect. After 9 days, the histological picture of wounds treated with the EMHPS gel differed from other groups in the absence of a necrosis zone, better development of granulation tissue and the wound epithelialization. After 13 days, the

histological pictures of wounds with the use of the EMHPS gel, gel base and the reference preparation were similar and differed from the control in the absence of a necrosis zone, greater maturity of scar tissue and better development of the epidermal layers.

Morphometric studies of micropreparations showed that EMHPS gel reduces the thickness of the necrosis zone, increases the thickness of granulation tissue at the initial stage of wound healing by 1.7 times ($p<0.02$) compared to the control, improves the formation of epithelium at the remodeling stage by 1.5 times ($p<0.001$) compared to the gel base, reduces the number of cells of hematogenous origin in the scar tissue after 13 days by 2.2 times ($p<0.05$) and ensures the predominance of fibroblasts over hematogenous cells in the late stages of the experiment.

During the treatment of wounds, the EMHPS gel reduced the CFU count in imprints from the surface of the skin wounds, which was most pronounced 9 days after the start of treatment. At all stages of observation, its antimicrobial effect did not significantly differ from the action of the reference preparation.

Keywords: ethylmethylhydroxypyridine succinate, topical treatment, skin, oxidative stress, extracellular matrix, inflammatory response, antioxidant, anti-inflammatory activity, regeneration, antimicrobial activity, susceptibility of microorganisms, chemical depilation, ultraviolet irradiation, psoriasis, skin wound.

Список публікацій здобувача за темою дисертації

1) у яких опубліковані основні наукові результати дисертації:

1. Bobrova NA, Vazhnichaya EM, Loban GA, Devyatkina TA, Lugovaya LA, Balyuk OYe, Bashtovenko OA. Evaluation of susceptibility of reference strains of microorganisms to the combined action of essential oils and mexidol. Світ медицини та біології. 2021;76(2):173-178. doi: 10.26724/2079-8334-2021-2-76-173-178. (*Особистий внесок здобувачки – одержано понад 75 % результатів експерименту, написано рукопис статті. Важнича О.М. здійснювала загальне керування проєктом. Лобань Г.А. розробила методологію дослідження. Дев'яткіна Т.О. проводила остаточне редагування рукопису. Боброва Н.О. виконала 25 %*

експерименту. Лугова Л.О. та Баштовенко О.А. здійснювали статистичну обробку даних).

2. Vazhnichaya EM, Baliuk OYe, Bobrova NO. Oxidative stress: classic doctrine and its update. Вісник проблем біології та медицини. 2023;169(2):28-33. doi: 10.29254/2077-4214-2023-2-169-28-33. (*Особистий внесок здобувачки – здійснено пошук і аналіз літературних джерел, написано та проілюстровано рукопис статті. Важнича О.М. здійснювала загальне керування проєктом. Боброва Н.О. редагувала і підготувала рукопис до друку).*

3. Балюк ОЄ, Важнича ОМ, Луценко РВ, Костенко ВО, Акімов ОЄ. Зміни показників оксидативного стресу при місцевому застосуванні міноксидилу у щурів з хімічною депіляцією. Фармакологія та лікарська токсикологія. 2023;17(3):189-197. doi: 10.33250/17.03.189. (*Особистий внесок здобувачки – одержано результати експерименту, проведено статистичну обробку даних, написано рукопис статті. Важнича О.М. здійснювала загальне керування проєктом. Луценко Р.В. розробив методологію експерименту. Костенко В.О. здійснив остаточний перегляд і редагування статті. Акімов О.Є. консультував виконання біохімічних досліджень).*

4. Балюк ОЄ. Гель з антиоксидантом і його біофармацевтичне дослідження. Актуальні проблеми сучасної медицини: Вісник Української медичної стоматологічної академії. 2023; 23(2.2):8-11. doi: 10.31718/2077-1096.23.2.2.8.

5. Балюк О, Важнича О. In silico прогнозування можливих дерматологічних ефектів синтетичного антиоксиданту. Актуальні проблеми сучасної медицини: Вісник Української медичної стоматологічної академії. 2024;24(2):108-112. doi: 10.31718/2077-1096.24.2.108. (*Особистий внесок здобувачки – одержано і проаналізовано результати прогнозування, написано рукопис статті. Важнича О.М. здійснювала загальне керування і остаточне редагування рукопису).*

6. Балюк ОЄ, Старченко ІІ, Важнича ОМ. Структурні зміни у шкірі щурів після депіляції тіогліколатом. Вісник проблем біології і медицини. 2024;173(2) (додаток):18-20. doi: 10.29254/2523-4110-2024-2-173/addition-18-20. (*Особистий внесок здобувачки – одержано результати експерименту, проведено статистичну*

обробку і візуалізацію результатів, написано рукопис статті і підготовлено його до друку. Важнича О.М. здійснювала загальне керування проєктом. Старченко І.І. здійснював консультативну допомогу з одержання та інтерпретації результатів морфологічного дослідження)

2) які засвідчують апробацію матеріалів дисертації:

7. Важнича ОМ, Боброва НО, Балюк ОЄ. Визначення характеру комбінованої дії флуконазолу та етилметилгідроксипіридину сукцинату. Всеукраїнська міждисциплінарна науково-практична конференція з міжнародною участю «УМСА – століття інноваційних напрямків та наукових досягнень (до 100-річчя від заснування УМСА)», 8 жовтня 2021 року, м. Полтава: матеріали конференції. Полтава, 2021. С.21. *(Здобувачці належать результати визначення чутливості мікроорганізмів до лікарських засобів та оцінка їх характеру)*.

8. Балюк ОЄ, Дев'яткіна НМ. Комп'ютерне прогнозування ефектів дерматологічного спрямування в етилметилгідроксипіридину сукцинату Всеукраїнська науково-практична конференція молодих вчених, присвячена 100-річчю Полтавського державного медичного університету «Медична наука – 2021», 3 грудня 2021 року, м. Полтава: матеріали конференції. Полтава, 2021. С. 32. *(Здобувачці належать дані прогнозу і оцінка їх спрямування на дерматологічну патологію).*

9. Балюк ОЄ, Важнича ОМ, Боброва НО. Ефективність синтетичного антиоксиданту етилметилгідроксипіридину сукцинату проти клінічних штамів бактерій і грибів. І науково-практична Інтернет-конференція з міжнародною участю «Сучасні аспекти досягнень фундаментальних та прикладних медико-біологічних напрямків медичної та фармацевтичної освіти та науки», яка присвячена до 90-ї річниці з дня народження видатного фармаколога, професора Киричок Людмили Трохимівни», 17 листопада 2022 року, м. Харків: матеріали конференції. Харків, 2022. С. 29-33. *(Дисертантці належать результати визначення чутливості клінічних штамів мікроорганізмів до етилметилгідроксипіридину сукцинату)*.

10. Балюк ОЄ, Важнича ОМ, Власенко НО. Терапевтичний потенціал антиоксидантів у лікуванні алопеції. XII Всеукраїнська науково-практична конференція за участю міжнародних спеціалістів з клінічної фармакології, 9-10 листопада 2023 року, м. Вінниця: матеріали конференції. Вінниця, 2023. С.18-19. *(Дисертанткою було одержано експериментальні дані стосовно терапевтичного ефекту етилметилгідроксипіридину сукцинату після хімічної депіляції в лабораторних тварин)*.

11. Балюк ОЄ. Особливості хімічної депіляції в білих щурів як модельної патології. Всеукраїнська науково-практична конференція молодих вчених «Медична наука – 2023», 1 грудня 2023 року, м. Полтава: матеріали конференції. Полтава, 2023. С. 68-70.

12. Балюк ОЄ, Старченко ІІ, Важнича ОМ. Вплив гелю з синтетичним антиоксидантом на морфометричні показники шкіри при ультрафіолетовому опроміненні. Матеріали науково-практичної конференції молодих учених із міжнародною участю «Актуальні питання фармакології та лікарської токсикології». Фармакологія та лікарська токсикологія. 2024;18(3):199-200. *(Здобувачці належать дані гістоморфометрії шкіри при корекції етилметилгідроксипіридину сукцинатом порушень, викликаних ультрафіолетовим опроміненням*).

13. Балюк ОЄ, Важнича ОМ, Луценко РВ. Дія нового гелю з антиоксидантом на загоєння шкірної рани. Міжнародна науково-практична конференція «Експериментальна та клінічна фармакологія», присвячена 100-річчю кафедри фармакології НФаУ, 23–24 жовтня 2024 року: Збірник наукових праць «Експериментальна та клінічна фармакологія». Харків: НФаУ, 2024. С. 109-110. *(Здобувачці належать дані визначення площі ран при корекції етилметилгідроксипіридину сукцинатом ранового процесу),*

14. Балюк О. Зміни пероксидного окиснення ліпідів та антиоксидантного захисту при експериментальному псоріазоподібному дерматиті. Всеукраїнська науково-практична конференція молодих вчених «Медична наука – 2024», 5 грудня 2024 року, м. Полтава: матеріали конференції. Полтава, 2024. С. 57.

3) які додатково відображають наукові результати дисертації:

15. Vazhnichaya E, Baliuk O, Sydorenko A. Systemic Effect of the Antioxidant Gel in Experimental Dermatologic Pathology. EC Pharmacology and Toxicology. 2024;12(12):01-09. https://ecronicon.net/assets/ecpt/pdf/ECPT-12-00863.pdf. (*Особистий внесок здобувачки – одержано результати експерименту, проведено статистичну обробку і візуалізацію результатів, написано рукопис статті. Важнича О.М. здійснювала загальне керування дослідженням. Сидоренко А.Г. виконала остаточне редагування статті).*

16. Важнича ОМ, Боброва НО, Балюк ОЄ. Oxidative stress: classic doctrine and its update. Свідоцтво про реєстрацію авторського права на твір № 121768; дата реєстрації. 08.12.2023. *(Здобувачці належить ідея аналізу оновлених даних про оксидативний стрес та інтелектуальної власності на цей аналіз)*.

17. Реєстраційна карта технології №0621U000111. Технологія оцінки чутливості еталонних станів мікроорганізмів до комбінованої дії ефірних олій і мексидолу / заяв. ГА Лобань, НО Боброва, НМ Дев'яткіна, ОЄ Балюк, ОМ Важнича ; власник Полтавський державний медичний університет. № Держреєстрації НДДКР : 0118 U004456. Дата реєстрації : 18.11.2021. *(Здобувачці належить ідея та методика технології оцінки чутливості мікроорганізмів до комбінованої дії ефірних олій та етилметилгідроксипіридину сукцинату).*

ЗМІСТ

Анотація……. 2
Перелік умовних скорочень……..... 21
Вступ..... 22
Розділ 1. Оксидативний стрес у патогенезі захворювань шкіри та місце антиоксидантів у їх терапії (Огляд літератури)……..... 28
1.1. Загальні відомості про оксидативний стрес..... 28
1.2. Оксидативний стрес у патогенезі захворювань шкіри..... 33
1.3. Антиоксиданти в стратегіях лікування і профілактики захворювань шкіри..... 41
Розділ 2. Матеріали та методи дослідження……... 47
2.1. Загальні відомості та дизайн дослідження..... 47
2.2. Склад і лабораторна технологія приготування гелів ЕМГПС..... 49
2.3. Моделі експериментальної патології та її фармакокорекція..... 50
2.4. Методи комп'ютерного прогнозування..... 52
2.5. Фармацевтичні методи дослідження..... 52
2.6. Мікробіологічні методи дослідження..... 53
2.7. Біохімічні методи дослідження..... 56
2.8. Морфологічні методи дослідження..... 57
2.9. Статистична обробка даних..... 58
Розділ 3. Результати комп'ютерного прогнозування дерматологічних ефектів етилметилгідроксипіридину сукцинату……..... 60
Висновки до розділу 3..... 63
Розділ 4. Вивільнення активної речовини та протимікробна активність гелю етилметилгідроксипіридину сукцинату *in vitro*…… 64
4.1. Вивільнення активної речовини..... 64
4.2. Мінімальна інгібувальна концентрація ЕМГПС стосовно еталонних та клінічних штамів мікроорганізмів..... 65

4.3. Чутливість еталонних штамів мікроорганізмів до комбінованої дії ЕМГПС з іншими протимікробними агентами..... 66
4.4. Чутливість мікроорганізмів до гелю етилметилгідроксипіридину сукцинату..... 74
Висновки до розділу 4..... 78
Розділ 5. Вплив гелю етилметилгідроксипіридину сукцинату на відновлення волосся та стан шкіри після хімічної депіляції..... 81
5.1. Візуальна оцінка відновлення волосяного покриву..... 81
5.2. Гістопатологічні зміни в шкірі тварин..... 83
5.3. Результати морфометричних досліджень..... 91
5.4. Біохімічні зміни в шкірі та крові..... 94
Висновки до розділу 5…….. 99
Розділ 6. Вплив гелю етилметилгідроксипіридину сукцинату на стан шкіри при ультрафіолетовому опроміненні……..... 101
6.1. Візуальна оцінка дії УФ опромінення та її фармакокорекції..... 101
6.2. Гістопатологічні зміни в шкірі тварин..... 102
6.3. Результати морфометричних досліджень 111
6.4. Біохімічні зміни в шкірі та крові..... 113
Висновки до розділу 6..... 118
Розділ 7. Особливості дії гелю етилметилгідроксипіридину сукцинату при псоріазоподібному дерматиті……..... 120
7.1. Візуальна оцінка стану шкіри тестової ділянки..... 120
7.2. Гістопатологічні зміни в шкірі тварин..... 122
7.3. Результати морфометричних досліджень 128
7.4. Біохімічні зміни в шкірі та крові..... 130
Висновки до розділу 7..... 134
Розділ 8. Вплив гелю етилметилгідроксипіридину сукцинату на загоєння шкірної рани..... 136
8.1. Динаміка змін площі шкірної рани під дією гелю ЕМГПС..... 136
8.2. Гістологічна картина шкірної рани під дією гелю ЕМГПС..... 138

8.3. Морфометричні показники ранового процесу..... 150
8.4. Кількість колонієутворюючих одиниць у відбитках з поверхні ран... 156
Висновки до розділу 8..... 158
Аналіз та узагальнення результатів дослідження……..... 160
Висновки…..... 177
Список використаних джерел……..... 181
Додатки……..…… 207

ПЕРЕЛІК УМОВНИХ СКОРОЧЕНЬ

АТФ – аденозинтрифосфорна кислота

АФК – активна форма кисню

ГАГ – глікозаміноглікан

ДНК – дезоксирибонулеїнова кислота

ЕМГПС –етилметилгідроксипіридину сукцинат

ЕО – ефірна олія

Зб. – збільшення

ЗЗР – зона затримки росту

ІЛ – інтерлейкін

КУО – колонієутворююча одиниця

МДА – малоновий діальдегід

МІК – мінімальна інгібувальна концентрація

НАДФН – нікотинамід динуклеотид фосфат відновлений

ПОЛ – пероксидне окиснення ліпідів

СОД – супероксиддисмутаза

ум. од. – умовна одиниця

УФ – ультрафіолет(овий)

ФІІК – фракційний індекс інгібувальних концентрацій

МАРК – мітоген-активована протеїнкіназа (mitogen-activated protein kinase)

ММР – матрична металопротеїназа (matrix metal proteinase)

NO – оксид азоту

NF-κB – ядерний фактор κB (nuclear factor κB)

Nrf2 – ядерний фактор, споріднений 2 (nuclear factor related 2)

PASI – індекс тяжкості ділянки псоріазу (psoriasis area severity index)

TNF-α – фактор некрозу пухлини α (tumor necrosis factor α)

ВСТУП

Актуальність теми. Шкірні захворювання та їх ускладнення є значним навантаженням на систему охорони здоров’я багатьох країн. Вони внесли 1,8 % до загального тягаря захворювань у 2013 році [1]. Захворювання, які зустрічалися найчастіше, включали дерматит, вугрі, псоріаз, кропив'янку, вірусні захворювання шкіри, дерматомікози, паразитарні та онкологічні захворювання. Серед неінфекційних дерматологічних розладів основні діагнози – екзема, вугрі і дерматит [2]. В Україні має місце близька епідеміологічна картина, коли, крім інфекцій шкіри, найбільш поширеними є контактний та атопічний дерматити і мікози [3] Відомо також, що запально-алергічні дерматологічні захворювання часто ускладнюються місцевою інфекцією, зокрема атопічний дерматит та справжня екзема обтяжуються стафілококовою інфекцією [4].

Описано, що в шкірі інтенсивно генеруються активні форми кисню (АФК) завдяки взаємодії з довкіллям, високій метаболічній і проліферативній активності епідермальних клітин [5]. У патогенезі шкірних хвороб значну роль відводять оксидативному стресу. Підвищена кількість АФК, що перевищує потужність антиоксидантної захисту, призводить до хронічного запалення, яке, в свою чергу, здатне спричинити фрагментацію колагену, дезорганізацію колагенових волокон та функцій клітин шкіри, а отже, сприяти шкірним захворюванням [6]. Застосування місцевих та пероральних антиоксидантів може допомогти дерматологу втручатися в окислювальні процеси безпечно та ефективно. Введення антиоксидантів при лікуванні дерматозів спрямоване на нейтралізацію надлишку АФК, зменшення або запобігання їх агресії проти клітинних структур шкіри [5]. Найчастіше застосовуються α-токоферол, аскорбінова кислота, каротиноїди, біофлавоноїди, ліпоєва кислота, убіхінон [7, 8, 9]. Антиоксиданти також демонструють протимікробні властивості, що може мати значення при лікуванні і профілактиці шкірних хвороб [10].

Синтетичні антиоксиданти в плані застосування в дерматології практично не

вивчені. Водночас відомий етилметилгідроксипіридину сукцинат (ЕМГПС) – потужний синтетичний антиоксидант прямої дії, дозволений до застосування в Україні як препарат Мексидол та його генерики, зокрема Армадин [11]. Він довів свою ефективність при ішемічному інсульті, травмі головного мозку, ішемічній хворобі серця, цукровому діабеті, панкреатиті, має низьку токсичність і вигідний фармакокінетичний профіль [12, 13]. Водночас досвіду місцевого застосування ЕМГПС при патології шкіри в експерименті і в клініці немає, а відповідні лікарські форми відсутні. Незважаючи на увагу з боку дослідників до цього засобу, не вивчено ефективність нашкірного нанесення ЕМГПС при ушкодженнях шкіри хімічного та фізичного походження, у патогенезі яких присутні оксидативні та запальні механізми, а також при запально-імунних захворюваннях шкіри. Недостатньо досліджений вплив ЕМГПС за умови нашкірного нанесення на регенерацію при загоєнні шкірної рани. Потребують подальшого вивчення протимікробні властивості даного антиоксиданту, зокрема доцільність його комбінування з відомими протимікробними засобами, що обстоює необхідність проведення таких досліджень.

Зв’язок роботи з науковими програмами, планами, темами, грантами. Дисертацію виконано за темою ініціативної науково-дослідної роботи кафедри фармакології Полтавського державного медичного університету «Фармакологічне дослідження біологічно активних речовин і лікарських засобів для розробки та оптимізації показань до їх застосування в медичній практиці (№ державної реєстрації 0120U103921), у якій авторка є співвиконавицею.

Мета дослідження. Метою роботи було експериментально обґрунтувати доцільність місцевого застосування етилметилгідроксипіридину сукцинату при ушкодженнях та захворюваннях шкіри з оксидативно-запальними механізмами патогенезу.

Завдання дослідження:

1. Провести комп’ютерне прогнозування можливостей ЕМГПС при місцевому застосуванні.
2. Запропонувати лабораторну технологію виготовлення гелю ЕМГПС і дослідити

вивільнення з нього активної речовини.

3. Визначити чутливість мікроорганізмів до ЕМГПС і його гелю та оцінити можливості комбінування з традиційними антимікробними засобами.

4. Вивчити ефекти гелю ЕМГПС на моделі запалення шкіри тварин, індукованого хімічною депіляцією.

5. Дослідити дію гелю ЕМГПС при гострому ультрафіолетовому опроміненні шкіри в білих щурів.

6. Вивчити ефекти гелю ЕМГПС на моделі псоріазоподібного запалення шкіри в білих щурів, викликаного модифікатором імунної відповіді іміквімодом.

7. Вивчити протизапальну, регенераторну та протимікробну активність гелю ЕМГПС на моделі шкірної рани в лабораторних тварин.

8. На основі даних морфологічних, біохімічних та мікробіологічних досліджень проаналізувати механізми протективного ефекту ЕМГПС при місцевому лікуванні ушкоджень та запальних захворювань шкіри.

Об'єкт дослідження: фармакодинаміка ЕМГПС.

Предмет дослідження: ефекти ЕМГПС як антиоксидантного, протизапального, регенераторного та протимікробного засобу при місцевому застосуванні

Методи дослідження: фармакологічні (моделювання експериментальної патології та її фармакокорекція *in vivo*), фармацевтичні (розробка складу гелю ЕМГПС, лабораторної технології його приготування, вивчення вивільнення активної речовини), комп'ютерного прогнозування, мікробіологічні (визначення мінімальної інгібувальної концентрації (МІК), визначення чутливості мікроорганізмів та кількості колонієутворюючих одиниць (КУО), біохімічні (визначення показників пероксидного окиснення ліпідів (ПОЛ), активності антиоксидантних ферментів, вмісту гідроксипроліну та глікозаміногліканів), морфологічні (визначення відновлення волосяного покриву, тяжкості псоріазоподібного дерматиту та площі рани, гістологічне дослідження і гістоморфометрія), статистичні (однофакторний дисперсійний аналіз (ANOVA) з апостеріорним тестом Тьюкі, тест Краскела-Уолеса).

Наукова новизна одержаних результатів. Вперше при ретроспективному комп'ютерному прогнозуванні в ЕМГПС виділено ефекти, які можуть мати значення при його місцевому застосуванні при дерматологічній патології. Вперше продемонстровано, що може бути створений гель ЕМГПС, який вивільняє активну речовину і зберігає протимікробні властивості самого цього антиоксиданту та його синергізм з ефірними оліями (ЕО). Вперше показано, що активна речовина гелю ЕМГПС посилює дію традиційних антимікотиків проти *Candida albicans*. Вперше встановлено, що гель ЕМГПС після хімічної депіляції в лабораторних тварин позитивно впливає на морфологічні та біохімічні показники шкіри, включаючи вміст малонового діальдегіду (МДА), активність антиоксидантних ферментів супероксиддисмутази (СОД) і каталази, концентрацію гідроксипроліну, вміст глікозаміногліканів (ГАГ), а також на стан ПОЛ у крові. Вперше показано, що ЕМГПС при місцевому застосуванні у формі гелю зменшує реактивні явища в шкірі при гострому ультрафіолетовому (УФ) опроміненні і редукує супутні біохімічні зміни в шкірі та крові. Вперше доведено, що він прискорює загоєння шкірної рани, зменшуючи запалення і посилюючи утворення грануляцій, а також зменшує кількість мікроорганізмів у відбитках з поверхні ран у білих щурів.

Практичне значення одержаних результатів. Результати роботи є фрагментом доклінічного фармакологічного дослідження гелю ЕМГПС щодо його лікувального впливу при ушкодженнях і захворюваннях шкіри, у патогенезі яких значну роль відіграють оксидативні та запальні механізми. Матеріали дисертаційної роботи увійшли до технології №0621U000111 (Технологія оцінки чутливості еталонних станів мікроорганізмів до комбінованої дії ефірних олій і мексидолу. № Держреєстрації НДДКР : 0118 U004456. Дата реєстрації : 18.11.2021).

Результати роботи впроваджено в науково-педагогічний процес профільних кафедр закладів вищої освіти: кафедри патофізіології Полтавського державного медичного університету (протокол №5 від 22 жовтня 2024 р.), кафедри хімії та фармації Полтавського державного медичного університету (протокол №5 від 30 жовтня 2024 р.), кафедри біології, здоров'я людини та фізичної реабілітації

Полтавського національного педагогічного університету ім. В.Г. Короленка (протокол №8 від 3 грудня 2024 р.), кафедри фармацевтичних дисциплін ВДНЗ «Ужгородський національний університет» (протокол №9 від 7 лютого 2025 р.), кафедри фармакології, загальної та клінічної фармації Дніпровського державного медичного університету (протокол №11 від 31 січня 2025 р.) та кафедри інфекційних хвороб та клінічної імунології медичного факультету Харківського національного університету ім. В.М. Каразіна (протокол №6 від 8 січня 2025 р.).

Особистий внесок здобувача. Дисертанткою разом із науковим керівником сформульовані мета та завдання дослідження, розроблені методичні підходи до вибору методів і моделей для виконання експерименту. Дисертантка особисто провела патентно-інформаційний пошук, експериментальні дослідження, їх статистичне опрацювання та аналіз отриманих результатів, сформулювала основні положення та висновки. Співавторами наукових праць є науковий керівник д.мед.н. О.М. Важнича та науковці, за консультативної допомоги та участі яких проведено окремі дослідження: Р.В. Луценко, В.О. Костенко, І.І. Старченко, Г.А. Лобань, О.Є. Акімов, Н.М. Дев'яткіна, А.С. Сидоренко, Н.О. Боброва, Н.О. Власенко. Особисту участь дисертантки в кожному дослідженні наведено в переліку опублікованих праць за темою дисертації. Дисертантка вдячна всім науковцям за методичну та консультативну допомогу при виконанні фрагментів дисертаційної роботи.

Апробація результатів дисертації. Основні положення дисертаційної роботи представлені та обговорені на наступних наукових форумах: Всеукраїнська міждисциплінарна науково-практична конференція з міжнародною участю «УМСА – століття інноваційних напрямків та наукових досягнень (до 100-річчя від заснування УМСА)» (Полтава, 2021); Всеукраїнська науково-практична конференція молодих вчених, присвячена 100-річчю Полтавського державного медичного університету «Медична наука – 2021» (Полтава, 2021); І науково-практична Інтернет-конференція з міжнародною участю «Сучасні аспекти досягнень фундаментальних та прикладних медико-біологічних напрямків медичної та фармацевтичної освіти та науки», яка присвячена до 90-ї річниці з дня

народження видатного фармаколога, професора Киричок Людмили Трохимівни» (Харків, 2022); XII Всеукраїнська науково-практична конференція за участю міжнародних спеціалістів з клінічної фармакології (Вінниця, 2023); Всеукраїнська науково-практична конференція молодих вчених «Медична наука – 2023» (Полтава, 2023); Науково-практична конференція молодих учених із міжнародною участю «Актуальні питання фармакології та лікарської токсикології» (Київ, 2024); Міжнародна науково-практична конференція «Експериментальна та клінічна фармакологія», присвячена 100-річчю кафедри фармакології НФаУ (Харків, 2024); Всеукраїнська науково-практична конференція молодих вчених «Медична наука – 2024» (Полтава, 2024).

Публікації. За матеріалами дисертації опубліковано 17 наукових праць: 7 статей (із них 4 статті в наукових фахових виданнях категорії Б; 1 стаття – у фаховому виданні категорії А, яке індексується Web of Science; 1 стаття – у зарубіжному науковому виданні), 1 стаття в матеріалах конференції, 7 тез доповідей, 1 свідоцтво про реєстрацію авторського права на твір, 1 реєстраційна карта технології.

Обсяг і структура дисертації. Дисертаційна робота викладена на 218 сторінках комп’ютерного тексту, містить 26 таблиць та 51 рисунок та складається з анотації, вступу, огляду літератури, характеристики матеріалів та методів дослідження, 6 розділів власних досліджень, аналізу та узагальнення результатів, висновків, списку використаних джерел літератури, у якому 250 джерел (19 – кирилицею та 231 – латиницею).

РОЗДІЛ 1
ОКСИДАТИВНИЙ СТРЕС У ПАТОГЕНЕЗІ ЗАХВОРЮВАНЬ ШКІРИ ТА МІСЦЕ АНТИОКИДАНТІВ У ЇХ ТЕРАПІЇ
(Огляд літератури)

1.1. Загальні відомості про оксидативний стрес

Концепція окислювального стресу була введена для досліджень в окисно-відновній біології та медицині і одночасно було представлено знання про прооксиданти та антиоксиданти та їх ендогенні і екзогенні джерела [14].

Все більше дослідників зараз застосовують визначення окисного стресу для опису стану порушення, пошкодження та патогенезу, спричиненого активними формами кисню та азоту. Незважаючи на величезний прогрес, концепція оксидативного стресу продовжує розвиватися [15].

Засновники цього напрямку описали широкий спектр доказів того, що вільні радикали призводять до пошкодження клітин [16]. Вони відзначили, що окиснювальне пошкодження може бути результатом не тільки зовнішніх вільних радикалів, таких як опромінення та хімічні токсиканти, але і внутрішніх клітинних механізмів, таких як виробництво гідропероксиду через нормальний метаболізм, активація монооксигенази у відповідь на ксенобіотики, утворення альдегідів, генерування синглетного кисню та окисно-відновний обмін глутатіону.

Оксидативний стрес – це порушення прооксидантно-антиоксидантного балансу на користь першого. Традиційно цей стан визначається за чотирма категоріями біологічних змін [15, 17]. Перша категорія – виявлення генерації АФК та активних форм азоту в клітині в радикальних формах (супероксид, гідроксильні радикали, пероксильні радикали та оксид азоту), або в нерадикальних формах (гідропероксид, синглетний кисень, озон і пероксинітрит). Друга категорія описує зміни (зазвичай зниження) антиоксидантної захисної здатності клітин. Це може бути викликано зниженням вмісту низькомолекулярних антиоксидантів, таких як

α-токоферол, аскорбінова кислота, каротиноїди внаслідок дефіциту їх у харчуванні та/або виснаження надлишком активних форм кисню і азоту, Зниження активності та/або вмісту антиоксидантних ферментів СОД, каталази, глутатіонпероксидази і їх допоміжних ферментів, таких як глутатіон-редуктаза, глюкозо-6-фосфатдегідрогеназа та ізоцитратдегідрогеназа, може також призводити до оксидативного стресу. Третя категорія біомаркерів оксидативного стресу відображає окиснювальну модифікацію макромолекул і включає ПОЛ, окислення білків та окислення ДНК. Нарешті, порушення окисно-відновного статусу клітини також розглядається як доказ оксидативного стресу. Змінені співвідношення відновленого до окисненого глутатіону та тіоредоксину є ознаками окисно-відновних змін.

Враховуючи різноманітність і діапазон прооксидантних і антиоксидантних ферментів і сполук, були зроблені спроби класифікувати підформи оксидативного стресу [14] і ввести шкалу його інтенсивності в діапазоні від фізіологічного рівня до надмірного окисного навантаження [18]. Розрізняють наступні форми оксидативного стресу: харчовий (дієтичний, постпрандіальний), фотооксидативний стрес (ультрафіолетовий, інфрачервоний), радіаційно-індукований, нітрозативний стрес, а також редуктивний стрес. За інтенсивністю буває базальний, низької, середньої та високої інтенсивності оксидативний стрес.

Значним відкриттям стало уявлення про те, що окисно-відновні реакції в живих клітинах використовуються в фундаментальних процесах регуляції [19]. Клітинна сигналізація (також називається сигнальною трансдукцією) є одним із трьох засобів (крім гормонів і синапсису), за допомогою яких клітини реагують на зовнішній стимул через тимчасові алостеричні або ковалентні модифікації білка або зміну експресії генів [15]. Окисно-відновна передача сигналів визначає процес, у якому клітини використовують певні активні форми кисню та азоту як сигнальні молекули для трансформації та диференціації [20]. Роль окисно-відновних перемикачів привернула увагу нещодавно, насамперед динамічна роль цистеїнів у білках, що відкриває поле для окисно-відновного протеома [21]. Міст між фосфорилюванням / дефосфорилюванням і відновленням/окисненням цистеїну

білків забезпечується окисно-відновною чутливістю критичних цистеїнілових залишків у протеїнових фосфатазах, відкриваючи молекулярний шлях для сигнальних каскадів як фундаментальних процесів у всій біології.

Широкий спектр клітинних функцій, уключаючи ріст, адаптацію та старіння, регулюється через окисно-відновну передачу сигналів. Принаймні п’ять категорій клітинних відповідей можуть стимулюватися АФК, включаючи модуляцію дії та секреції цитокінів, факторів росту або гормонів; транспорт іонів; транскрипцію; нейронна модуляцію та апоптоз [22]. Майже половина вищезгаданих ефектів потребує шляхів ядерного фактору κB (NF-κB) та мітоген-активованої протеїнкінази (MAPK). В окисно-відновній сигналізації велику роль відіграє регуляція білкової тирозинфосфатази за допомогою АФК.

Незважаючи на те, що MAPK і NF-κB є найбільш вивченими, інші сигнальні шляхи дедалі частіше ідентифікуються як чутливі до окисно-відновних порушень, такі як транскрипційні фактори сімейства FoxO і сіртуїни [23, 24].

Відкриття того, що деякі антиоксидантні ферменти можуть адаптуватися до підвищеного утворення АФК за різних патологічних і фізіологічних умов свідчить про те, що організми можуть змінювати свою внутрішню резистентність до окисного впливу для досягнення нового балансу [15]. Оксидативний стрес може означати, що система не змогла адаптуватися, протистояти окиснювачам або надмірно відреагувала на початковий оксидативний вплив, тому його інколи визначають як порушення окисно-відновної передачі сигналів і контролю [25].

Сучасний інтерес до зв'язку оксидативного стресу із запальними реакціями відкриває нові перспективи розуміння окисно-відновної регуляції. Наприклад, запальні макрофаги вивільняють глутатіонільований пероксиредоксин-2, який потім діє як «сигнал небезпеки», щоб викликати продукцію фактору некрозу пухлини α (TNF-α). Організовані відповіді на сигнали небезпеки, асоційовані з молекулярними структурами, пов’язаними з пошкодженням, включають взаємодію АФК [26]. В умовах оксидативного стресу фактор націлювання на білок TRC40 функціонує як АТФ-незалежний шаперон [27]. Можна згадати, наприклад, що інфекції часто пов’язані з дефіцитом поживних мікроелементів, уключаючи селен,

окиснювально-відновну частину селенопротеїнів. Статус селену може впливати на функцію клітин адаптивного і вродженого імунітету [28].

Сценарій, за яким відбувається спряження оксидативного стресу і запалення наступний [29, 30]. Запалення відображає реакцію організму на вторгнення патогенів або внутрішнє пошкодження як адаптивний захист. Початкова інфільтрація поліморфоядерними нейтрофілами ураженої тканини може сприяти утворенню супероксиду НАДФН-оксидазою, розташованою на мембрані нейтрофілів, з подальшим формуванням гідропероксиду та соляної кислоти. Однак надмірне запалення може супроводжуватись надлишковим виробництвом прозапальних цитокінів, таких як TNF-α та інтерлейкін (ІЛ)-1 і ІЛ-6, а також активацією NFκB. Ескалація місцевого запалення внаслідок активації NFκB призводить до підвищення рівня С-реактивного білка у плазмі крові, який вважається біомаркером системного запалення. Хронічне запалення після початкової реакції може привернути нейтрофіли і макрофаги до місць пошкодження та ще більше посилити продукцію АФК, утворюючи порочне коло

Оксидативний стрес характеризується дисбалансом між підвищеними рівнями АФК і низькою активністю антиоксидантних механізмів. Посилення оксидативного стресу може спричинити пошкодження клітинної структури та потенційно зруйнувати тканини [16]. Оксидативний стрес був виявлений у фізіологічних станах, таких як адаптація, старіння та фізичне навантаження [31, 32, 33]. Показано, що він причетний до понад 100 захворювань як їх причина або наслідок [34]. До них належать рак [35], нейродегенеративні захворювання [36], серцево-судинні захворювання [37], цукровий діабет [38], запальні захворювання сполучної тканини [39].

Щоб визначити наявність оксидативного стресу, слід виміряти як утворення АФК, так і потенціал антиоксидантного захисту. Нині доступно безліч методів вимірювання оксидативного стресу, кожен з яких має свої переваги та недоліки [40]. Існує багато підходів: ідентифікація вільних радикалів або безпосередньо за допомогою парамагнітного електронного резонансу, або опосередковано шляхом виявлення деяких більш стабільних проміжних продуктів (оцінка слідів

радикальної атаки на біологічні молекули за допомогою високоефективної рідинної хроматографії, газо-рідинної хроматографії, колориметричні дослідження). Антиоксидантний статус можна оцінити колориметричними, імунними або ферментативними методами. Прямі методи виявлення АФК стосуються супероксиду, пероксиду водню, гідроксил-аніон радикалу, але це дуже реакційноздатні АФК, і їх кількісно визначити важко. Непрямі методи зазвичай вимірюють зміни в системах ендогенного антиоксидантного захисту або визначають пошкодження клітинних компонентів, спричинене АФК [40]. Були розроблені методи для виявлення та кількісної оцінки окисного пошкодження білків, ліпідів і ДНК. Маркер оксидативного пошкодження повинен чітко реагувати на оксидативний стрес (тобто зростати при обробці прооксидантом, іонізуючою радіацією, гіпероксією), але залишатися незмінним за відсутності оксидативної події.

Зростає інтерес до визначення антиоксидантного статусу для клінічної оцінки [41]. Захист клітин від небажаного окиснення досягається головним чином ферментами, такими як СОД, каталаза і глутатіонпероксидаза, тоді як неферментні антиоксиданти відіграють основну роль у плазмі. Антиоксидантний статус може бути використаний опосередковано для оцінки активності АФК. Одним з підходів є вимірювання вмісту окремих антиоксидантів (зокрема, аскорбату, α-токоферолу, уратів) у крові, плазмі або тканинних гомогенатах. Для повноти оцінки необхідно одночасно виміряти активність усіх антиоксидантів, однак цей підхід трудомісткий, дорогий і технічно вимогливий. Інший підхід полягає у вимірюванні загальної антиоксидантної здатності шляхом піддавання зразків контрольованому окисному стресу та вимірювання швидкості чи часу окиснення. Визначення антиоксидантного потенціалу само по собі недостатньо, оскільки важко встановити, як діють окремі антиоксиданти: запобігаючи утворенню АФК, поглинаючи вільні радикали, індукуючи сигнальні шляхи або відновлюючи окисне пошкодження. Крім того, антиоксидантний статус суттєво різниться у різних осіб та між лабораторними методами, немає прямої кореляції між маркерами окисного стресу в крові та їх рівнями в клітинах, вимірювання зразків крові може ввести в

оману [42].

Довгострокові наслідки оксидативного стресу будуть мати місце, якщо антиоксидантний статус низький, а рівень вільних радикалів високий. Жодні специфічні клінічні симптоми чи клінічні ознаки не пов’язані з цим станом на ранніх стадіях дисбалансу, тому оксидативний стрес не діагностується доти, доки не буде неминучим пошкодження, а наслідки не виявляться ознакою захворювання. Слід прагнути своєчасно розпізнати оксидативний стрес і усунути окиснювальний дисбаланс, щоб запобігти або відстрочити розвиток захворювань, пов’язаних із вільними радикалами, та передчасне старіння [43]. Важливо використовувати комплексний підхід до виявлення та кількісної оцінки оксидативного стресу, щоб підвищити валідність методів та їх інформативність,

1.2. Оксидативний стрес у патогенезі захворювань шкіри

Шкіра, наш перший інтерфейс із зовнішнім середовищем, піддається оксидативному стресу, спричиненому різними факторами, такими як сонячне УФ, інфрачервоне та видиме світло, забруднення довкілля, включаючи озон і тверді частинки, а також психологічний стрес [44]. У здоровій шкірі практично всі типи клітин виробляють активний кисень і реактивний азот. Ці вільні радикали є незамінними ефекторами гомеостатичних шляхів, що ведуть до проліферації, диференціювання, старіння та смерті клітин, включаючи епідермальні кератиноцити [5, 7]. Підтримка клітинної цілісності, а також усіх імунних механізмів, як уроджених (шкірні ліпіди та плазматичні мембрани), так і специфічних (синтез цитокінів, ферментів або клітинна проліферація), включає низку хімічних реакцій, внаслідок яких утворюються АФК, які можуть швидко змінювати молекули, що знаходяться в основі шкірного гомеостазу [45, 46].

АФК утворюються, коли шкіра піддається впливу УФ променів і видимого світла. У присутності фотосенсибілізаторів, наприклад, псоралену, порфірину чи тетрацикліну, кисень досягає свого найвищого збудженого стану через шляхи фотореакції, що призводить до утворення синглетного кисню, який надалі

перетворюється на супероксид-аніон радикал, пероксид водню та гідроксил, які відіграють у шкірі різні біологічні ролі [47].

Супероксид-аніон радикал в основному синтезується двома ферментами, НАДФН-оксидазою та ксантиноксидазою. Нейтрофіли та макрофаги виявляють сильну активність НАДФН-оксидази під час запалення при шкірній інфекції, і велика кількість зазначеного радикалу утворюється в шкірі [48, 49]. Він згубний для бактерій, грибів і вірусів; однак у випадку васкуліту пошкоджує ендотеліальні клітини судин [50, 51]. Експресія НАДФН-оксидази була виявлена в епідермальних кератиноцитах [52] і фібробластах [53] шкіри. Невелика кількість супероксид-аніон радикалу, що виробляється цими клітинами, регулює диференціацію та/або проліферацію епідермальних кератиноцитів і фібробластів. Водночас аномальна активність НАДФН-оксидази пов’язана з широким спектром шкірних захворювань, старінням шкіри і канцерогенезом [54].

Ксантиноксидаза є ще одним ферментом, який виробляє супероксид-аніон радикал. Вона експресується в епідермальних кератиноцитах і ендотеліальних клітинах [48]. Описано, що різні стимули спричиняли підвищення активності цього ферменту, включаючи ішемію-реперфузію шкірного клаптю і світлове опромінення [48]. Крім того, ксантиноксидаза активується при запаленні шкіри, викликаному ліпополісахаридом (сильним стимулятором toll-подібних рецепторів), що свідчить про те, що вона та нею індуковані вільні радикали беруть участь у вродженому імунітеті шкіри.

Супероксиддисмутаза є єдиним ферментом, який елімінує супероксид-аніон радикал у живому організмі [55] і присутня в епідермальних кератиноцитах і фібробластах шкіри [48].

Оксид азоту синтезується трьома типами NO-синтази: нейронним, індуцибельним і ендотеліальним. Усі три типи експресуються в епідермальних кератиноцитах, у фібробластах, в ендотеліальних клітинах судин [48]. Вони функціонують у гомеостазі шкіри, наприклад, у проліферації епідермісу, кератинізації та регуляції дермального кровотоку. Проведені дослідження показали, що індуцибельна NO-синтаза активується під час запалення шкіри,

спричиненого УФ, псоріазу, системного червоного вовчака та загоєння ран [56].

Оскільки АФК і вільні радикали азоту є високоактивними та нестабільними, їх безпосередня роль у шкірі залишається незрозумілою. Однак вільні радикали кисню виробляють відносно стабільні окиснювачі *in vivo*, включаючи 4-гідрокси-2-ноненал і МДА, які змінюють структуру білків, індукують апоптоз і регулюють вивільнення запальних цитокінів. Показано, що активація NO-синтази супроводжує вироблення фактору росту ендотелію судин у кератиноцитах людини [57]. Пероксидне окислення ліпідів також індукує аналогічну відповідь у кератиноцитах і фібробластах шкіри людини [58].

Фероптоз – це нещодавно визнана форма запрограмованої клітинної смерті, яка відрізняється від інших форм клітинної смерті, включаючи апоптоз, некроптоз і піроптоз, і характеризується окисненням ліпідів і перевантаженням залізом. Нещодавні відкриття показали, що фероптоз бере участь у патогенезі псоріазу, раку шкіри та колагенових захворювань [59, 60, 61].

Багато антиоксидантів виводять АФК з живого організму. Разом із СОД діють каталаза та глутатіонпероксидаза, які розкладають і видаляють пероксид водню [62]. Добре відомі неферментативні антиоксиданти [63]. Шкірна антиоксидантна система складається з ферментів та неферментативних речовин. У життєздатному шарі епідермісу у великій кількості присутні α-токоферол, каталаза, СОД, глутатіонпероксидаза. Позаклітинний простір епідермісу та дерми містить велику кількість низькомолекулярних антиоксидантів, таких як аскорбінова кислота, сечова кислота та глутатіон. Зовнішній ороговілий шар епідермісу містить глутатіон, аскорбінову кислоту, сечову кислоту, α-токоферол, сквален і коензим Q10, розподілені в градієнті з найвищою концентрацією в глибоких шарах ороговілої оболонки [7].

Описано як збільшення, так і зниження продукції АФК та антиоксидантного захисту при шкірних захворюваннях, що відіграє певну роль у їх патогенезі. Аномальна продукція АФК була виявлена в шкірі пацієнтів з контактним дерматитом, який за основним чинником етіопатогенезу є алергічним захворюванням [64]. Домінуючими джерелами АФК в ураженнях шкіри

контактним дерматитом були мієлопероксидаза та НАДФН-оксидаза [65]. Органічні контактні сенсибілізатори індукують вироблення АФК і супутнє розщеплення гіалуронової кислоти (компонента позаклітинного матриксу) до прозапальних низькомолекулярних фрагментів у шкірі [66]. Імуногістохімічно було виявлено значне підвищення рівня експресії індуцибельної NO-синтази в ураженнях шкіри пацієнтів з контактним дерматитом, а також показано, що 2,4-динітрофторбензол індукує експресію цього ферменту в кератиноцитах і клітинах Лангерганса та необоротно інгібує тіоредоксинредуктазу з утворенням АФК [48].

Існуючі дані свідчать про наявність посиленої продукції АФК при кропив'янці [67], однак роль оксидативного стресу в патогенезі кропив'янки є суперечливою [68]. Рівні МДА і NO в сироватці крові були значно вищими в пацієнтів з гострою кропив'янкою, а рівень білкових карбонілів – достовірно нижчим порівняно з контрольною групою [69] Водночас інші дослідники не спостерігали істотних відмінностей в активності антиоксидантних ферментів у плазмі чи еритроцитах між пацієнтами з кропив'янкою та здоровими особами [70].

Щільна інфільтрація лімфоцитами, моноцитами та еозинофілами була гістологічно продемонстрована в ураженнях шкіри пацієнтів з атопічним дерматитом. Ці запальні клітини можуть продукувати велику кількість АФК, тому маркери оксидативного стресу були підвищені в пацієнтів з атопічним дерматитом [71]. Такі хворі були більш схильні до пошкоджень, спричинених АФК, ніж особи контрольної групи, що було очевидно зі збільшення рівнів МДА та зниження ферментативних і неферментативних антиоксидантів [72]. На користь оксидативних механізмів у патогенезі атопічного дерматиту свідчить той факт, що антиоксиданти поліпшують функцію епідермального бар'єру і покращують лабораторні показники цих хворих [73, 74], однак вважають, що для остаточних висновків потрібні більш репрезентативні дослідження [74].

Надмірне вироблення цитокінів епідермальними кератиноцитами та активація нейтрофілів і лімфоцитів в уражених ділянках шкіри при псоріазі призводить до утворення великої кількості АФК і вільних радикалів, що підвищує рівень маркерів оксидативного стресу в пацієнтів із псоріазом [75, 76]. Водночас

АФК активують імунну систему, посилюючи утворення різних ліпідних медіаторів: продуктів ПОЛ, ендоканабіноїдів та простагландинів, що модулює імунну відповідь і підтримує запалення [77, 78].

Механізми, що лежать в основі розвитку злоякісних пухлин шкіри (плоскоклітинної карциноми, базальноклітинної карциноми та меланоми), уключають зумовлене зовнішніми впливами пошкодження ДНК, пов’язану з пухлиною експресію генів і дисфункціональну внутрішньоклітинну трансдукцію сигналу, причому вважається, що АФК і вільні радикали відіграють певну роль у цих механізмах і залучені до всіх трьох стадій канцерогенезу, а саме до ініціації, стимулювання та прогресування [79]. Новим аспектом даної проблеми є пошук кореляцій між мікробіотою, оксидативним стресом і раком шкіри [80]. Пухлинні клітини мають посилений антиоксидантний захист, що може зумовлювати їх стійкість до хіміо- та радіотерапії. Зокрема, описано, що клітини меланоми демонструють підвищений рівень ферментів, які беруть участь у захисті від окисного стресу, включаючи каталазу і СОД, мають високий рівень відновленого глутатіону [81]. Нині роль АФК у канцерогенезі розглядають як двояку. Наприклад, перший механізм, за допомогою якого надмірне виробництво АФК може сприяти утворенню та розвитку меланоми, полягає в прямій індукції пошкодження ДНК і мутагенезу. АФК також можуть сприяти розвитку меланоми та інших пухлин шляхом модуляції сигнальних шляхів і факторів транскрипції, таких як NF-κB. Активація NF-κB, у свою чергу, може сприяти прогресуванню меланоми через антиапоптотичні ефекти та створення запального мікрооточення. Однак, з іншого боку, АФК здатні інгібувати активацію NF-κB шляхом окислення тіоредоксину [82]. Крім того, тривалий оксидативний стрес може призвести до прямого окислення гетеродимерів NF-κB і зниження зв’язування ДНК. Таким чином, хоча гострий оксидативний стрес призводить до посилення активації NF-κB, тривале виробництво АФК може мати більш складні ефекти і за певних умов активувати запрограмовану смерть клітин, що потрібно враховувати, розробляючи нові стратегії лікування меланоми [83].

Старіння шкіри є однією з найбільш очевидних ознак старіння людини [84].

Зміни шкіри протягом життя (вікове старіння) характеризуються зморшками, втратою еластичності та об’єму, в’ялістю, грубою текстурою та блідістю. Фотостаріння шкіри проявляється нерівномірною пігментацією і помітною зморшкуватістю. Основним клітинним порушенням у шкірі, що викликає старіння, є зміна окисного балансу [84].

Головними гістологічними ознаками старіння є шкірна атрофія, редукція епідермісу, зменшення вмісту колагену та інших елементів дерми [84, 85]. У природному процесі старіння відбувається прогресуюче пошкодження мітохондріальної ДНК зі збільшенням продукції АФК, що викликає старіння клітин та порушує проліферацію білків [85]. Під час процесу старіння оксидативний стрес пояснюється як збільшенням виробництва АФК, так і зниженням рівня ферментативних і неферментативних антиоксидантів [84].

Активність каталази фібробластів шкіри з природним старінням знижується, а концентрація пероксиду водню зростає. Згодом активується матрична металопротеїназа-1, яка розриває дермальні колагенові фібрили [86]. Крім очевидного прояву структурних змін, протягом старіння шкіра поступово втрачає свої природні функціональні характеристики та регенеративний потенціал. Вікові зміни шкіри включають порушення градієнта епідермального кальцію з супутньою зміною ороговілого шару епідермісу, яка призводить до зниження бар’єрної функції епідермісу [87].

Фотостаріння зумовлюється хронічним або багаторазовим впливом УФ опромінення. Ультрафіолетове випромінювання у діапазоні 290-320 нм відповідає за негайні пошкодження шкіри, діючи головним чином на кератиноцити; смуга 320-400 нм особливо пошкоджує меланоцити та фібробласти. На додаток до виснаження антиоксидантних систем, УФ ушкодження призводить до запалення та інфільтрації лейкоцитів, у яких активується НАДФН-оксидаза, генеруючи АФК, які змінюють продукцію кератиноцитарних цитокінів [88, 89]

Було показано, що при фотостарінні синглетний кисень, який утворюється під час УФ опромінення, та інші АФК безпосередньо пошкоджують ДНК і ліпіди епідермальних кератиноцитів і фібробластів шкіри, а також активують

транскрипційні фактори, у результаті чого колагенові волокна руйнуються запальними цитокінами та ферментами [90]. Описано, що рецептор 2, активований протеазою, індукує запалення, пов'язане з АФК, через шлях Akt-NF-κB із пригніченням FoxO6 під час фотостаріння шкіри [91]. Пігментація при фотостарінні може бути пов'язана зі стимулюванням синтезу меланіну супероксид-аніон радикалом та пероксидом водню, причому сам меланін відіграє роль прямого антиоксиданту [92].

Увагою дослідників користується також вивчення ефекту гострого УФ опромінення. Відомо, що активний відпочинок на свіжому повітрі, засмага, сонячні ванни, водні та неводні види спорту пов'язані із сонячними опіками [93]. Сонячний опік – це гостра запальна реакція шкіри, яка виникає внаслідок тривалого впливу УФ променів сонця або штучних джерел [94]. Сонячні опіки можуть здатися несуттєвими, але вони сприяють фотостарінню, фотоалергії, фототоксичним реакціям і канцерогенезу [95, 96]. Наріжним каменем цієї проблеми є профілактика сонячних опіків [97, 98]. Незважаючи на доступну освіту та неважкі профілактичні заходи, багато людей все ще звертаються за лікуванням сонячних опіків до місцевих відділень невідкладної допомоги [99] або лікують їх вдома шляхом самолікування.

Вітиліго – поширене хронічне порушення пігментації, що характеризується втратою пігментації. Серед гіпотез, запропонованих щодо його патогенезу, найбільш прийнятною залишається індукована оксидативним стресом імунна відповідь, яка призводить до загибелі меланоцитів. При оксидативному стресі АФК можуть індукувати аутофагію шляхом активації антиоксидантного шляху Nrf2 меланоцитів. Крім того, посилюється фероптоз, спровокований окисненням [100].

Існують роботи щодо ролі оксидативного стресу та антиоксидантів у патогенезі аутоімунних захворювань шкіри, зокрема при вогнищевій алопеції [101, 102]. Описано, що рівні МДА і нітритів, а також активність ксантиноксидази були підвищені в сироватці крові цих пацієнтів, тоді як активність СОД була низькою [103, 104].

З оксидативним стресом пов'язане загоєння ран і його порушення. Рана

шкіри виникає внаслідок порушення цілісності епідермісу, і будь-яке пошкодження тканини з порушенням анатомічної цілісності і втратою функції можна охарактеризувати як рану [105]. Неускладнене загоєння неінфікованої, добре зближеної рани визначається як первинне загоєння. Якщо процес загоєння в цій рані порушується інфекцією, гіпоксією або імунною дисфункцією, починається вторинне загоєння. Під час вторинного загоєння відбувається утворення грануляційної тканини та епітелізація нової тканини. Такі рани більш сприйнятливі до інфекцій і загоюються повільно [106, 107].

Загоєння ран здебільшого означає загоєння шкіри. Воно починається відразу після пошкодження епідермісу і може тривати роками. Цей динамічний процес включає клітинні, гуморальні та молекулярні механізми і має три фази: запалення, проліферацію та ремоделювання [108]. Будь-яке порушення фаз ранового процесу призводить до неправильного загоєння рани. Значний відсоток населення страждає від аномалій загоєння ран, зокрема літні люди, хворі на цукровий діабет та ті, хто лікується імуносупресивними препаратами, хіміо- або променевою терапією [109].

Багато аспектів загоєння ран вимагають балансу між окиснювальними реакціями та антиоксидантами [110]. Як зазначено вище, загоєння шкірної рани складається з кількох процесів, і АФК утворюються в кожному з них. Під час фази запалення нейтрофіли інфільтрують місце рани та генерують велику кількість супероксид-аніон радикалу. Кровотеча підвищує концентрацію заліза та індукує утворення гідроксилу та пероксинітрилу [111]. У пацієнтів зі шкірними ранами, що погано загоюються, посилення ПОЛ та напруження антиоксидантного захисту спостерігається не лише місцево, а й у крові [112].

У науковій періодиці обговорюються оксидативні механізми патогенезу й низки інших шкірних захворювань. Численні дослідження показали участь АФК у розвитку плоского лишаю [113]. Було виявлено накопичення акролеїну (продукту ПОЛ) у шкірі пацієнтів із васкулітом дрібних судин, яке залежало від активності патологічного процесу [114, 115]. Подібний зв'язок був виявлений і для себорейного дерматиту [116]. Клінічне дослідження з вивчення оксидативного стресу та антиоксидантної системи в пацієнтів з меланодермією демонструвало

значне порушення окисно-відновної рівноваги [117]. Оксидативний стрес може бути тією ланкою, через яку нездорова шкіра голови призводить до згубних наслідків для волосся, його нормального подовження, утримання та заміни [118].

Отже, приклади утворення вільних радикалів у шкірі вказують на важливість цих процесів у нормальній та патологічній фізіології шкіри. Оксидативний стрес реєструється як ланка патогенезу багатьох дерматологічних захворювань, яка ініціює і підтримує запалення, модулюючи сигнальні шляхи. Ці результати вказують на значний потенціал антиоксидантів у терапії захворювань шкіри.

1.3. Антиоксиданти в стратегіях лікування і профілактики захворювань шкіри

Більшість дерматологів погоджуються, що антиоксиданти допомагають боротися з пошкодженням шкіри АФК і можуть сприяти збереженню здорової шкіри. Доведено, що антиоксиданти з харчових продуктів можуть пом’якшити старіння шкіри, спричинене впливом сонця [119]. У цьому дослідженні було показано, що дорослі старше 45 років, які споживали продукти з високою антиоксидантною здатністю, зазнали приблизно на 10 % менше фотостаріння протягом 15 років, ніж ті, хто споживав продукти з низькою антиоксидантною здатністю.

Описаний внесок ключових антиоксидантів, зокрема аскорбінової кислоти, α-токоферолу, ретинолу, екстракту зеленого чаю, коензиму Q10, ресвератролу, селену та поліфенолів, у догляд за шкірою [120]. Наприклад, аскорбінова кислота, відома своїми властивостями стимулювання синтезу колагену та фотозахисту, запропонована для використання в косметичних продуктах проти старіння шкіри [121].

α-токоферол використовується в дерматології та косметології більше 50 років [120]. Водночас існує лише невелика кількість контрольованих клінічних досліджень, які б обґрунтовували чітко визначені дозування та клінічні показання до його використання в дерматологічній практиці [122]. Для підтримання

нормального стану шкіри та волосся розроблені дієтичні добавки з α-токоферолом і селеном [123]. Як додаткова терапія α-токоферол призначається при атопічному дерматиті з огляду на його антиоксидантну і протизапальну дію та низьку токсичність [124].

Ретинол, який також відомий як антиоксидант, впливає на процес кератинізації епідермісу, покращує структуру рогового шару, зменшує трансепідермальну втрату води, редукує ознаки фотостаріння [125]. Космецевтика з ретинолом може бути призначена як для забезпечення естетичного ефекту, так і для дерматологічного лікування. У тривалому клінічному дослідженні було показано, що ретинол у рідкокристалічній формі для місцевого застосування безпечний і забезпечує значні клінічні переваги, пов'язані з однорідністю кольору, тонусу, еластичності шкіри та зволоження [125]. Інші автори наводять дані щодо застосування ретинолу для уповільнення старіння, пояснюючи його ефекти втручанням у сигнальні шляхи [126]. Нові наноформи для доставки ретинолу та ретиноїдів збільшують їх проникнення в шкіру і зменшують подразнюючу дію при місцевому застосуванні у порівнянні з конвенційними формами [127].

Коензим Q10 – це жиророзчинна молекула, яка має вирішальне значення для виробництва клітинної енергії та антиоксидантної активності. Його концентрація в шкірі знижується при УФ опроміненні, фотостарінні та віковому старінні шкіри. У дослідженнях *ex vivo* та *in vivo* застосування коензиму Q10 підвищувало рівень цього антиоксиданту як в роговому шарі, так і в глибших шарах шкіри. Клінічно місцеве застосування продуктів, що містять коензим Q10, зменшувало ознаки старіння шкіри [128, 129]. Було досліджено різні дерматологічні нанокомпозиції (мікроемульсію, гідрофільний крем, емулгель) для подолання шкірного бар'єру та посилення проникнення коензиму Q10 у шкіру [130, 131].

Додаткове призначення хворим на псоріаз антиоксидантної терапії із включенням мелатоніну сприяло нормалізації показників прооксидантної (зниження підвищених рівнів МДА, середньомолекулярних пептидів і фракцій окиснювальної модифікації білків) та антиоксидантної систем у крові пацієнтів (зростання активності церулоплазміну, каталази та відновленого глутатіону) [132].

Природні поліфеноли мають широкий спектр фармакологічної дії. Окрім найвідомішого ефекту – антиоксидантного, вони виявляють протизапальну, бактеріостатичну, протипухлинну дію, знижують ризик хронічних захворювань. Поліфеноли показали ефективність проти різних типів захворювань шкіри і волосся *in vitro* та *in vivo* [133]. Ці сполуки використовували в місцевих і оральних формах. Доказові дані свідчать про те, що поліфеноли зеленого чаю можуть бути ефективними в лікуванні аногенітальних бородавок. Дані з обмеженою доказовістю вказують на те, що поліфеноли також можуть принести користь пацієнтам з алопецією, вульгарними вуграми, грибковими інфекціями, гіперпігментацією або фотостарінням шкіри [134]. Проводилося вивчення нутрицевтичних ефектів поліфенолів середземноморських рослин у фотозахисті шкіри, при атопічному дерматиті, псоріазі та хронічній кропив'янці, яке показало користь їх використання як допоміжної терапії цих дерматологічних захворювань [135]. Поліфеноли олівкової олії позитивно впливали на загоєння ран шкіри при діабеті за умов експерименту, сприяли закриттю ран, відкладенню колагену, зменшенню кількості інфільтрованих нейтрофілів та зниженню ПОЛ, переключили макрофаги на протизапальний фенотип [136].

З огляду на роль оксидативного стресу в патогенезі атопічного дерматиту, антиоксиданти були включені в стратегії управління цим захворюванням [137]. Автори досліджували натуральний екстракт, багатий на поліфенольні антиоксиданти, на предмет його впливу на сигнальні молекули запалення та посилення шкірного бар'єру в культурах кератиноцитів людини і проникність шкіри. Поряд з цим, у клінічному дослідженні було проаналізовано вплив цього комплексу природних речовин на тяжкість ураження, функцію епідермального бар'єру та свербіж у пацієнтів з атопічним дерматитом. Було встановлено, що досліджуваний засіб зменшує експресію запальних цитокінів у кератиноцитах і збільшує кількість бар'єрних молекул, а також послаблює свербіж, покращує бар'єрну функцію та гідратацію шкірних уражень у хворих [137].

Кверцетин (рослинний поліфенол, біофлавоноїд) є антиоксидантом і як такий демонструє протизапальну, протиалергічну, антибактеріальну та противірусну дію.

Представлене дослідження, яке було зосереджено на ролі кверцетину в профілактиці та лікуванні дерматологічних захворювань, уключаючи захист від старіння та УФ випромінювання, стимуляцію загоєння ран, зниження меланогенезу [138]. Кверцетин може слугувати терапевтичним агентом для симптомів, пов'язаних з атопічним дерматитом, завдяки протизапальній та антиоксидантній активності разом із прискоренням загоєння ран за допомогою шляхів ERK1/2 MAPK і NF-κB [139]. Встановлено, що лікування кверцетином пригнічувало індуковану УФ променями матриксну металопротеїназу-1 і циклооксигеназу-2 і запобігало УФ-опосередкованій деградації колагену в тканинах шкіри людини. Кверцетин виявляв потужний інгібувальний ефект щодо індукованого УФ променями білка-активатора 1, активності NF-κB та інших сигнальних молекул, щоб викликати захисні ефекти від старіння шкіри та запалення, спричинених УФ випромінюванням. [140].

Propionibacterium acnes є ключовим патогеном шкіри, який бере участь у прогресуванні запалення при акне. Кверцетин у цьому випадку пригнічує вироблення прозапальних цитокінів у клітинах, стимульованих мікроорганізмом. *In vivo* він зменшив місцеву реакцію на введення *P. acnes* лабораторним тваринам Ці результати свідчать про те, що кверцетин може бути потенційним терапевтичним засобом проти запалення шкіри, викликаного *P. acnes*, і може мати відповідне застосування у фармацевтиці та косметиці [141].

При місцевому застосуванні для профілактики і лікування захворювань шкіри проблему становить слабка розчинність кверцетину, що намагаються подолати створенням його нанотехнологічних лікарських форм [142]. Резорбтивна дія кверцетину також позитивно впливає на біохімічні процеси в шкірі, що було підтверджено в експерименті з відтворенням нітратної інтоксикації та її корекції кверцетином та L-аргініном [143].

Аномальна генерація АФК вважається причиною хронізації ран шкіри, що погано піддаються лікуванню. Було показано, що гідрогелі, які містять антиоксиданти, підвищують активність СОД і глутатіонредуктази та сприяють загоєнню ран [144]. Гідрогель карбоксиметилхітозану, який елімінував АФК, був

корисний для загоєння опікових ран за умов експерименту [!45].

N-ацетилцистеїн – це тіолова сполука, яка діє як донор цистеїну, що веде до поповнення пулу глутатіону і в такий спосіб діє як антиоксидант. Він також має протизапальну дію, змінює рівень нейромедіаторів, пригнічує проліферацію фібробластів і кератиноцитів і викликає розширення судин [146]. Завдяки цим ефектам N-ацетилцистеїн знайшов застосування при кількох дерматологічних захворюваннях у системній та місцевій формі. Препарат використовувався як допоміжний засіб при лікуванні таких захворювань, як токсичний епідермальний некроліз, синдром гіперчутливості до лікарських засобів, іхтіози, контактний дерматит, атопічний дерматит, мелазма, псевдопорфірія, захворювання сполучної тканини, загоєння ран і алопеція [147]. Він також відіграє роль у захисті від пошкодження шкіри, викликаного радіацією, включаючи фотостаріння, фотоканцерогенез і радіаційний дерматит. Гелі з N-ацетилцистеїном досліджуються як перспективні засоби для лікування шкірних ран [148, 149].

Отже, у літературі описано можливість місцевого і системного застосування антиоксидантів для догляду за шкірою і для лікування дерматологічних захворювань. Хоча антиоксиданти зараз використовуються для лікування певного кола шкірних захворювань вони частіше відіграють роль допоміжної терапії. В основному, в експерименті та клінічних дослідженнях використовують природні сполуки та їх синтетичні аналоги. З числа синтетичних антиоксидантів у дерматології обговорюється здебільшого N-ацетилцистеїн. Місцеве застосування антиоксидантів додатково ускладнюється пошуком адекватної лікарської форми. Стабілізація продукту має вирішальне значення, оскільки антиоксиданти часто нестабільні і можуть стати неактивними, не досягнувши мети. Вони повинні належним чином вбиратися в шкіру, досягати цільової тканини в активній формі та залишатися там достатньо довго, щоб надати бажаний ефект.

Аналіз літературних джерел свідчить, що топічні лікарські форми синтетичних антиоксидантів на фармацевтичному ринку практично відсутні. Тому ми звернули увагу на гетероциклічний антиоксидант ЕМГПС, який має високу антирадикальну активність, регулює сигнальні шляхи, забезпечує цитопротекцію

та має низьку токсичність [13], пропонуючи застосовувати його у вигляді гелю, який вивільняє активну речовину в модельне середовище. Головним напрямком роботи стала перевірка активності зазначеного гелю при хімічній депіляції, гострому УФ опроміненні шкіри, псоріазоподібному дерматиті та лікуванні шкірної рани, в патогенезі яких оксидативний стрес поєднується із запаленням.

Оскільки антиоксиданти мають протимікробні властивості [150, 151], ми також звернули увагу на те, що споріднений до ЕМГПС препарат емоксипін (метилетилпіридинол) має протимікробні властивості і може відновлювати чутливість клінічного ізоляту стафілокока до хлорамфеніколу [152, 153], а сам ЕМГПС здатний посилювати ефект антибіотиків проти еталонних штамів мікроорганізмів [154]. На цій основі ми прагнули поглибити уявлення про протимікробну дію ЕМГПС, яка є потенційно корисною при дерматологічній патології.

Наукові праці, опубліковані за матеріалами розділу 1:

1. Vazhnichaya EM, Baliuk OYe, Bobrova NO. Oxidative stress: classic doctrine and its update. Вісник проблем біології та медицини. 2023;169(2):28-33.

2. Важнича ОМ, Боброва НО, Балюк ОЄ. Oxidative stress: classic doctrine and its update. Свідоцтво про реєстрацію авторського права на твір № 121768; дата реєстрації. 08.12.2023.

РОЗДІЛ 2
МАТЕРІАЛИ ТА МЕТОДИ ДОСЛІДЖЕННЯ

2.1. Загальні відомості та дизайн дослідження

Дизайн дослідження був підпорядкований перевірці ефективності синтетичного антиоксиданту ЕМГПС при місцевому застосуванні. Він уключав наступні стадії: I – комп'ютерне прогнозування, II – приготування фармацевтичної композиції у формі гелю, III – фармацевтичне дослідження і вибір оптимальної концентрації гелю, IV – вивчення протимікробних властивостей ЕМГПС і гелю з ним, V – дослідження ефектів місцевого застосування гелю з ЕМГПС на моделях патології шкіри в лабораторних тварин (хімічна депіляція, УФ опромінення, псоріазоподібний дерматит, шкірна рана).

Експерименти *in vivo* були виконані на 134 білих щурах-самцях масою 185-215 г. Було проведено 4 серії експериментів: серія 1 – моделювання хімічної депіляції та її фармакокорекція гелем ЕМГПС (50 щурів); 2 – гостре УФ опромінення та його фармакокорекція гелем ЕМГПС (50 щурів); 3 – моделювання псоріазоподібного дерматиту та фармакокорекція гелем ЕМГПС (25 шурів); 4 – моделювання шкірної рани та її місцеве лікування гелем ЕМГПС (9 щурів). Вони були виконані з дотриманням принципів біоетики відповідно до положень Європейської конвенції щодо захисту хребетних тварин, яких використовують в експериментальних та інших наукових цілях (Страсбург, 1986 р.) та Директиви Європейського Союзу 2010/10/63 EU і не викликали заперечень Комісії з етичних питань та біоетики Полтавського державного медичного університету (протокол №234 від 25 січня 2025 року).

Тварин утримували в стандартних умовах віварію за наявності природного освітлення, приточно-витяжної вентиляції, при температурі +18-21 ºС у пластмасових клітках по 4-5 тварин. Раціон складав збалансовану кормову суміш та охолоджену прокип'ячену воду за потребою з автоматичних поїлок У серіях

експериментів з моделювання хімічної депіляції, УФ опромінення та псоріазоподібного дерматиту тварин було розподілено на інтактні, контроль (модельна патологія із застосуванням носія – основи гелю) та фармакологічна корекція (по 5 щурів). Перед початком експерименту їх було адаптовано до хендлінгу протягом 14 днів. Усі болісні процедури та евтаназію тварин виконували під наркозом тіопенталом натрію (ВАТ «Київмедпрепарат», Україна) в дозі 50 мг/кг. Щурів виводили з експерименту шляхом термінальної крововтрати [155].

Фармакологічну корекцію експериментальної патології в дослідах *in vivo* здійснювали 5 % гелем ЕМГПС. Субстанцію ЕМГПС (антиоксидант, код АТХ: N07XX) було отримано від виробника (ТОВ «Мікрохім», Україна). Гелеутворюючі та допоміжні речовини були наступного походження: метабісульфіт натрію, спирт полівініловий та трис(гідроксиметил)амінометан виробництва Merck KGaA (Німеччина), карбомер-940 виробництва Lipotec (Італія). У мікробіологічних дослідах також використовували розчин ЕМГПС. Препаратами порівняння в різних серіях експериментів слугували: мазь «Неоміцин плюс» (ФК ТОВ Здоров'я, Україна), яка містить бацитрацин цинку (250 МО/г) та неоміцину сульфат (5000 МО/г), ністатинова мазь (100000 ОД/г) (АТ «Лубнифарм», Україна), 2 % нашкірний розчин міноксидилу (Дерматологічний засіб. Код АТХ: D11A X01; Industrial Pharmaceutics Cantabria, S.A., Іспанія), 5 % мазь пантенолу (декспантенол, ранозагоювальний засіб, код АТХ: D03AX03; «Хемофарм» АД, Сербія), мазь преднізолону 0,5 % (Кортикостероїд для застосування в дерматології. Преднізолон. Код АТХ: D07A A03; ЧЕРВОНА ЗІРКА ПАТ ХІМЗАВОД, Україна).

При виконанні роботи використовували наступні вимірювальні прилади: спектрофотометри Ulab 102 (Китай) та Ulab 101 (Китай), pH-метр, електронні терези, штангенциркуль, автоматичні варіпіпетки. Інше обладнання було представлене мікроскопом Olimpus BX41 (Olimpus, Японія), цифровою камерою iPhone 14 pro, цифровим трихоскопом Firefly DE330T (США), магнітною мішалкою ЛММ-2 (Китай), установкою УРСК-7н-22 (РФ), УФ лампою Cleo Compact Isolde (Philips, Німеччина), центрифугою лабораторною, термостатом, побутовим холодильником, автоклавом.

2.2. Склад і лабораторна технологія приготування гелю

Було створено фармацевтичну композицію у формі гелю, яка містила в 100 г форми як основну речовину ЕМГПС 2,5-7,5 г, як допоміжні та формоутворюючі речовини: натрію метабісульфіт 0,5-1,0 г, спирт полівініловий 1,0 г, карбомер-940 2,0 г, трис(гідроксиметил)амінометан 2,8 г та воду дистильовану (решта). У мікробіологічних дослідженнях також використовували зазначений гель у концентрації 5 % з додаванням олії чайного дерева (2,0 г).

Основна речовина гелю ЕМГПС відома в медицині як препарат «Мексидол», характеризується антиоксидантними властивостями (синтетичний гетероциклічний антиоксидант), низькою токсичністю та застосовується в клініці при неврологічній та кардіологічній патології всередину і парентерально [156]. Водночас вона має власну протимікробну дію і може посилювати чутливість мікроорганізмів до антибіотиків [157].

Натрію метабісульфіт слугує стабілізатором основної речовини. Він відомий як антиоксидант, харчова добавка і консервант у харчовій та фармацевтичній промисловості, допоміжна речовина ін’єкційних і таблетованих лікарських форм [158]. Синтетичні полімерні сполуки полівініловий спирт та карбомер-940 біосумісні зі шкірою та слизовими оболонками, хімічно індиферентні стосовно діючої речовини, мають гелеутворюючі властивості, мікробну чистоту, відсутність запаху та кольору, використовуються в косметиці та фармації [159, 160, 161]. Трис(гідроксиметил)амінометан, який виконує роль нейтралізатора, – нетоксична органічна речовина, може вводитись парентерально при метаболічному ацидозі [162, 163].

Усі інгредієнти зважували на електронних терезах з точністю до четвертого знаку. Розчиняли у воді (2/5 потрібної загальної кількості) субстанцію ЕМГПС та натрію метабісульфіт. Окремо розчиняли при нагріванні на водяній бані полівініловий спирт у 2/5 потрібної загальної кількості води і змішували одержані розчини. Додавали невеликими порціями при постійному перемішуванні карбомнер-940 і розчин трис(гідроксиметил)амінометану в 1/5 загальної кількості

води до утворення гелю. За потреби, вводили в гель олію чайного дерева як допоміжну речовину при постійному перемішуванні. Готували гелі, використовуючи для перемішування магнітну мішалку з функцією нагрівання ЛММ-2 (Китай) та ультразвук для забезпечення гомогенності і стерильності лікарської форми (30 с при 25 кГц) за допомогою установки медичної УРСК-7н-22. Одержані зразки гелю зберігали при температурі побутового холодильника і використовували для подальших досліджень.

2.3. Моделі експериментальної патології та її фармакокорекція

Хімічна депіляція. Ділянку спини щурів площею 8 см х 4 см обробляли за допомогою комерційного депіляційного засобу на основі калію тіогліколату [164, 165]. Його наносили на шкіру тварин тонким шаром на 10 хв. Після розчинення волосся видаляли, ретельно промивали шкіру водою кімнатної температури і висушували серветкою. Лікування починали відразу після висушування депільованої ділянки шкіри. Для фармакологічної корекції застосовували 5 % гель ЕМГПС (125 мг/кг маси, або 0,5 мл на щура масою 200 г). Препаратом порівняння слугував 2 % нашкірний розчин міноксидилу (0,3 мл). Ці засоби наносили на шкіру з видаленою шерстю щоденно 1 раз на добу. Дозу міноксидилу вибирали, базуючись на даних літератури про ефективність відновлення волосся при топічному нанесенні міноксидилу тваринам [166]. Через 3 дні, 9 днів та 21 день після депіляції тварин виводили з експерименту шляхом термінальної крововтрати під загальною анестезією.

Гостре УФ опромінення. Площа шкіри спини розміром 5 $см^2$ була оброблена комерційним продуктом для депіляції на основі тіогліколату калію з експозицією 3 хв за день до УФ опромінення. Щурів з депільованою шкірою вміщували в індивідуальні клітки та опромінювали УФ лампою Cleo Compact Isolde (Philips, Німеччина) з такими фізичними характеристиками: УФ А – 4,2 $Вт/м^2$; УФ В – 55 $мВт/м^2$; ефективне випромінювання на відстані 25 см від осі лампи (УФ еритема) 10 $мВт/м^2$. Доза УФ А становила 3,75 $Дж/см^2$, доза УФ В – 0,05 $Дж/см^2$

[167]. Одразу після опромінення та кожної наступної доби шкіру досліджуваної ділянки змащували 5% гелем ЕМГПС у дозі 125 мг/кг. Аналогічно в тій же дозі застосовували 5% мазь пантенолу як препарат порівняння. У тварин контрольної групи застосовували гелеву основу як носій. Після застосування засобів кожну тварину ізолювали на 30 хв, після чого повертали в клітку. Через 24, 48 і 72 год після опромінення тварин виводили з експерименту термінальною крововтратою під наркозом тіопенталом натрію.

Псоріазоподібний дерматит. Відтворювали модель псоріазу в щурів Вістар з використанням іміквімоду, імунного активатору, ліганду toll-подібних рецепторів TLR7 і TLR8, який може викликати запальні ефекти, подібні до псоріазу [168]. Для відтворення цієї моделі хутро на спині щурів зрізали ножицями і остаточно видаляли комерційним засобом для депіляції з експозицією 3 хв, промиванням обробленої шкіри водою і просушуванням серветкою. З наступної доби починали моделювання експериментальної патології, наносячи на поверхню шкіри площею 5 $см^2$ тонким шаром 5 % крем іміквімоду (кераворт) (Glenmark Pharmaceuticals Ltd, India) у добовій кількості 125 мг протягом 6 днів. На 7-й день експерименту частину щурів піддавали евтаназії шляхом термінальної крововтрати під загальною анестезією тіопенталом натрію, а в решти щурів починали лікування 5 % гелем ЕМГПС (125 мг/кг) або препаратом порівняння – 0,5 % маззю преднізолону (12,5 мг/кг), які наносили в середньому по 0,5 мл кожній тварині і рівномірно розподіляли по шкірі тестової ділянки 1 раз на добу. Тваринам контрольної групи таким же чином на шкіру наносили основу гелю. Через 6 днів тварин піддавали евтаназії і брали матеріал для дослідження.

Шкірна рана. Шкіру спини тварин піддавали депіляції і на симетричні ділянки по обидва боки хребта наносили рани пристроєм для біопсії шкіри (8 мм) під загальною анестезією [169]. Одна з ран надалі залишалась без лікування і слугувала контролем, а решта щоденно змащувались основою гелю, 5 % маззю пантенолу або 5 % гелем ЕМГПС. Гель, основу гелю та препарат порівняння наносили на рани в кількості 0,5 мл. У день нанесення та через 3, 6, 9 та 13 днів рани фотографували для визначення площі дефекту шкіри. Через 3, 9 і 13 днів з ран

робили відбитки на стерильну марлю для мікробіологічного дослідження. У ці строки з експерименту виводили по 3 щури, як описано вище.

2.4. Методи комп'ютерного прогнозування

Було проведено ретроспективне комп'ютерне прогнозування структури ЕМГПС з використанням методичного підходу Drug2ways і програми PASS (Prediction of Activity Spectra for Substances) на онлайн платформі з доступом http://www.pharmaexpert.ru/passonline/services.php. Ця програма оцінює імовірність ефектів, механізмів дії, впливу на метаболізм на основі знання про структуру / активність тисяч відомих сполук. Показники Pa («бути активним») і Pi (бути неактивним) є функціями значень B-статистики для речовини, активність якої прогнозується. Результатом прогнозу є впорядкований список активності Pa та вірогідності. Pa відображає подібність даної речовини зі структурами молекул типових «активних» речовин у навчальній виборці. Значення Pa>0,7 з великою вірогідністю свідчить про те, що саме ця речовина є аналогом відомого лікарського препарату. Зі зменшенням значення Pa знижується імовірність виявлення необхідного ефекту в досліджуваної сполуки. У даній роботі наведено значення Pa/Pi, для яких вірогідність становила $p<0,05$.

2.5. Фармацевтичні методи дослідження

Визначали швидкість вивільнення ЕМГПС з гелів методом діалізу через напівпроникну мембрану за Крувчинським [170]. Була використана целофанова діалізна плівка «Купрофан» з розміром пор 45 мкм. На внутрішню поверхню мембрани наносили зразок гелю масою 1,0 г і закріплювали на кінці діалізної трубки, яку вносили в хімічну склянку з діалізним середовищем (ізотонічний розчин натрію хлориду). Процес діалізу проводили за температури +37 °С. Відбір проб діалізату здійснювали через 15 хв, 30 хв, 45 хв та кожні 60 хв в межах 1-5 год. Діалізат стабілізували 0,01М розчином хлористоводневої кислоти і отримане

розведення аналізували на спектрофотометрі Ulab 102 (Китай) при 297 нм. Розчином порівняння слугував діалізат гелевої основи. Кількість речовини в діалізаті та її відсоток обчислювали, як описано [171].

2.6. Мікробіологічні методи дослідження

Походження та ідентифікація тест-штамів мікроорганізмів [172]. У роботі використані еталонні штами мікроорганізмів *Staphylococcus aureus* ATCC 25293, *Staphylococcus epidermidis* ATCC 14990, *Micrococcus luteus* ATCC 4698, *Enterococcus faecalis* ATCC 29212, *Escherichia coli* ATCC 25922, *Candida albicans* ATCC 10231, які були одержані з ДУ «Інститут епідеміології та інфекційних хвороб ім. Л.В. Громашевського» НАМН України, чутливість яких до антибіотиків була перевірена і відповідала референтним значенням. Також були використані клінічні ізоляти бактерій *S. aureus* 5352, *Pseudomonas aeruginosa* 5245 та грибів *C. albicans* 5261, одержані від хворих з гнійно-запальними захворюваннями та ідентифіковані за бактеріоскопічними, культуральними та біохімічними ознаками в бактеріологічній лабораторії КП «Полтавська обласна клінічна лікарня ім. М.В. Скліфософського».

Визначення мінімальної інгібувальної концентрації (МІК) концентрації. Мінімальну інгібувальну концентрацію субстанції ЕМГПС проти еталонних та клінічних штамів мікроорганізмів визначали методом серійних макророзведень за загальноприйнятою методикою [173]. Для інокуляції використовували мікробну суспензію, еквівалентну 0,5 за стандартом МакФарланда, розведену в 100 разів на поживному бульйоні. Пробірки інкубували в звичайній атмосфері при температурі +35 °С протягом 24 год. Пробірки з «негативним контролем» вміщували в холодильник при +4 °С до обліку результатів. Для визначення наявності росту мікроорганізму пробірки з посівами переглядали в світлі, що проходить. Ріст культури порівнювали з контролем і МІК визначали за найменшою концентрацією антимікробного препарату, яка пригнічує видимий ріст мікроорганізму.

Визначення чутливості мікроорганізмів до ЕМГПС та його комбінацій з

іншими протимікробними препаратами диско-дифузійним методом. Для визначення чутливості мікроорганізмів до ЕМГПС на порожні стерильні паперові диски (HIMEDIA Laboratories Pvt Ltd, Індія) наносили 20 % розчин субстанції препарату до кількості 1000 мкг/диск, висушували при кімнатній температурі і використовували як описано [174]. Досліджували також 14 ефірних олій та їх комбінацій з ЕМГПС. Для цього олії кориці (*Cinnamomum verum*), лимону (*Citrus limon*), м'яти перцевої (*Mentha piperita*), чайного дерева (*Melaleuca alternifolia*) (ТОВ «АРОМА ГРУП», Україна), а також лавру благородного (*Laurus nobilis*), імбиру (*Zingiber officinale*), полину гіркого (*Artemisia absinthium*), календули (*Calendula officinalis*), лаванди (*Lavandula officinalis*), троянди (*Rosa damascena*), евкаліпту (*Eucalyptus globulus*), гвоздики (*Eugenia caryophyllata*), ялиці (*Abies alba*), шавлії (*Salvia officinalis*) (ТОВ ВТФ «Фармаком», Україна) наносили на стерильні порожні диски та на заздалегідь приготовані диски з ЕМГПС по 10 мкл безпосередньо перед вміщенням їх на поверхню агару Мюллер-Хінтон (або агару Сабуро при роботі з *C. albicans*) у чашках Петрі з тест-культурами мікроорганізмів. За негативний контроль слугували порожні диски, за позитивний контроль – стандартні диски с гентаміцином (10 мкг) або ністатином (80 мкг) (Система Оптимум, Україна).

Визначення чутливості дріжджеподібних грибів до комбінацій ЕМГПС із протигрибковими препаратами виконували, наносячи його 20 % розчин на стандартні диски з ністатином (80 мкг), амфотерицином (40 мкг), клотримазолом (10 мкг), кетоконазолом (20 мкг) і флуконазолом (25 мкг), як описано вище. Диски вміщували на поверхню агару Сабуро в чашках Петрі. Облік результатів проводили через 48 год інкубації при +28 °С.

Чутливість мікроорганізмів до досліджуваних засобів визначали за зоною затримки росту, більшою 10 мм. Якщо вона перевищувала 25 мм, то мікроорганізм вважався високочутливим; середньої чутливості, якщо така зона була 16-25 мм, і мінімально чутливим – 11-15 мм [174]. Діаметри зон затримки росту мікроорганізмів виміряли через 24 год інкубації при +37 °С для тест-культур бактерій та через 48 год при +28 °С для грибів.

Визначення чутливості мікроорганізмів до гелю методом дифузії в агар (метод «колодязів») [175]. У якості тест-культур використовували еталонні та клінічні штами бактерій та грибів. Мікробне навантаження становило 10^7 мікробних клітин в 1 мл поживного середовища. До чашок Петрі, встановлених на горизонтальній поверхні, вносили по 10 мл розплавленого неінокульованого агаризованого середовища. Після застигання нижнього шару агару на його поверхні вміщували 5 стерильних сталевих циліндрів діаметром 5 мм і висотою 10 мм, навколо яких заливали верхній шар інокульованого поживного середовища завтовшки 5 мм. При роботі з бактеріальними культурами використовували агар Мюллер-Хінтон, при роботі з *C. albicans* – агар Сабуро. Після охолодження верхнього шару циліндри виймали і в отримані лунки вносили досліджувані зразки до їх заповнення. Чашки Петрі витримували впродовж 30 хв при кімнатній температурі та вміщували в термостат при +37 °С на 24 год (бактерії) або +28 °С на 48 год (гриби). За негативний контроль слугували зразки гелевої основи. Позитивним контролем була мазь «Неоміцин плюс» або ністатинова мазь при роботі з тест-культурою грибів. Облік результатів проводили шляхом вимірювання зони затримки росту мікроорганізмів з точністю до 1 мм. Критерії чутливості тест-культур мікроорганізмів – як описано вище [174].

Методика визначення фракційного індексу інгібувальних концентрацій [176]. Комерційний розчин флуконазолу 0,02 % (ПрАТ «Фармацевтична фірма Дарниця», Україна) та розчин субстанції ЕМГПС (5000 мкг/мл) використовували для визначення МІК проти тест-культури еталонного штаму С. *albicans* АТСС 10231. у трьох повторах. Одержані результати використовували для обчислення фракційного індексу інгібувальних концентрацій (ФІІК) як суми відношень МІК у комбінації до МІК по-одинці кожної з речовин у складі композиції. Висновок про характер комбінованої дії робили, виходячи з того, що ФІІК інтерпретується як потенціювальний, коли ≤0,5, як адитивний, коли >0,5 і ≤1, як індиферентний (без взаємодії), коли >1 і <4, та як антагоністичний», коли ≥4.

Визначення кількості мікроорганізмів у відбитках з поверхні рани. Через 3, 9 та 13 днів від початку експерименту робили відбитки з поверхні ран на

стерильну марлю (1 $см^2$), змочену 0,1 мл стерильного ізотонічного розчину натрію хлориду. Марлю вміщували в пробірки з 0,9 мл дистильованої води та інкубували 30 хв при +37 °С і постійному струшуванні. Визначення кількості мікроорганізмів у відбитках з поверхні рани проводили стандартним методом підрахунку колонієутворюючих одиниць (КУО) на чашках Петрі [177]. Для цього робили серійні розведення суспензії мікроорганізмів, одержаної з відбитку з поверхні рани і висівали їх на чашки Петрі з охолодженим живильним середовищем (кров'яний агар). Після інкубації чашок Петрі (24 год при +37 °С) принаймні одна чашка повинна мати лічильні колонії (до 250 колоній). За підрахованими колоніями розрахували КУО/мл.

2.7. Біохімічні методи дослідження

Визначення вмісту МДА [178]. Проводили в 10 % гомогенаті шкіри та в крові щурів. Принцип методу полягає в тому, що МДА специфічно реагує із 1-метил-2-фенил-індолом у суміші метанолу та ацетонітрилу з утворенням хромогену помаранчевого кольору з максимальним світлопоглинанням при довжині хвилі 586 нм.

Визначення активності СОД [179]. Проводили в 10% гомогенаті шкіри та в крові щурів. Принцип методу базується на тому, що адреналін здатний до автоокиснення в лужному середовищі з генерацією супероксид-аніон радикалу, причому ця реакція протікає з певною швидкістю. У присутності СОД ця швидкість зменшується, що залежить від активності ферменту. Порівняння швидкостей без та в присутності ферменту дає змогу судити про активність СОД у зразку біоматеріалу. 1 умовна одиниця активності (ум. од.) вказує на гальмування швидкості реакції на 50 %.

Визначення активності каталази [180]. Метод базується на визначенні кольорових продуктів реакції пероксиду водню із молібдатом амонію (жовтого кольору). За кількістю пероксиду водню, що розклався в присутності біоматеріалу, в якому міститься каталаза, роблять висновок про активність ферменту. Оптичну

густину визначають проти контролю при довжині хвилі 410 нм.

Визначення вільного гідроксипроліну [181]. Проводили в 10 % гомогенаті шкіри тварин. Принцип методу базується на реакції пірол-2-карбонової кислоти, яка утворюється при окисненні гідроксипроліну, з пара-диметиламіно-бензальдегідом. Концентрацію гідроксипроліну визначали за калібрувальним графіком.

Визначення вмісту ГАГ [182]. Проводили у 10 % гомогенаті шкіри. Метод базується на визначенні вмісту гексуронових кислот, які є складовою частиною ГАГ, які в тканинах знаходяться у зв'язаному з білками вигляді. Для видалення білків застосовують трихлороцтову кислоту, а потім проводять карбозольну реакцію для кількісного визначення сумарного вмісту гексуронових кислот, за яким судять про концентрацію ГАГ.

2.8. Морфологічні методи дослідження

Трихоскопія та оцінка відновлення волосся. Трихоскопію і фотографування проводили за допомогою цифрового трихоскопа Firefly DE330T (США) при збільшенні х35. Оцінку відростання волосся здійснювали з використанням 4-бальної шкали: 1 бал – нерівномірний ріст волосся на тестовій ділянці (шкіра добре видима); 2 бали – низька щільність волосся (шкіра добре проглядається); 3 бали – помірна густина волосся (шкіри не видно); 4 бали – значна густота волосяного покриву (повне, густе хутро) [183].

Оцінка тяжкості запалення шкіри при псоріазоподібному дерматиті. Тяжкість запалення шкіри оцінювали шляхом розрахунку індексу тяжкості ділянки псоріазу (psoriasis area severity index, PASI), де лущення, еритема та потовщення незалежно оцінюються від 0 до 4 балів. У цій шкалі 0 відповідає відсутності; 1 – незначному; 2 – помірному; 3 – сильному, а 4 – дуже сильному прояву симптому [184]. Загальна оцінка може становити від 0 до 12 балів.

Визначення площі рани. При дослідженні ран робили їх фотознімки, дотримуючись однакових умов (освітлення і відстані від рани) за допомогою

цифрової камери iPhone 14 pro (роздільна здатність матриці – 48МП+12МП+12МП, апертура - f/1.78 + f/2.2 + f/2.8). Їх зберігали в форматі jpg і використовували для вимірювання площі ран за допомогою програми imageJ версії 1.54g, скачаної з офіційного сайту розробника https://imagej.net [185].

Дослідження гістологічних препаратів. У сакратизованих щурів вилучали шматочки шкіри тестової ділянки розміром 1х1 см. Їх фіксували в 10 % нейтральному забуференому формаліні (ТОВ Інтер-Синтез, Україна) і зберігали щонайменше 24 год перед обробкою для стандартного гістологічного дослідження. Серійні зрізи (5 мкм) фарбували гематоксиліном та еозином [186]. Гістологічні препарати описували за умов світлової мікроскопії за допомогою мікроскопу Olimpus BX41 (Olimpus, Японія) з цифровою мікрофотонасадкою і пакетом ліцензійних програм для морфометрії.

Проводили реєстрацію таких гістоморфометричних показників у різних серіях експериментів, як кількість волосяних фолікулів у стандартній площі 0,12 мм^2, діаметр волосяних фолікулів, кількість клітин з дистрофічними змінами серед 100 каріоцитів, кількість запальних клітин (нейтрофільні лейкоцити, макрофаги) у стандартній площі 0,01 мм^2, товщина зони некрозу рани, товщина грануляцій або рубцевої тканини рани, загальна кількість клітин та окремих їх видів у стандартній площі 0,01 мм^2 грануляційної тканини рани або в сосочковому шарі дерми при псоріазоподібному дерматиті, товщина епідермісу.

2.9. Статистична обробка даних

Одержаний цифровий матеріал статистично обробляли на комп’ютерній онлайн-платформі Statistics Kingdom https://www.statskingdom.com/. Нормальність розподілу варіант перевіряли за тестом Шапіро-Уілка (Shapsro-Wilk Test). Для оцінки рівності дисперсій використовували тест Левена (Levene Test). Якщо мав місце нормальний розподіл, застосовували однофакторний дисперсійний аналіз (ANOVA) з апостеріорним Тьюкі-тестом (Tukey HSD / Tukey Kramer Test), а дані виражали у форматі середньої та її стандартної помилки (M ± m). Якщо значення

не підпорядковувалися закону нормального розподілу, їх порівнювали з використанням непараметричного тесту Краскела-Уоліса (Kruskal-Wallis ANOVA), а дані виражали як середню та її мінімальне і максимальне значення.

РОЗДІЛ 3
РЕЗУЛЬТАТИ КОМП'ЮТЕРНОГО ПРОГНОЗУВАННЯ ДЕРМАТОЛОГІЧНИХ ЕФЕКТІВ ЕТИЛМЕТИЛГІДРОКСИПІРИДИНУ СУКЦИНАТУ

Було проведено ретроспективне комп'ютерне прогнозування структури ЕМГПС з використанням методичного підходу Drug2ways і програми PASS. Показано, що молекула ЕМГПС складається з двох активних фрагментів, які аналізувалися нарізно (рис. 3.1 А, Б). У структури 2-етил-6-метил-3-гідроксипіридину прогнозувалося 125 видів активності (рис. 1 В). У сукцинату передбачалося 734 види активності на рівні молекул, клітин, органів і систем організму (рис. 1 В).

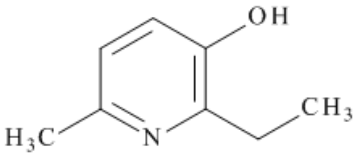

А

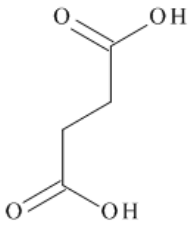

Б

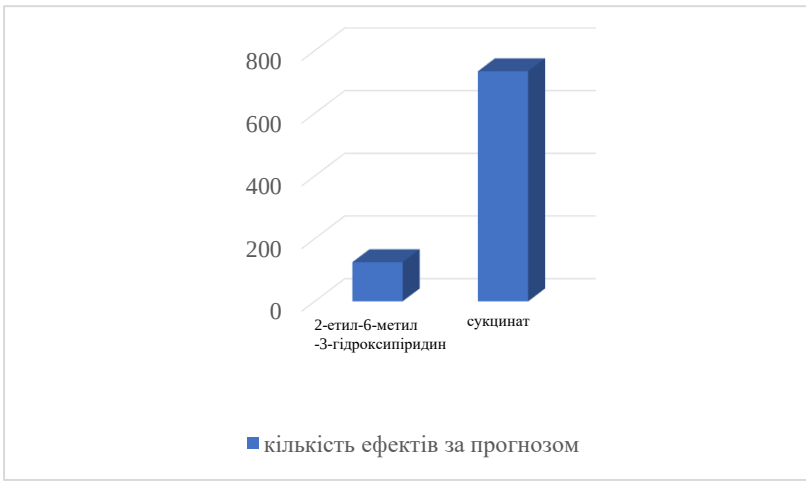

В

Рис. 3.1. Структура 2-етил-6-метил-3-гідроксипіридину (А), структура сукцинату (Б) та загальна кількість ефектів, прогнозованих з вірогідністю $p<0,05$ для кожної з них (В).

З масиву прогностичних даних, що стосувалися обох частин молекули ЕМГПС, були виділені ефекти, які можуть мати значення для лікування шкірних хвороб (табл. 3.1). До їх числа увійшли антисеборейний, протиалопеційний, протиекземний, протисвербіжний та протиінфекційний ефекти,

фотосенсибілізуюча дія та відсутність подразнення шкіри.

Проведене комп'ютерне прогнозування виявило велику кількість імовірних первинних внутрішньоклітинних ефектів (механізмів дії), які стосуються впливу на ті, чи інші ферменти або структури клітин. Зокрема, і 2-етил-6-метил-3-гідроксипіридин, і сукцинат потенційно здатні підтримувати цілісність мембран (Pa/Pi 0,681//0,058 та 0,894/0,013, відповідно) та зменшувати їх проникність (Pa/Pi 0,616//0,078 та 0,800/0,010, відповідно).

Таблиця 3.1

Ефекти, потенційно значущі для дерматології, що прогнозуються в ЕМГПС за програмою PASS ($p<0,05$)

Структурна частина молекули	Pa	Pi	Ефект / активність
2-етил-6-метил-3-гідроксипіридин	0,771	0,024	Антисеборейний
	0,546	0,034	Лікувальний при алопеції
Сукцинат	0,920	0,004	Протиекземний
	0,882	0,005	Антисеборейний
	0,742	0,004	Лікувальний при алопеції
	0,598	0,013	Протисвербіжний при алергії
	0,594	0,009	Відсутність подразнення шкіри
	0,567	0,016	Протиінфекційний
	0,515	0,003	Фотосенсибілізуючий

З високою вірогідністю для обох компонентів молекули ЕМГПС передбачалося інгібування пероксидази відповідно за Pa/Pi 0,545/0,033 та 0,766/0,006. У сукцинату прогнозувалося інгібування СОД (Pa/Pi=0,889/0,004), каталази (Pa/Pi=0,765/0,003), глутатіонпероксидази (Pa/Pi=0,684/0,005) і глутатіондегідрогенази аскорбату (Pa/Pi=0,651/0,003), а також здатність

уловлювати радикали кисню (Pa/Pi=0,751/0,004) та здійснювати цитопротекцію (Pa/Pi=0,697/0,005). Ці прогностичні дані були цілком закономірні з огляду на відомі антиоксидантні властивості ЕМГПС.

Комп'ютерне прогнозування вказувало й на механізми, які потребують перевірки у зв'язку з можливими ефектами ЕМГПС як місцевого дерматологічного засобу. До них належали агонізм до фактору росту фібробластів (Pa/Pi=0,713/0,007), інгібування С-ендопептидази проколагену (Pa/Pi=0,598/0,005), N-ендопептидази проколагену (Pa/Pi=0,819/0,003), проколаген-пролін-3-діоксигенази (Pa/Pi=0,646/0,001), агонізм з гіалуроновою кислотою (Pa/Pi=0,552/0,003), які передбачалися в сукцинату.

Серед масиву прогностичних даних увагу привернув потенційний вплив на активність МАРК (Pa/Pi=0,550/0,027) та холестерентріол-26-монооксигенази (Pa/Pi=0,520/0,016), а також інгібування простагландин-A_1-ізомерази (Pa/Pi=0,891/0,002), простагландин-E_2-9-редуктази (Pa/Pi=0,861/0,007) та здатність пригнічувати вивільнення гістаміну (Pa/Pi=0,537/0,01).

Реалізація прогнозованого протиінфекційного ефекту ЕМГПС могла стосуватися потенційної здатності структурних компонентів препарату інгібувати псевдолізин (Pa/Pi=0,602/0,045), IgA-специфічну серинову ендопептидазу (Pa/Pi=0,529/0,028) або хлорамфенікол-О-ацетилтрансферазу (Pa/Pi=0,734/0,003).

Масив даних фармакоінформаційного аналізу структури ЕМГНС містив також численні передбачення впливу на ферменти енергетичного обміну, метаболізму нуклеїнових кислот, білків, ліпідів (убіхінол-цитохром-с-редуктазу, НАДФН-цитохром-с2-редуктазу, НАДФН-пероксидазу та інші),

Отже, ретроспективне комп'ютерне прогнозування нових видів активності у відомого синтетичного антиоксиданту ЕМГПС дозволило передбачити в нього низку ефектів, корисних при лікуванні дерматологічної патології. Вважають, що результати прогнозу *in silico* завжди мають проходити перевірку практикою, але вони дозволяють створити робочу гіпотезу і раціонально підійти до планування наступних експериментів, що відповідає сучасним тенденціям у фармакології. Саме таким чином ми будували подальші дослідження *in vitro* та *in vivo*.

Висновки до розділу 3:

1. При фармакоінформаційному аналізі структури ЕМГПС за програмою PASS були виявлені ефекти дерматологічного спрямування, до яких належить антисеборейна, протиалопеційна, протиекземна, протисвербіжна, фотосенсибілізуюча, протиінфекційна дія та відсутність подразнення шкіри,

2. За даними прогнозу, зазначені ефекти могли бути зумовлені впливом компонентів молекули ЕМГПС на мембрани, антиоксидантний захист, стан сполучної тканини, ферменти та сигнальні шляхи, задіяні в розвитку запалення, а також на фактори патогенності мікроорганізмів.

Наукові праці, опубліковані за матеріалами розділу 3:

1. Балюк ОЄ, Важнича ОМ In silico прогнозування можливих дерматологічних ефектів синтетичного антиоксиданту. Актуальні проблеми сучасної медицини: Вісник Української медичної стоматологічної академії. 2024;2(86):108-112.

2. Балюк ОЄ, Дев’яткіна НМ. Комп’ютерне прогнозування ефектів дерматологічного спрямування в етилметилгідроксипіридину сукцинату. Всеукраїнська науково-практична конференція молодих вчених, присвячена 100-річчю Полтавського державного медичного університету «Медична наука – 2021», 3 грудня 2021 року, м. Полтава: матеріали конференції. Полтава, 2021. С. 32.

РОЗДІЛ 4
ВИВІЛЬНЕННЯ АКТИВНОЇ РЕЧОВИНИ ТА ПРОТИМІКРОБНА АКТИВНІСТЬ ГЕЛЮ ЕТИЛМЕТИЛГІДРОКСИПІРИДИНУ СУКЦИНАТУ *IN VITRO*

4.1. Вивільнення активної речовини

Аналізуючи результати діалізу, можна було бачити, що вивільнення лікарської речовини з усіх трьох зразків гелів починалось уже після 15 хв, інтенсивно зростало протягом перших 60 хв і продовжувало повільно збільшуватись у період від 1 до 4 год спостереження (табл. 4.1). Частка діючої речовини, що вивільнялась за кожний проміжок часу була фактично однаковою для усіх трьох зразків гелю.

Таблиця 4.1

Вивільнення ЕМГПС у діалізат із зразків гелю різної концентрації, M±m (n=5)

Експозиція	Вивільнення ЕМГПС у діалізат					
	2,5 % гель		5 % гель		7,5 % гель	
	Частка, %	Кількість, мг	Частка, %	Кількість, мг	Частка, %	Кількість, мг
1	2	3я	*Я*4	5	6	7
15 хв	24,5 ±0,8	6.13 ±0,20	25,5 ±0,9	12,75 ±0,45*	25,6 ±0,9	19,13 ±0,68$^{*,\#}$
30 хв	47,0 ±0,8	11.75 ±0,20	47,9 ±0,8	23,95 ±0,40*	49,0 ±1,2	36,75 ±0,90$^{*,\#}$
45 хв	73,4 ±1,2	18,35 ±0,30	72,0 ±1,4	36,0 ±0,70*	75,2 ±1,6	56,40 ±1,20$^{*,\#}$
60 хв	93,9 ±1,0	23,48 ±0,25	92,8 ±1,0	46,40 ±0,50*	95,0 ±1,2	71,25 ±0,90$^{*,\#}$

Продовження табл. 4.1

1	2	3	4	5	6	7
2 год	95,0 ±0,7	23,75 ±0,18	96,5 ±1,7	48,25 ±0,85*	97,0 ±0,7	72,75 ±0,53*,#
3 год	97,7 ±0,8	24,43 ±0,20	97,7 ±0,8	48,85 ±0,40*	98,6 ±1,0	73,95 ±0,75*,#
4 год	99,4 ±1,0	24,87 ±025	98,0 ±1,0	49,10 ±0,50*	99,0 ±1,0	74,25 ±0,75*,#
5 год	98,9 ±0,9	24,73 ±0,23	96,9 ±1,4	48,45 ±0,70*	99,0 ±0,9	74,25 ±0,68*,#

Примітки:

1. * – $p<0,05$ у порівнянні з концентрацією гелю 2,5 %.

2. # – $p<0,05$ у порівнянні з концентрацією гелю 5 %.

За перші 30 хв з гелів у діалізат продифундувала майже половина діючої речовини, що дає можливість припустити швидкий розвиток ефекту в наступних дослідах *in vivo*. Повне завершення процесу спостерігалось за 4 год. При цьому абсолютна кількість ЕМГПС у діалізаті залежала від концентрації лікарської речовини в гелі та вірогідно відрізнялась між зразками гелів різної концентрації.

Отже, можливе створення гелів ЕМГПС, які здатні вивільняти 47-49 % лікарської речовини за перші 30 хв пропорційно до її вмісту. Для подальшого вивчення в експериментах на тваринах ми брали 5 % гель ЕМГПС, який вже достатній для того, щоб створити терапевтичну концентрацію на поверхні ушкодженої шкіри за невеликого об’єму лікарської форми.

4.2. Мінімальна інгібувальна концентрація ЕМГПС проти еталонних та клінічних штамів мікроорганізмів

Показано, що ЕМГПС пригнічував розвиток тест-культур усіх досліджених еталонних штамів мікроорганізмів, уключаючи грампозитивні коки, грамнегативні

палички та гриби роду C*andida* (табл. 4.2).

Таблиця 4.2

Мінімальні інгібувальні концентрації ЕМГПС при дії на еталонні та клінічні штами бактерій та грибів, n=3

Мікроорганізм	Мінімальні інгібувальні концентрації, мкг/мл
S. aureus ATCC 25923	625
E. coli ATCC 25922	625
C. *albicans* ATCC 10231	312
S. aureus 5352	2500
P. aeruginosa 5245	312
C. albicans 5261	10000

Примітка. При 3-разовому повторенні реакції були одержані однакові результати, тому в таблиці наведено лише М.

Серед клінічних ізолятів найбільшу чутливість до ЕМГПС виявила паличка синього гною, для тест-культури якої МІК була значно меншою за таку в двох інших клінічних штамів мікроорганізмів. Чутливість клінічних штамів до ЕМГПС варіювала в широких межах, що могло залежати від виду мікроорганізму та(або) природної резистентності.

Отже, ЕМГПС гальмував розвиток еталонних і клінічних штамів грампозитивних і грамнегативних бактерій у діапазоні концентрацій 312-2500 мкг/мл і справляв фунгістатичну дію на еталонні та клінічні штами кандиди.

4.3. Чутливість еталонних штамів мікроорганізмів до комбінованої дії ЕМГПС з іншими протимікробними агентами

Чутливість еталонних штамів мікроорганізмів до комбінованої дії ЕМГПС з ефірними оліями. Усі досліджені ЕО викликали пригнічення росту еталонного штаму *S. aureus* ATCC 25923, однак чутливість цієї тест-культури до ЕО варіювала у широких межах (табл. 4.3).

Таблиця 4.3

Зони затримки росту еталонного штаму *S. aureus* ATCC 25923 при дії ефірних олій (10 мкл/диск) та їх комбінацій з ЕМГПС (1000 мкг/диск), M ± m (n=5)

Назва ефірної олії або препарату	Діаметр зони затримки росту, мм	
	Ефірна олія або ЕМГПС	Комбінація ефірної олії з ЕМГПС
ЕМГПС	18,8 ±0,34	-
Кориця	39,4 ±0,88*	46,8±0,87$^{*, \#}$
Лимон	10,8±0,34*	30,0±0,49$^{*, \#}$
М’ята	16,6±0,54*	22,8±0,34$^{*, \#}$
Чайне дерево	19,8±0,34	23,6±0,46$^{*,\#}$
Лавр	15,6±0,73*	21,4±0,92$^{\#}$
Імбир	26,2±1,48*	20,0±0,98$^{\#}$
Полин	16,8±0,87	25,0±1,65$^{*, \#}$
Календула	13,4±0,54*	19,8±0,59$^{\#}$
Лаванда	14,6±1,66	25,31±0,97$^{*, \#}$
Троянда	18,2±1,15	29,2±0,52$^{*, \#}$
Евкаліпт	6,8±0,34*	17,8±0,34$^{\#}$
Гвоздика	19,8±0,77	23,8±0,34$^{*, \#}$
Ялиця	11,0±0,34*	21,2±0,96$^{\#}$
Шавлія	24,6±1,5*	27,8±0,82$^{*, \#}$

Примітки. У табл. 4.3-4.5:

1. Назва ЕО ототожнена з назвою рослини, з якої її одержано.
2. * – $p<0,05$ у порівнянні з ЗЗР навколо дисків з ЕМГПС;
3. $^{\#}$ – $p<0,05$ у порівнянні з ЗЗР навколо дисків з ЕО без ЕМГПС.

Навколо дисків з ЕО кориці та імбиру ЗЗР були більшими за 25 мм, що вказувало на високу чутливість еталонного штаму стафілококу до цих засобів. ЗЗР від 16 до 25 мм спостерігались навколо дисків з ЕО м’яти, чайного дерева, полину, троянди, гвоздики та шавлії, що вказувало на помірну чутливість до них *S. aureus*

АТСС 25923. Водночас ця тест-культура була мінімально чутливою до ЕО лимону, лавру, лаванди, календули, де ЗЗР становили 11-16 мм. ЗЗР навколо дисків з ЕО евкаліпту виявились меншими за 10 мм, що свідчило про відсутність чутливості тест-культури стафілококу до цієї олії.

Чутливість *S. aureus* АТСС 25923 до ЕМГПС була помірною за відсутності пригнічення бактерійного росту в негативному контролі та характерних значеннях ЗЗР у позитивному контролі з гентаміцином (23,0±0,2 мм). Вона виявилася меншою, ніж до ЕО кориці ($p<0,001$), шавлії ($p<0,001$) та імбиру ($p<0,001$), подібною до чутливості до ЕО чайного дерева, троянди, полину та гвоздики або вищою, ніж до ЕО лимону ($p<0,001$), м'яти ($p<0,02$), лавру ($p<0,05$), лаванди ($p<0,1$), календули ($p<0,001$), евкаліпту ($p<0,001$) та ялиці ($p<0,001$).

Комбінування ЕО з ЕМГПС збільшувало ЗЗР тест-культури *S. aureus* АТСС 25923. У зразках цієї групи, за винятком дисків з ЕО лавру, імбиру, календули, ялиці та евкаліпту з досліджуваним препаратом, діаметри ЗЗР істотно перевищували такі в порівнянні з самим ЕМГПС ($p<0,002$). Пригнічення росту тест-культури стафілококу комбінаціями ЕО з ЕМГПС було сильніше виражене порівняно з відповідними оліями. Зони затримки росту *S. aureus* АТСС 25923 при поєднанні антиоксиданту з ЕО кориці зростала в середньому на 7,4 мм ($p<0,001$), лимону – на 19,2 мм ($p<0,001$), м'яти – на 6,2 мм ($p<0,001$), чайного дерева – на 3,8 мм ($p<0,001$), лавру – на 5,8 мм ($p<0,002$), полину – на 8,2 мм ($p<0,001$), календули – на 6,4 мм ($p<0,001$), лаванди – на 10,7 мм ($p<0,001$), троянди – на 11 мм ($p<0,001$), евкаліпту – на 11 мм ($p<0,001$), гвоздики – на 4 мм ($p<0,005$), ялиці – на 10,2 мм ($p<0,001$) проти аналогічних показників для самих ЕО. Лише в разі поєднання ЕО імбиру з ЕМГПС пригнічення росту тест-культури стафілококу було меншим, ніж при окремому застосуванні цієї олії на 6,2 мм ($p<0,005$), а при комбінуванні олії шавлії з ЕМГПС суттєво не відрізнялось від ефекту самої ЕО.

У всіх випадках комбінування ЕО з антиоксидантом, крім поєднання олій імбиру і евкаліпту з цим препаратом, ЗЗР тест-культури еталонного штаму стафілококу вірогідно відрізнялись у бік збільшення від таких навколо дисків з кожним із компонентів композиції. Це вказувало, що спостерігається саме

комбінований вплив двох агентів на мікроорганізм, і демонструвало здатність ЕМГПС збільшувати чутливість еталонного штаму *S. aureus* АТСС 25923 до ЕО, причому найбільш виразним такий ефект був при використанні комбінацій цього засобу з оліями лимону, евкаліпту, троянди лаванди та ялиці.

Чутливість тест-культури *E. coli* АТСС 25922 до ЕО варіювала в широких межах, але була високою лише в ЕО кориці (табл. 4.4).

Таблиця 4.4

Зони затримки росту еталонного штаму *E. coli* АТСС 25922 при дії ефірних олій (10 мкл/диск) та їх комбінацій з ЕМГПС (1000 мкг/диск), M ± m (n=5)

Назва ефірної олії або препарату	Діаметр зони затримки росту, мм	
	Ефірна олія або ЕМГПС	Комбінація ефірної олії з ЕМГПС
ЕМГПС	16,8 ±0,34	-
Кориця	25,8 ±0,59*	30,2±0,66*, #
Лимон	0*	16,8±0,34 #
М’ята	10,8±0,34*	14,2±0,66*, #
Чайне дерево	19,8±0,34*	21,8±0,34*, #
Лавр	9,0±0,4*	19,0±0,89*,#
Імбир	0*	17,4±0,54#
Полин	7,8±0,34*	20,2±0,21#
Календула	12,0±0,75*	19,4±0,67#
Лаванда	0*	19,4±0,88#
Троянда	10,2±0,34*	22,4±0,92*, #
Евкаліпт	9,0±0,49*	20,6±0,83*,#
Гвоздика	13,0±0,81*	25,8±0,34*, #
Ялиця	9,8±0,34*	17,2±0,66#
Шавлія	13,4±0,46*	24,2±0,52*,#

Зони затримки росту від 16 до 25 мм спостерігались навколо дисків з ЕО чайного дерева, що вказувало на помірну чутливість до нього еталонного штаму

кишкової палички. Тест-культура *E. coli* ATCC 25922 була мінімально чутливою до ЕО м'яти, календули, гвоздики та шавлії, де ЗЗР становили 11-16 мм. Зони інгібування навколо дисків з рештою ЕО виявились меншими за 10 мм, що свідчило про відсутність чутливості тест-культури ешерихій до цих засобів.

E. coli ATCC 25922 мала помірну чутливість до ЕМГПС за відсутності пригнічення бактерійного росту у негативному контролі та характерних для цього штаму референтних значень ЗЗР у контролі з гентаміцином (21,0±0,2 мм). Чутливість еталонного штаму кишкової палички до ЕМГПС виявилася меншою, ніж до ЕО кориці та чайного дерева ($p<0,001$), а в усіх інших випадках була вірогідно вищою, ніж до ЕО.

Комбінування ЕО з ЕМГПС збільшувало ЗЗР тест-культури кишкової палички. У зразках даної групи, за винятком комбінацій з антиоксидантом ЕО лимону, м'яти, імбиру та ялиці, розміри ЗЗР істотно перевищували такі в порівнянні з самим ЕМГПС (вірогідність від $p<0,05$ до $p<0,001$).

Пригнічення росту тест-культури *E. coli* ATCC 25922 усіма комбінаціями ЕО з ЕМГПС було сильніше виражене порівняно з відповідними оліями. Зокрема, ЗЗР еталонного штаму кишкової палички від поєднаної дії ЕМГПС з ЕО кориці збільшувалася в середньому на 4,4 мм ($p<0,001$), лимону – на 16,8 мм ($p<0,001$), м'яти – на 3,6 мм ($p<0,002$), чайного дерева – на 2,0 мм ($p<0,01$), лавру – на 10 мм ($p<0,001$), імбиру – на 17,4 мм ($p<0,001$), полину – на 12,4 мм ($p<0,001$), календули – на 7,4 мм ($p<0,001$), лаванди – на 19,4 мм ($p<0,001$), троянди – на 12,2 мм ($p<0,001$), евкаліпту – на 11,6 мм ($p<0,001$), гвоздики – на 12,8 мм ($p<0,001$), ялиці – на 7,4 мм ($p<0,001$), шавлії – на 10,8 мм ($p<0,001$) проти аналогічних показників ЕО без антиоксиданту. Однак тільки для композицій з ЕО кориці, м'яти, чайного дерева, троянди, евкаліпту, гвоздики і шавлії ЗЗР вірогідно відрізнялись під таких при окремому застосуванні як ЕМГПС, так і відповідної олії. Це виключало можливість прийняти за комбіновану дію ефект самого антиоксиданту і свідчило про здатність цього засобу збільшувати чутливість еталонного штаму ешерихій до ЕО, причому найбільш виразним такий ефект був при використанні комбінацій ЕМГПС з оліями троянди, евкаліпту та гвоздики.

Тест-культура еталонного штаму C. *albicans* ATCC 10231 мала мінімальну чутливість до ЕМГПС за відсутності пригнічення бактерійного росту у негативному контролі та характерних для цього штаму референтних значень ЗЗР у контролі з ністатином (табл. 4.5).

Таблиця 4.5

Зони затримки росту еталонного штаму C. *albicans* ATCC 10231 при дії ефірних олій (10 мкл/диск) та їх комбінацій з ЕМГПС (1000 мкг/диск), M ± m (n=5)

Назва ефірної олії або препарату	Діаметр зони затримки росту, мм	
	Ефірна олія або ЕМГПС	Комбінація ефірної олії з ЕМГПС
ЕМГПС	11,53 ±0,26	-
Кориця	33,2 ±0,52*	39,8±0,59*, #
Лимон	8,2±0,52*	14,4±0,54*,#
Чайне дерево	12,8±0,72	19,6±0,46*,#
Лавр	7,8±0,71*	14,2±0,34*,#
Полин	17,8±0,59*	25,0±0,63*,#
Троянда	15,4±0,46*	21,8±0,52*,#
Евкаліпт	7,0±1,45*	11,6±0,46#
Гвоздика	28,4±1,15*	37,1±2,41*,#
Ялиця	12,0±0,75	18,13±5,17*,#
Шавлія	12,0±0,98	24,8±2,64*,#

Чутливість кандиди до ЕМГПС виявилася меншою, ніж до ЕО кориці, полину, троянди та гвоздики ($p<0,001$), вірогідно вищою, ніж до ЕО лимону ($p<0,005$) та евкаліпту ($p<0,001$) і не відрізнялась від чутливості тест-культури грибів до інших олій. Чутливість тест-культури C. *albicans* ATCC 10231 до ЕО мала різні значення: вона була високою до олій кориці та гвоздики, середньою до олій полину та троянди, мінімальною до ЕО чайного дерева, ялиці та шавлії або відсутньою до олій лимону та евкаліпту в даній концентрації.

Комбінування ЕО з ЕМГПС збільшувало ЗЗР тест-культури еталонного

штаму дріжджеподібних грибів. У зразках даної групи діаметри ЗЗР вірогідно перевищували такі в порівнянні з самим антиоксидантом. Пригнічення росту тест-культури C. *albicans* ATCC 10231 усіма комбінаціями ЕО з ЕМГПС було сильніше виражене порівняно з відповідними оліями. Зокрема, ЗЗР еталонного штаму кандиди від поєднаної дії ЕМГПС з ЕО кориці збільшувалася в середньому на 6,6 мм ($p<0,001$), лимону – на 6,2 мм ($p<0,001$), чайного дерева – на 6,8 мм ($p<0,001$), лавру – на 6,4 мм ($p<0,001$), полину – на 7,2 мм ($p<0,001$), троянди – на 6,4 мм ($p<0,001$), евкаліпту – на 4,6 мм ($p<0,002$), гвоздики – на 8,7 мм ($p<0,005$), ялиці – на 6,1 мм ($p<0,001$), шавлії – на 12,8 мм ($p<0,001$) проти аналогічних показників ЕО без антиоксиданту.

Для всіх композицій, крім поєднання з ЕО евкаліпту, ЗЗР вірогідно відрізнялись під таких при окремому застосуванні як ЕМГПС, так і відповідної олії, що свідчило про здатність антиоксиданту збільшувати чутливість еталонного штаму грибів до ЕО, причому найбільш виразним такий ефект був при використанні комбінацій ЕМГПС з оліями гвоздики, шавлії та полину.

Отже, не тільки ЕМГПС сам має протимікробну дію проти еталонних штамів бактерій і грибів, а й здатний посилювати чутливість тест-культур цих мікроорганізмів до ЕО, що створює перспективи їх комбінованого застосування.

Чутливість еталонного штаму грибів C. *albicans* ATCC 10231 до комбінованої дії ЕМГПС з антимікотиками. У даній серії експериментів чутливість еталонного штаму грибів до ЕМГПС була мінімальною і не відрізнялась від такої у попередніх дослідах ($p>0,5$) (табл. 4.6). Вона була нижчою за чутливість використаної тест-культури дріжджеподібних грибів до стандартних антимікотиків, крім клотримазолу. Чутливість тест-культури C. *albicans* ATCC 10231 до полієнових антибіотиків ністатину і амфотерицину В була середньою. Її чутливість до азолів теж знаходилась у межах цього діапазону, але до всіх препаратів, за винятком клотримазолу, вірогідно перевищувала таку до полієнів.

Комбінування антимікотиків з ЕМГПС істотно збільшувало чутливість тест-культури грибів. Зони інгібування збільшувались у порівнянні з самим

антиоксидантом в 1,9-2,4 разу (p<0,001). Діаметри ЗЗР також зростали в порівнянні з такими навколо стандартних дисків з антимікотиками. При комбінуванні ЕМГПС з ністатином це збільшення становило 3 мм (p<0,002), з амфотерицином В – 5 мм (p<0,001), з флуконазолом – 1,6 мм (p<0,02), з ітраконазолом – 2,4 мм (p<0,05), кетоконазолом – 5,4 мм (p<0,001), клотримазолом – 18,6 мм (p<0,001).

Таблиця 4.6

Зони затримки росту еталонного штаму C. *albicans* ATCC 10231 при дії стандартних антимікотиків та їх комбінацій з ЕМГПС (1000 мкг/диск), M ± m (n=5)

Назва препарату	Діаметр зони затримки росту, мм	
	Антимікотик або ЕМГПС	Комбінація антимікотика з ЕМГПС
ЕМГПС	12,2 ±0,34	-
Ністатин (100 мкг)	19,8 ±0,34*	22,8±0,52*, #
Амфотерицин В(40 мкг)	19,6±0,46*	24,6±0,46*,#
Флюконазол (25 мкг)	23,2±0,52*	24,8±0,59*,#
Ітраконазол (10 мкг)	22,8±0,59*	25,2±0,52*,#
Кетокназол (10 мкг)	20,8±0,34*	26,2±0,59*,#
Клотримазол (10 мкг)	11,2±0,52	29,8±0,34*,#

Примітки:

1. * – p<0,05 у порівнянні із ЗЗР навколо дисків з ЕМГПС;

2. # – p<0,05 у порівнянні із ЗЗР навколо дисків з антимікотиком без ЕМГПС.

Для обгрунтування характеру комбінованої дії антимікотиків з ЕМГПС визначали МІК флуконазолу, ЕМГПС та їх комбінації і обчислювали ФІІК. Повторюючи визначення МІК тричі, одержали однакові результати, що відображено на рис. 4.1. Фракційний індекс інгібувальних концентрацій дорівнював 0,612, що є ознакою адитивного ефекту, або сумації.

Отже, ЕМГПС, маючи власну слабку дію на еталонний штам C. *albicans* ATCC 10231, посилював дію традиційних антимікотиків різної природи, що на прикладі флуконазолу оцінено як адитивний ефект.

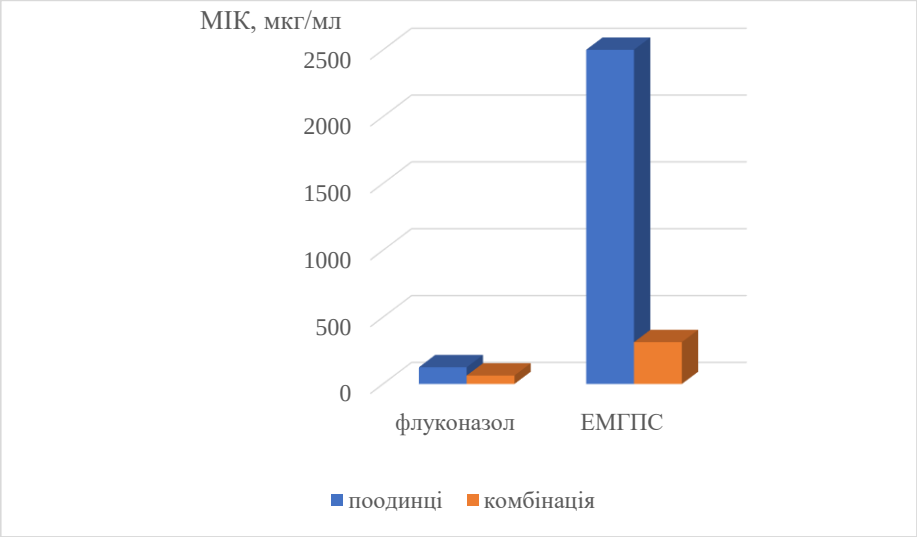

Рис. 4.1. Мінімальні інгібувальні концентрації флуконазолу та ЕМГПС при використанні поодинці та в комбінації проти еталонного штаму C. *albicans* ATCC 10231.

4.4. Чутливість мікроорганізмів до гелю етилметилгідроксипіридину сукцинату

Зони затримки росту тест-культур еталонних штамів мікроорганізмів до зразків гелю ЕМГПС різної концентрації, визначені методом колодязів, представлені в табл. 4.7. Гелева основа не порушила розвитку жодної з тест-культур еталонних штамів мікроорганізмів (ЗЗР були відсутні). Водночас такі зони формувалися навколо колодязів з гелями ЕМГПС і препаратів у позитивному контролі. Найбільш виражені вони були для тест-культури *M. luteus* ATCC 4698 і становили 29,0-36,6 мм залежно від концентрації зразків гелю. *E. faecalis* ATCC 29212 та *C albicans* ATCC 10231 були не чутливими до гелю з мінімальною концентрацією ЕМГПС – діаметри ЗЗР у цих випадках становили в середньому 9,2-9,4 мм. Розміри ЗЗР усіх тест-культур вірогідно збільшувались з підвищенням концентрації гелю. Зокрема, ЗЗР тест-культури *S. aureus* ATCC 25923 зросли на 5,6 мм ($p<0,05$) та 9,4 мм ($p<0,001$) при збільшенні концентрації гелю до 5 та 7,5 % у порівнянні з такими за мінімальної концентрації гелю. При цьому діаметр ЗЗР для максимальної концентрації гелю перевищував аналогічний показник у групі порівняння ($p<0,01$).

Таблиця 4.7

Зони затримки росту тест-культур еталонних штамів мікроорганізмів до зразків гелю ЕМГПС, M ± m (n=5)

Тест-культури мікроорганізмів	Діаметр ЗЗР навколо колодязів з гелем ЕМГПС різної концентрації, мм			Діаметр ЗЗР у позитивному контролі, мм
	2,5 %	5 %	7,5 %	
S. aureus ATCC 25923	13,0 ±0.5	18,6 ±1,5*	22,4 ±1,6*	15,2 ±0,7$^{@}$
E. coli ATCC 25922	12,2 ±0,9	21,8 ±0,8*	26,8 ±0,3$^{*,\#}$	11,2 ±0,3$^{*,\#,@}$
S. epidermidis ATCC 14990	10,2±0,7	17,2 ±1,1*	20,4 ±2,0*	16,4±0,8*
M. luteus ATCC 4698	29,0±1,0	35,0±0,6*	36,6±0,8*	25,0 ±0,7$^{\#,@}$
E. faecalis ATCC 29212	9,2 ±0,3	13,6±0,6*	15,8 ±0,3$^{*,\#}$	11,8 ±0,3$^{*,@}$
C. albicans ATCC 10231	9.4 ±0.5	10,8 ±0,3	16,0±0,3$^{*,\#,}$	17,6 ±1,0$^{*,\#}$

Примітки. У табл. 4.7-4.8:

1. * – $p<0,05$ у порівнянні із ЗЗР навколо колодязів з гелем ЕМГПС 2,5 %;
2. $^{\#}$ – $p<0,05$ у порівнянні із ЗЗР навколо колодязів з гелем ЕМГПС 5 %;
3. $^{@}$ – $p<0,05$ у порівнянні із ЗЗР навколо колодязів з гелем ЕМГПС 7,5 %.

ЗЗ *E. coli* ATCC 25922 зі збільшенням концентрації гелю зростали відповідно на 9,6 мм ($p<0,001$) та 14,6 мм ($p<0,001$) у порівнянні з такими за мінімальної концентрації гелю. Вони вдвічі перевищували аналогічні показники при використанні відомого антимікробного препарату в позитивному контролі ($p<0,001$).

Таблиця 4.8

Зони затримки росту тест-культур клінічних штамів мікроорганізмів до зразків

гелю ЕМГПС, M ± m (n=5)

Тест-культури мікроорганізмів	Діаметр ЗЗР навколо колодязів з гелем ЕМГПС різної концентрації, мм			Діаметр ЗЗР у позитивному контролі, мм
	2,5 %	5 %	7,5 %	
S. aureus 5352	13,4 ±0,5	17,2 ±0,6*	21,2 ±0,7$^{*,\#}$	14,4 ±0,6$^{\#,@}$
P. aeruginosa 5245	12,2±0,7	14,2 ±0,5	20,2 ±0,3$^{*,\#}$	11,0 ±0,4$^{\#,@}$
C albicans 5261	11,8 ±0,3	18,0 ±0,3	21,3±0,4$^{*,\#}$	23,2 ±0,5$^{*,\#,@}$

Результати визначення чутливості еталонних штамів мікроорганізмів до зразків 5 % гелю наведені в табл. 4.9. Отримані результати показали, що гелева основа не впливала на розвиток тест-культур еталонних штамів мікроорганізмів. Водночас вони мали помірну або слабку чутливість до препаратів у позитивному контролі.

Тест-культура *S. aureus* ATCC 25923 була мінімально чутливою до гелевої основи з олією чайного дерева і мала середню чутливість до 5 % гелю з ЕМГПС та комбінованого гелю з ЕМГПС та олією чайного дерева. При цьому в останньому випадку діаметр ЗЗР був вірогідно більший за такий у мазі Неоміцин-плюс ($p<0,001$) та зразків гелевої основи з олією чайного дерева ($p<0,001$) або ЕМГПС ($p<0,02$).

Тест-культура *E. coli* ATCC 25922 була мінімально чутливою до препарату Неоміцин-плюс у позитивному контролі та зразків гелевої основи з олією чайного дерева. Її чутливість до зразків гелю з ЕМГПС була середньою і перевищувала аналогічні показники двох попередніх груп ($p<0,001$). Чутливість тест-культури еталонного штаму кишкової палички до комбінованого гелю теж була середньою, але більшою як у порівнянні з маззю Неоміцин-плюс ($p<0,001$), так і в порівнянні зі зразками основи гелю з олією чайного дерева ($p<0,001$) або самим ЕМГПС ($p<0,05$).

Таблиця 4.9

Результати визначення чутливості еталонних. штамів мікроорганізмів до зразків 5 % гелю ЕМГПС з олією чайного дерева, M ± m (n=5)

Досліджуваний засіб	Діаметр зон затримки росту мікроорганізмів, мм

	S. aureus ATCC 25923	*E. coli* ATCC 25922	*C. albicans* ATCC 10231
Гелева основа (негативний контроль)	0	0	0
Препарат порівняння (позитивний контроль)	15,2±0,7	10,8±0,3	17.6 ±1.0
Гелева основа + олія чайного дерева	12,0±0,5*	12,2 ±0,1*	10,6 ±0,2*
Гелева основа + ЕМГПС (5 % гель ЕМГПС)	18,6±1,5*	21,8±0,8*	10,0±0,3*
Гель з ЕМГПС та олією чайного дерева	22,8±0,3$^{*,\#,\wedge}$	23,8±0,3$^{*,\#}$	14,0±0,3$^{*,\#,\wedge}$

Примітки:

1. * – $p<0,05$ проти препарату порівняння (позитивний контроль).
2. $^{\#}$ – $p<0,05$ проти гелевої основи + олія чайного дерева.
3. $^{\wedge}$– $p<0,05$ проти гелевої основи + ЕМГПС.
4. 0 –ЗЗР тест-культури відсутні.

Тест-культура *C. albicans* ATCC 10231 була середньо чутливою до ністатинової мазі, яку використовували за позитивний контроль. Вона була практично не чутливою до зразків основи гелю з олією чайного дерева або межувала зі слабкою чутливістю до 5 % гелю ЕМГПС, але мала слабку чутливість до комбінованого гелю, що містив основну і допоміжну речовини разом. У даному випадку діаметр ЗЗР тест-культури грибів становив у середньому 14 мм, що було менше за аналогічний показник для ністатинової мазі ($p<0,01$), але більше, ніж для зразків гелевої основи з окремими інгредієнтами.

Як бачимо, еталонні штами грампозитивних і грамнегативних бактерій та дріжджеподібних грибів були чутливі до гелю, в якому використовується синергізм

ЕМГПС та ЕО , причому його дія проти тест-культур *S. aureus* АТСС 25923 і *E. coli* АТСС 25922 була сильніша за ефект препарату порівняння.

Гелі ЕМГПС з концентрацією 2,5-7,5 % у модельному середовищі вивільняли 47-49 % лікарської речовини за перші 30 хв пропорційно до її вмісту, що дало можливість застосовувати його в подальших експериментах у середній концентрації 5 %.

ЕМГПС гальмувала розвиток еталонних і клінічних штамів грампозитивних і грамнегативних бактерій у діапазоні концентрацій 312-2500 мкг/мл і справляла фунгістатичну дію на штами кандиди (312-10000 мкг/мл).

3. ЕМГПС був здатний посилювати чутливість тест-культур еталонних штамів мікроорганізмів, уключаючи стафілокок, кишкову паличку та гриби С. *albicans*, до ЕО, що створює перспективи їх комбінованого застосування.

4. ЕМГПС, маючи власну слабку дію на еталонний штам С. *albicans* АТСС 10231, посилював дію традиційних антимікотиків різної природи, що на прикладі флуконазолу було оцінено як адитивний ефект.

5. еталонні штами грампозитивних і грамнегативних бактерій та грибів були чутливі до 5 %гелю ЕМГПС з олією чайного дерева, причому його дія проти тест-культур *S. aureus* АТСС 25923 і *E. coli* АТСС 25922 була сильніша за ефекти як зразків з окремими компонентами, так і за дію препарату порівняння.

Наукові праці, опубліковані за матеріалами розділу 4:

1. Bobrova NA, Vazhnichaya EM, Loban GA, Devyatkina TA, Lugovaya LA, Balyuk OYe, Bashtovenko OA. Evaluation of susceptibility of reference strains of microorganisms to the combined action of essential oils and mexidol. Світ медицини та біології (WOMAB). 2021;2(76):173-8.

2. Балюк ОЄ. Гель з антиоксидантом і його біофармацевтичне дослідження. Актуальні проблеми сучасної медицини: Вісник Української медичної стоматологічної академії. 2023;2:8-11.

3. Балюк ОЄ, Важнича ОМ, Боброва НО. Ефективність синтетичного антиоксиданту етилметилгідроксипіридину сукцинату проти клінічних штамів бактерій і грибів. І науково-практична Інтернет-конференція з міжнародною участю «Сучасні аспекти досягнень фундаментальних та прикладних медико-біологічних напрямків медичної та фармацевтичної освіти та науки», яка присвячена до 90-ї річниці з дня народження видатного фармаколога, професора Киричок Людмили Трохимівни», 17 листопада 2022 року, м. Харків: матеріали конференції. Харків, 2022. С.29-33.

4. Важнича ОМ, Боброва НО, Балюк ОЄ. Визначення характеру комбінованої дії флуконазолу та етилметилгідроксипіридину сукцинату. Всеукраїнська міждисциплінарна науково-практична конференція з міжнародною участю «УМСА – століття інноваційних напрямків та наукових досягнень (до 100-річчя від заснування УМСА)», 8 жовтня 2021 року, м. Полтава: матеріали конференції. Полтава, 2021. С.21.

5. Реєстраційна картка технології № 0621U000111. Технологія оцінки чутливості еталонних станів мікроорганізмів до комбінованої дії ефірних олій і мексидолу / заяв. Г.А. Лобань, Н.О. Боброва, Н.М. Дев'яткіна, О.Є. Балюк, О.М. Важнича ; власник Полтавський державний медичний університет. – № Держреєстрації НДДКР : 0118U004456. – Дата реєстрації : 18.11.2021.

РОЗДІЛ 5
ВПЛИВ ГЕЛЮ ЕТИЛМЕТИЛГІДРОКСИПІРИДИНУ СУКЦИНАТУ НА ВІДНОВЛЕННЯ ВОЛОССЯ ТА СТАН ШКІРИ ПІСЛЯ ХІМІЧНОЇ ДЕПІЛЯЦІЇ

5.1. Візуальна оцінка відновлення волосяного покриву

Щоб судити про розвиток контрольної патології та загальний результат її лікування, проводили трихоскопію і оцінювали ступінь відростання волосся в піддослідних тварин (рис. 5.1, рис. 5.2). Усі інтактні щури мали густий шерстний покрив, властивий цьому виду тварин, який відповідав 4 балам (5/5) (рис. 5.1 Д, рис. 5.2). Відразу після хімічної депіляції тварини контрольної, дослідної та референтної груп мали безволосу тестову ділянку з чистою шкірою (рис. 5.1 А). Через 3 дні починалось відновлення волосся, яке було однаково виражене в усіх групах, становило 1 бал (5/5) і вірогідно відрізнялось від стану волосяного покриву в інтактних щурів ($p<0,005$) (рис. 5.1 Б, рис. 5.2 А).

Відмінності між групами були відмічені через 9 днів від початку експерименту. У тварин контрольної групи стан тестової ділянки характеризувався помітною регенерацією волосся, оціненою в 2 бали (5/5) (рис. 5.1 В, рис. 5.2 Б), яке ще істотно відрізнялося від інтактних тварин ($p<0,005$). У цьому періоді спостережень міноксидил сприяв тенденції до появи волосяного покриву з оцінкою 3 бали (3/5) ($p<0,1$) у порівнянні з контролем (рис. 5.1 Г, рис. 5.2 Б). Хутро було однорідним, але за довжиною і щільністю поступалось такому в інтактних тварин ($p<0,1$).

Через 9 днів у тварин, шкіру яких обробляли гелем ЕМГПС, регенерація волосся випереджала таку в тварин без лікування і оцінювалась у 3 бали (3/5), що відображало тенденцію ($p<0,1$) до поліпшення проти контролю (рис. 5.1 Г, рис. 5.2.Б). Це було на рівні ефекту препарату порівняння, але волосся при лікуванні гелем відрізнялось неоднорідною довжиною, включаючи окремі довгі

волосини.

,А

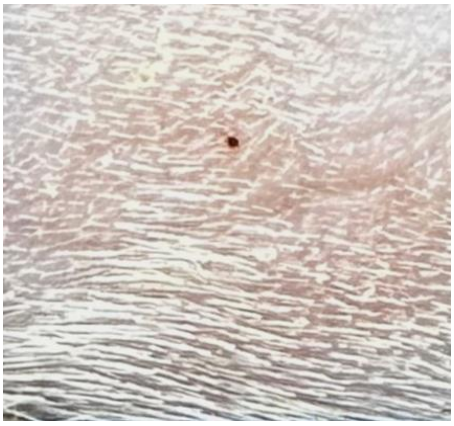

Б

В

Г

Д

Рис. 5.1. Трихоскопічна картина тестової ділянки. Градації стану волосяного покриву: 0 балів, відразу після хімічної депіляції (А); 1 бал, через 3 дні (Б); 2 бали, через 9 днів (В); 3 бали, через 9 днів та 21 день (Г); 4 бали, через 21 день після хімічої депіляції та в інтактних щурів (Д). Фото. Зб. х5,5.

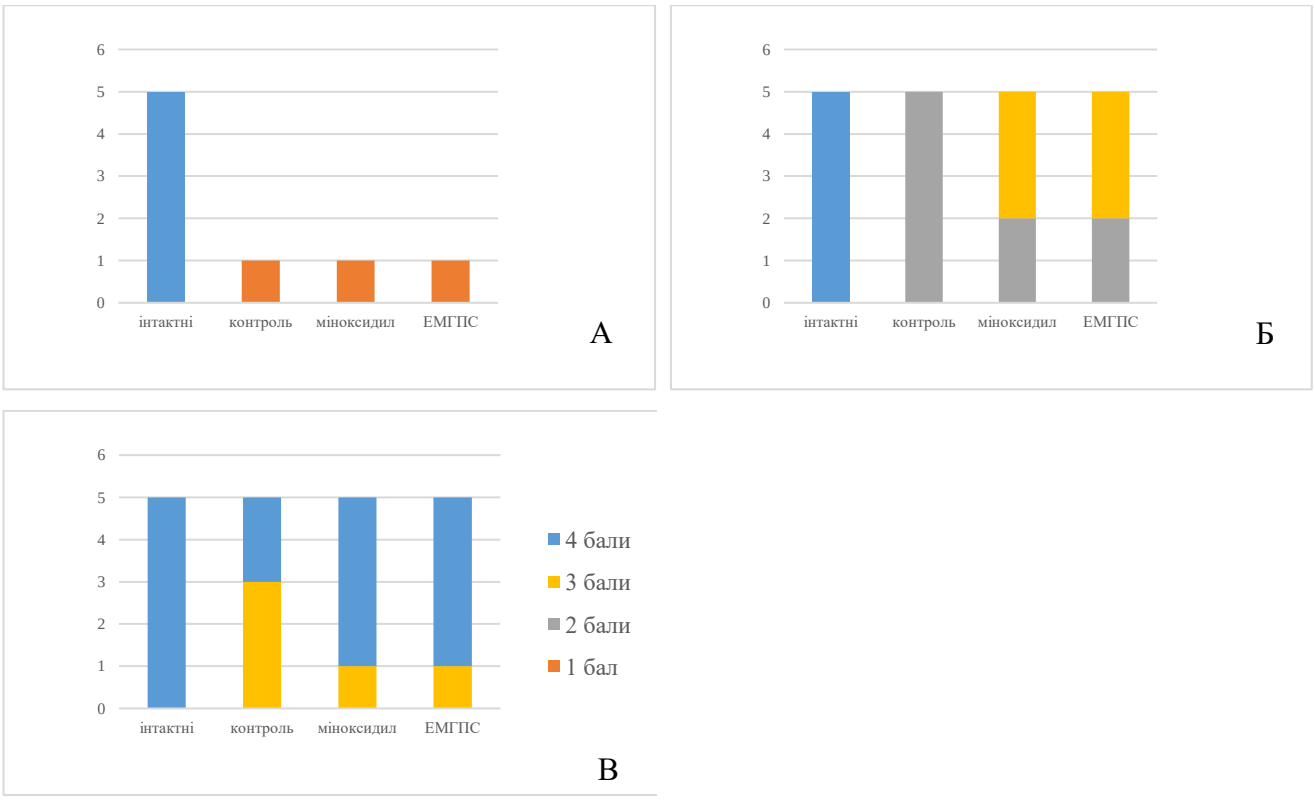

Рис. 5.2. Напівкількісна оцінка регенерації волосся після хімічної депіляції та її лікування гелем ЕМГПС через 3 дні (А), 9 днів (Б) та 21 день (В). По осі ординат: кількість тварин з певним типом волосяного покриву в групі.

Через 21 день у щурів контрольної групи волосяний покрив характеризувався 3 (3/5) та 4 балами (2/5) ($p<0,1$) проти інтактних щурів (рис. 5.1 Г, Д, рис. 5.2 В). У тварин з експериментальною терапією переважав стан волосся в 4 бали (4/5), але різниця з контролем була не вірогідна. Аналогічна картина мала місце і в референтній групі. Наприкінці спостережень хутро в тварин референтної групи відзначалось більшою щільністю та однорідністю.

Отже, відновлення волосяного покриву в щурів після хімічної епіляції прискорюється під впливом гелю ЕМГПС, як і під дією препарату порівняння.

5.2. Гістопатологічні зміни в шкірі тварин

Гістологічна картина шкіри інтактного щура представлена на рис. 5.3. У складі епідермісу визначалося 2-6 клітинних шарів. Виразно диференціювалися

базальний, шипуватий зернистий і роговий шари з чіткими межами. Роговий шар на значних ділянках відшаровувався від зернистого. Серед епітеліоцитів

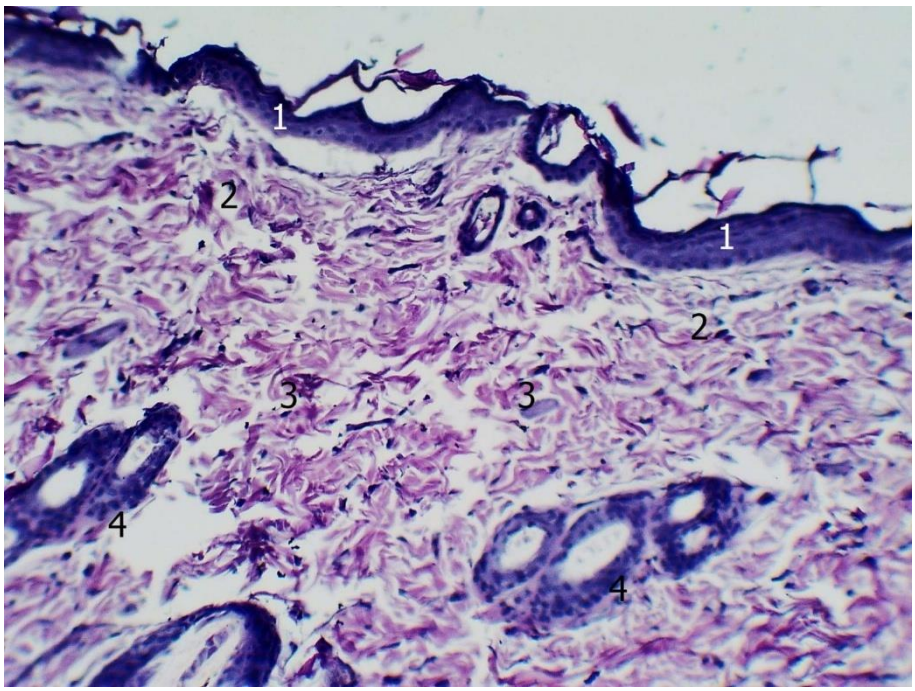

Рис. 5.3. Загальний план гістологічної будови шкіри інтактного щура. Забарвлення гематоксиліном та еозином. Зб. х50.
1 – епідерміс; 2 – сосочковий шар дерми; 3 – сітчастий шар дерми; 4 – волосся.

базального та шипуватого шарів зустрічалися поодинокі інтраепітеліальні лімфоцити. Окремі епітеліоцити шипуватого шару з ознаками гідропічної дистрофії. У базальному шарі – поодинокі мітози. Дерма – з добре вираженими колагеновими волокнами та одиничними клітинними елементами, серед яких переважали фібробласти. У незначній кількості виявлялися лімфоцити та плазматичні клітини, розташовані вздовж епідермально-дермальної межі та в сосочковому шарі дерми. Формування сосочків було виражене помірно. Волосся зустрічалося в значній кількості, було розташоване дифузно з тенденцією до групового розташування по 3-5 і мало дрібний або середній діаметр. Сальні залози – поблизу волосяних фолікулів, часом мали зв'язок з ними.

У тварин контрольної групи через 3 та 9 днів у шкірі ураженої ділянки спостерігалась базальноклітинна гіперплазія, збільшувалась кількість інтраепітеліальних лейкоцитів; сосочки дерми були виражені слабко (через 9 днів) (рис. 5.4, 5.5).

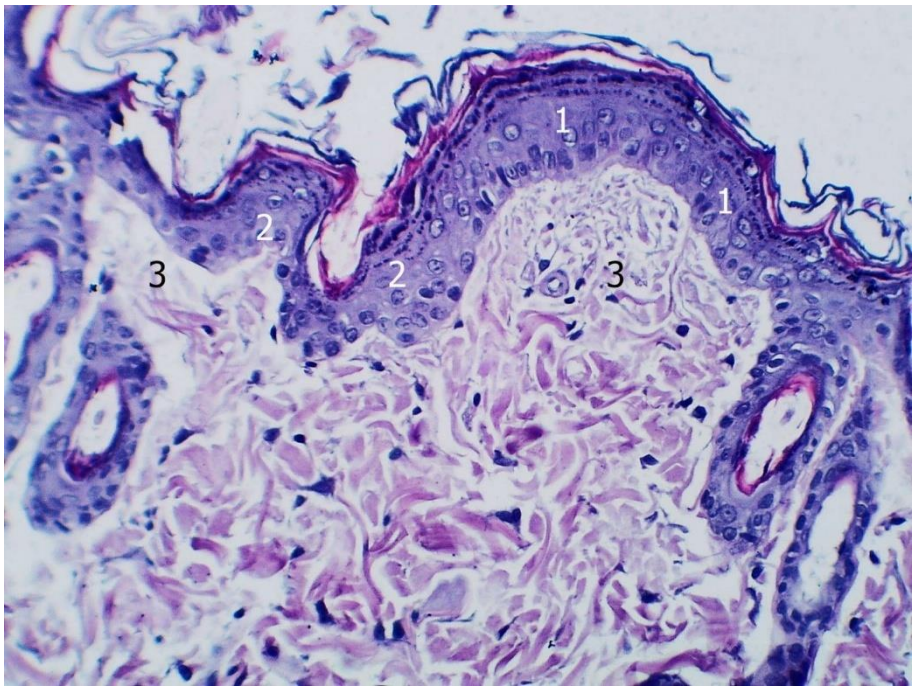

Рис. 5.4. Гістологічна картина шкіри щура контрольної групи через 3 дні після хімічної депіляції. Забарвлення гематоксиліном та еозином. Зб. х250.

1 – епідерміс; 2 – інтраепітеліальні лейкоцити; 3 – сосочки дерми.

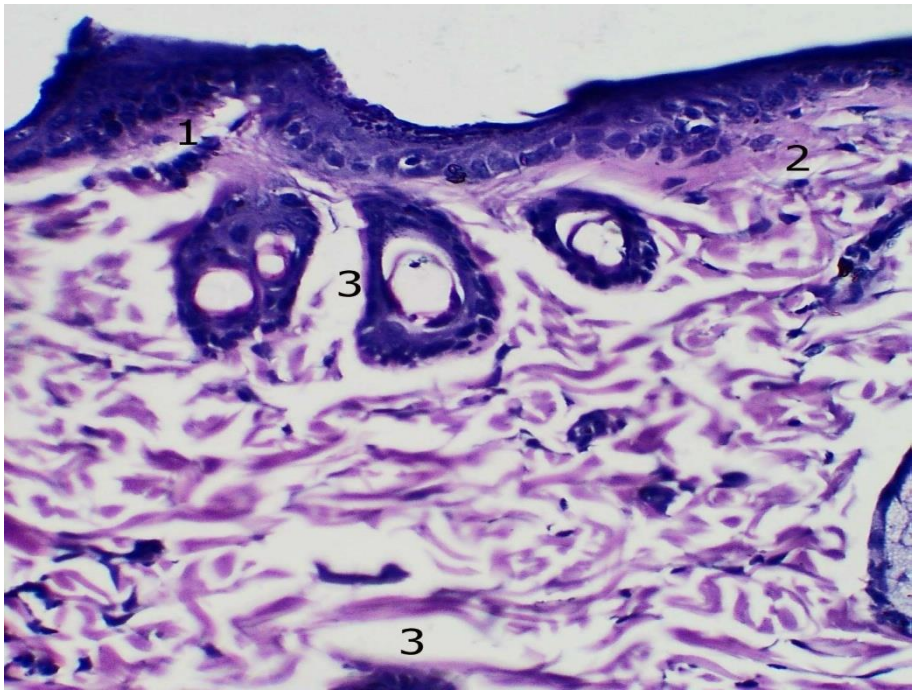

Рис. 5.5. Гістологічна картина шкіри щура контрольної групи через 9 днів після хімічної депіляції. Забарвлення гематоксиліном та еозином. Зб. х50.

1 – сосочок дерми; 2 – явища базальноклітинної гіперплазії; 3 – волосся.

Через 21 день у контролі дещо зменшувались явища базальноклітинної

гіперплазії, мали місце нечіткі межі між шарами епідермісу, спостерігалася гіпертрофія зернистого шару, зустрічалися поодинокі внутрішньоепідермальні кісти, сосочки дерми знову були виражені добре або помірно (рис. 5.6). Волосся в усі терміни спостережень було неоднорідним за розташуванням і товщиною.

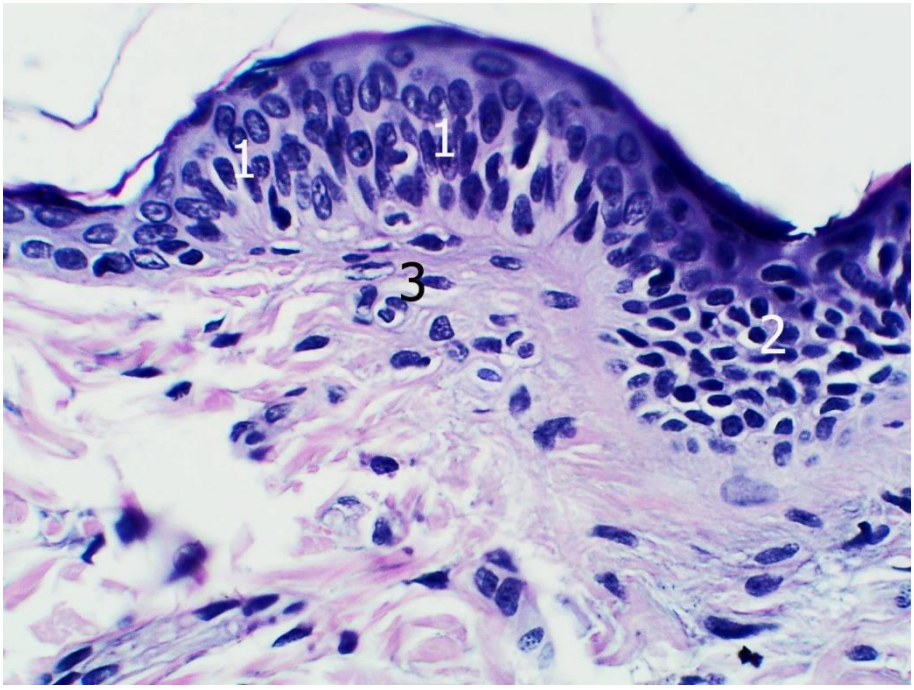

Рис. 5.6. Гістологічна картина шкіри щура контрольної групи через 21 день після хімічної депіляції. Забарвлення гематоксиліном та еозином. Зб. х400.
1 – порушення стратифікації в епідермісі; 2 – базальноклітинна гіперплазія; 3 – сосочок дерми.

При застосуванні гелю ЕМГПС через 3 дні більше, ніж у контролі, була виражена нерівномірність епідермісу, базальноклітинна гіперплазія, дрібноосередкові скупчення клітин у дермі (рис. 5.7). Сосочки дерми були виражені добре, волосся зустрічалося в значній кількості, було варіабельне за розташуванням і товщиною.

Через 9 днів у щурів, яких обробляли гелем ЕМГПС, візуалізувались ділянки стоншення епідермісу, базальноклітинна гіперплазія, внутрішньодермальні лейкоцити, ділянки відшарування базального шару (рис. 5.8). У дермі часто зустрічались лімфоцити, макрофаги та фібробласти, сосочки були добре виражені, волосся – у помірній кількості, дрібні та середнього діаметра.

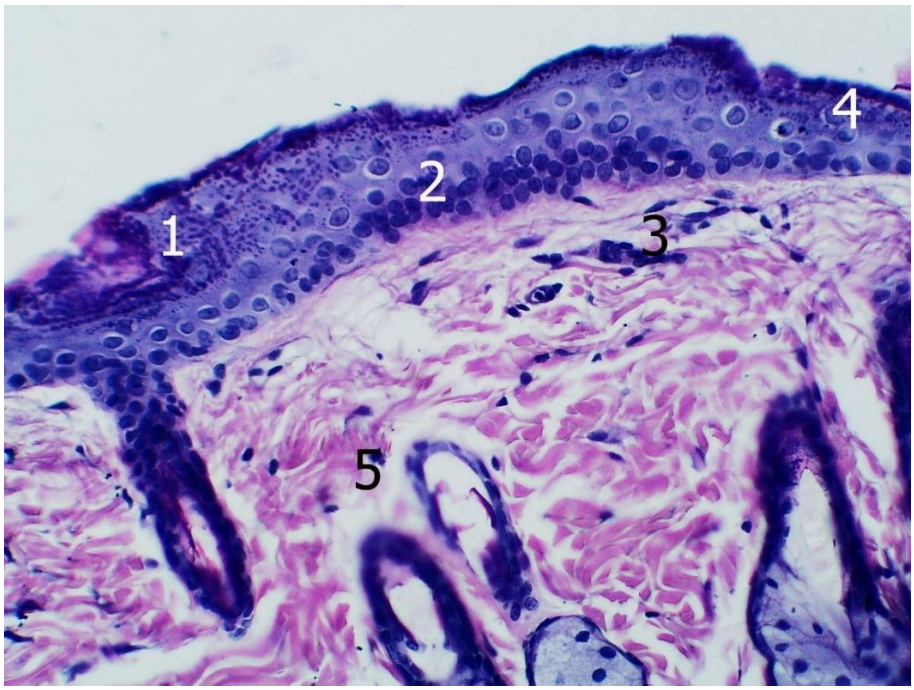

Рис. 5.7. Гістологічна картина шкіри щура під дією гелю ЕМГПС через 3 дні після хімічної депіляції. Забарвлення гематоксиліном та еозином. Зб. х250.

1 – ділянка потовщення епідермісу; 2 – базальноклітинна гіперплазія; 3 – дрібно-осередкове скупчення клітин у дермі; 4 – ділянка стоншення епідермісу; 5 – волосся.

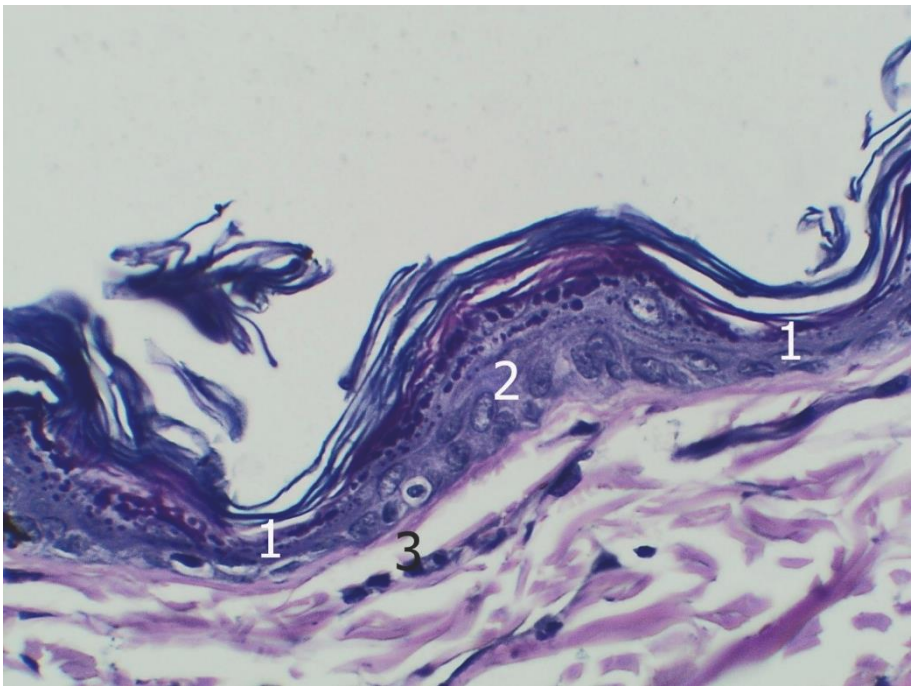

Рис. 5.8. Гістологічна картина шкіри щура під дією гелю ЕМГПС через 9 днів після хімічної депіляції. Забарвлення гематоксиліном та еозином. Зб. х400.

1 – ділянки стоншення епідермісу; 2 – відшарування базального шару епідермісу; 3 – лімфоцити в дермі.

Через 21 день у тварин з експериментальною терапією в епідермісі було багато епітеліоцитів з явищами гідропічної дистрофії, часто зустрічалися інтраепітеліальні лейкоцити, роговий шар місцями був гіпертрофований, мала місце базальноклітинна гіперплазія; у дермі відмічались нечисленні лімфо-плазмоцитарні інфільтрати; кровоносні мікросудини з явищами малокрів'я (рис. 5.9). Формування сосочків було помірне. Волосся неоднорідне, сальні залози дещо гіпертрофовані.

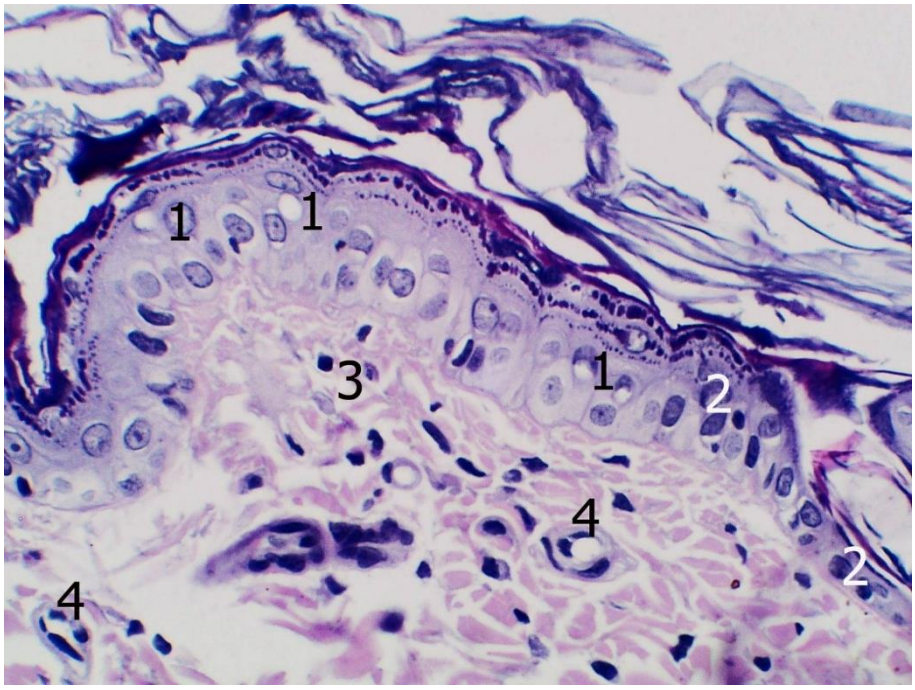

Рис. 5.9. Гістологічна картина шкіри щура під дією гелю ЕМГПС через 21 день після хімічної депіляції. Забарвлення гематоксиліном та еозином. Зб.х400.
1 – епітеліоцити з явищами гідропічної дистрофії; 2 – інтраепітеліальні лейкоцити; 3 – лімфо-плазмоцитарні інфільтрати в дермі; 4 – кровоносні судини зі слабким кровонаповненням.

У щурів референтної групи через 3 дні від початку експерименту міноксидил викликав у шкірі тестової ділянки мінливість товщини епідермісу та його шарів: роговий шар змінювався від слабко вираженого до гіпертрофованого, шипуватий шар місцями був значно потовщений (рис. 5.10). У дермі відмічались дрібновогнищеві скупчення клітин навколо кровоносних мікросудин, деякі з яких були з явищами повнокров'я. Сосочки дерми були виражені гарно або помірно.

Волосся візуалізувалось у значній кількості, неоднорідне за товщиною, розташоване поодинці і групами.

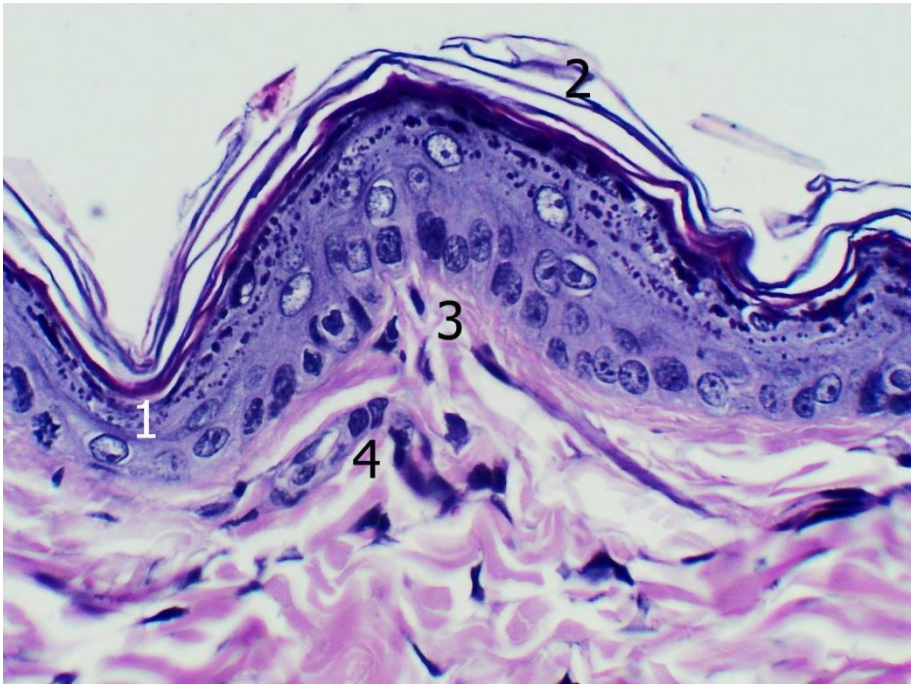

Рис. 5.10. Гістологічна картина шкіри щура референтної групи через 3 дні після хімічної депіляції. Забарвлення гематоксиліном та еозином. Зб. х400.
1 – стоншення рогового та шипуватого шарів епідермісу; 2 – потовщення рогового та зернистого шарів епідермісу; 3 – сосочок дерми; 4 – скупчення клітин поблизу кровоносної судини.

Через 9 діб у тварин референтної групи було більше змін у дермі порівняно з контролем, кількість клітин та мікросудин (переважно спазмованих) була збільшена (рис. 5.11). Сосочки дерми були виражені слабко. Волосся зустрічалося в значній кількості, розташовувалося дифузно. Сальні залози мали ознаки гіпертрофії та кістозні зміни.

Через 21 день у шкірі тестової ділянки тварин з місцевим використанням міноксидилу в епідермісі візуалізувалась значна кількість епітеліоцитів з оптично порожніми вакуолями в цитоплазмі, інтраепітеліальні лейкоцити, ділянки базальноклітинної реактивності; у дермі була збільшена кількість клітинних елементів, їх вогнищеві скупчення (рис. 5.12). Формування сосочків було виражене гарно або помірно. Волосся зустрічалось у значній кількості, його діаметр коливався незначно, сальні залози в окремих випадках були з явищами гіпертрофії.

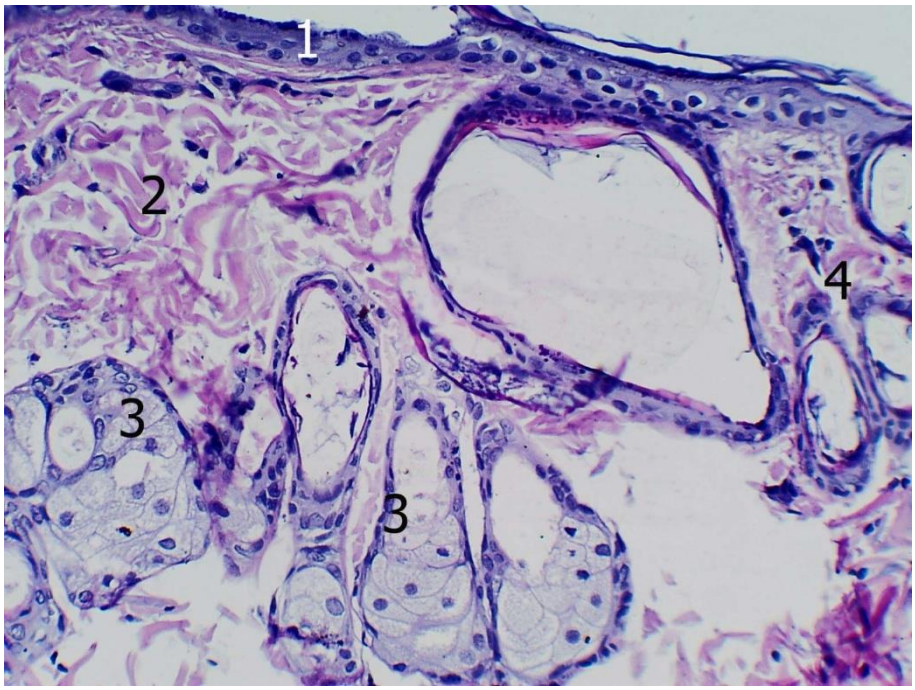

Рис. 5.11. Гістологічна картина шкіри щура референтної групи через 9 днів після хімічної депіляції. Забарвлення гематоксиліном та еозином. Зб. х250.

1 – епідерміс; 2 –дерма; 3 – сальні залози з гіпертрофією; 4 – волосся.

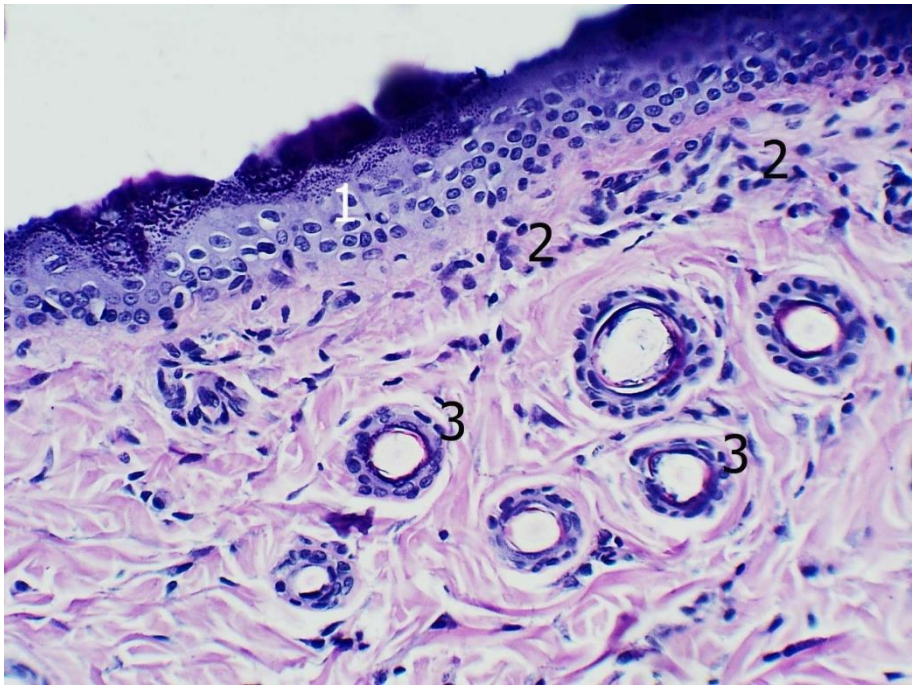

Рис. 5.12. Гістологічна картина шкіри щура референтної групи через 21 день після хімічної депіляції. Забарвлення гематоксиліном та еозином. Зб. х250.

1 – ділянки базальноклітинної реактивності в епідермісі; 2 – клітинні інфільтрати у дермі; 3 – волосся.

Отже, регенерація волосся після хімічної депіляції як за відсутності фармакологічного впливу, так і під дією місцевого лікування синтетичним антиоксидантом ЕМГПС або еталонним препаратом міноксидилом супроводжувалась гістологічними змінами в шкірі тестової ділянки, причому фармакотерапія посилювала реакцію шкіри в порівнянні з контролем.

5.3. Результати морфометричних досліджень

Дані морфометрії мікропрепаратів шкіри щурів контрольної групи в різні періоди дослідження щодо кількості волосяних фолікулів наведені на рис. 5.13 А. Через 3 і 9 днів вони істотно не відрізнялись від таких в інтактній групі.

Через 21 день у контролі число фолікулів зменшувалося в 1,4 рази порівняно з інтактними тваринами ($p<0,05$) та в 1,5 рази порівняно з цим показником через 3 дні після видалення волосся ($p<0,005$).

Гель ЕМГПС через 3 дні збільшував кількість волосяних фолікулів порівняно з інтактними тваринами в 1,3 рази ($p<0.05$). Це перевищувало контроль в 1,2 рази, що однак було не вірогідно. Через 9 днів цей показник істотно не відрізнявся ні від інтактної групи, ні від контролю. Через 21 день він зростав в 1,4 рази порівняно з інтактною групою ($p<0,05$) і був у 2 рази вище контролю в тому ж терміні спостережень ($p<0,001$).

Під дією міноксидилу в щурів референтної групи через 3 дні кількість волосяних фолікулів не змінювалася порівняно з такою в інтактних та контрольних тварин. Надалі вона зростала і через 9 днів та 21 день перевищувала контроль в 1,6 ($p<0,001$) та 2 рази ($p<0,001$), відповідно. Це було вірогідно вище, ніж через 3 дні від початку лікування міноксидилом ($p<0,05$) та в інтактних щурів ($p<0,001$). Порівнюючи дію ЕМГПС з ефектом еталонного препарату, бачимо, що вона має тенденцію до відмінності тільки через 9 днів ($p<0,1$), коли міноксидил сильніше збільшував число волосяних фолікулів у стандартній площі.

Діаметр волосяних фолікулів у щурів контрольної групи збільшувався через 3 доби після видалення волосся в 1,3 рази ($p<0,005$) у порівнянні з інтактними

щурами (рис. 5.12 Б). Він був підвищений в 1,2 рази через 9 діб (не вірогідно) і в 1,3 рази (p<0,05) через 21 добу проти показників інтактної групи.

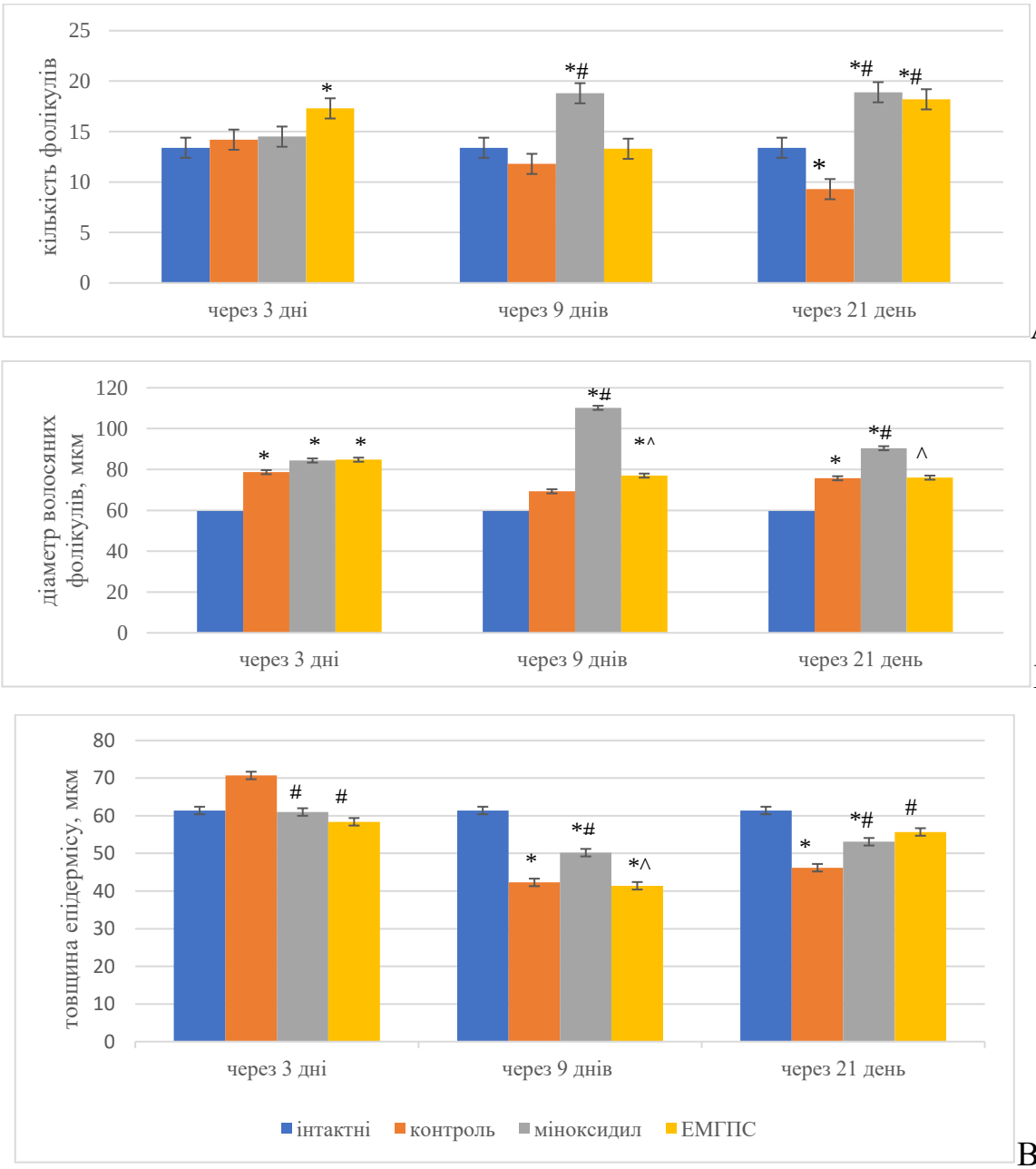

Рис. 5.13. Кількість волосяних фолікулів у стандартній площі (А), діаметр волосяних фолікулів (Б) та товщина епідермісу (В) після хімічної депіляції та впливу гелю ЕМГПС або міноксидилу. * – p<0.05 у порівнянні з інтактними щурами, # – p<0.05 у порівнянні з контролем, ^ – p<0.05 у порівнянні з міноксидилом.

При застосуванні гелю ЕМГПС діаметр волосяних фолікулів був більший,

ніж в інтактних щурів, в 1,4 рази через 3 дні ($p<0,001$), в 1,3 рази через 9 днів ($p<0,05$) та 21 день, що однак не мало вірогідних відмінностей від патологічного фону в контролі. Дія препарату порівняння через 3 дні була такою ж, як і дія гелю ЕМГПС і не відрізнялась від контролю. Через 9 днів міноксидил збільшував діаметр волосяних фолікулів в 1,6 рази ($p<0,001$) проти контролю. Через 21 день таке збільшення становило 1,2 рази ($p<0,02$). У ці два терміни вплив препарату порівняння на розмір фолікулів був сильніший за такий в ЕМГПС ($p<0,001$ та ($p<0,02$, відповідно).

Після хімічної депіляції товщина епідермісу в контролі мала тенденцію до збільшення в 1,2 рази ($p<0,1$) проти інтактної групи (рис. 5.12 В). Надалі вона зменшувалася через 9 днів у 1,5 рази ($p<0,001$) порівняно з інтактними тваринами та залишалася зниженою до кінця спостережень ($p<0.001$). Це зменшення товщини епідермісу було суттєвим не лише в порівнянні з інтактними тваринами, але й у порівнянні з аналогічними результатами через 3 дні при депіляції в даній групі.

Через 3 дні застосування гелю ЕМГПС викликало зменшення цього параметра в 1,2 рази ($p<0.002$) порівняно з тим самим моментом контрольної патології. Через 9 днів товщина епідермісу в щурів із застосуванням гелю зменшилася в 1,4 рази ($p<0.001$) порівняно з попереднім терміном спостережень, була вірогідно нижчою, ніж в інтактних тварин ($p<0.001$) і перебувала на рівні контролю. До кінця експерименту в цій групі товщина епідермісу збільшувалася до рівня інтактних тварин. Вона була більша, ніж через 9 днів при лікуванні ЕМГПС, в 1,3 рази ($p<0,001$) і більша, ніж у контролі через 21 день, в 1,2 рази ($p<0,001$).

У референтній групі товщина епідермісу через 3 дні була меншою, ніж у контролі ($p<0,05$), в 1,2 рази. Через 9 днів вона зменшувалась у порівнянні з попереднім терміном спостережень ($p<0.001$), але була більшою, ніж у щурів з контрольною патологією ($p<0,001$) та лікуванням гелем ЕМГПС ($p<0,001$) у той же період. Через 21 день під дією препарату порівняння товщина епідермісу не змінювалася проти такої через 9 днів від початку експерименту і не досягала рівня інтактної групи ($p<0,02$). У цей момент вона була такою ж, як при лікуванні гелем ЕМГПС.

Отже, видалення волосся в щурів викликало зміни числа волосяних фолікулів, їх розміру та товщини епідермісу, спрямованість яких залежала від термінів спостережень. Гель ЕМГПС збільшував кількість волосяних фолікулів у стандартній площі мікропрепаратів наприкінці спостережень, протидіяв змінам товщини епідермісу через 3 та 21 день, але не впливав на діаметр волосяних фолікулів після хімічної депіляції.

5.4. Біохімічні зміни в шкірі та крові

У всі терміни спостережень контрольна патологія супроводжувалась накопиченням МДА ($p<0,001$) у шкірі ураженої ділянки в порівнянні з інтактними тваринами (табл. 5.1). Настільки ж постійно ми відмічали зниження вмісту МДА в шкірі під впливом препарату порівняння міноксидилу. Воно становило 1,3 рази ($p<0,001$) через 3 дні, 1,4 рази ($p<0,001$) через 9 днів та 1,2 рази ($p<0,001$) через 21 день у порівнянні з депіляцією без препарату в ті ж строки. Гель ЕМГПС діяв аналогічно: через 3 дні він знижував концентрацію МДА в шкірі в 1,4 разу ($p<0,001$), через 9 днів – в 1,3 разу ($p<0,001$) та через 21 день – в 1,2 рази ($p<0,001$) у порівнянні з контролем на патологію. У більш пізні строки спостережень це було незначно, але вірогідно ($p<0,001$) менше за ефект еталонного препарату міноксидилу.

У тварин контрольної групи активність СОД шкіри знижувалась через 3 дні після депіляції ($p<0,05$) у порівнянні з інтактними щурами. Аналогічні зміни були ще більше виражені через 9 днів та 21 день ($p<0,001$) розвитку модельної патології. Міноксидил протягом усього експерименту підвищував активність СОД в 1,5-1,4 рази ($p<0,001$) у порівнянні з депіляцією без фармакотерапії.

Гель ЕМГПС також збільшував активність цього антиоксидантного ферменту в 1,3 рази ($p<0,001$), 1,8 рази ($p<0,001$) та 1,3 рази ($p<0,001$) відповідно через 3, 9 та 21 день від початку експерименту в порівнянні з контролем. Через 3 дні та наприкінці експерименту це було слабше ($p<0,002$; $p<0,001$), а через 9 днів сильніше ($p<0,001$) виражене, ніж ефект препарату порівняння міноксидилу.

Таблиця 5.1

Вплив гелю ЕМГПС на вміст продуктів ПОЛ та активність антиоксидантних ферментів у шкірі тварин з хімічною депіляцією, M ± m (n=5)

Термін спосте-режень	Групи тварин	МДА, мкмоль/г	Активність СОД, ум. од.	Активність каталази, мккат/г
	Інтактні	7,18±0,14	9,17±0,20	0,075±0,006
Через 3 дні	Контроль	12,96±0,97*	8,24±0,24*	0,095±0,006*
	Міноксидил	10,10±0,11$^{*,\#}$	12,30±0,21$^{*,\#}$	0,116±0,002$^{*,\#}$
	Гель ЕМГПС	9,34±0,16$^{*,\#}$	10,74±0,68$^{*,\#,\wedge}$	0,086±0,001$^{*,\#,\wedge}$
Через 9 днів	Контроль	14,68±0,25*	5,75±0,34*	0,062±0,003*
	Міноксидил	10,40±0,21$^{*,\#}$	8,82±0,55$^{\#}$	0,073±0,004$^{\#}$
	Гель ЕМГПС	10,89±0,08$^{*,\#,\wedge}$	10,51±0,24$^{*,\#,\wedge}$	0,079±0,003$^{\#}$
Через 21 день	Контроль	10,29±0,07*	5,64±0,26*	0,080±0,003
	Міноксидил	8,09±0,09$^{*,\#}$	8,09±0,06$^{*,\#}$	0,074±0,003
	Гель ЕМГПС	8,79±0.07$^{*,\#,\wedge}$	7,24±0,21$^{*,\#,\wedge}$	0,079±0,004

Примітки:

1. * – $p<0,05$ у порівнянні з інтактними щурами.
2. $^{\#}$ – $p<0,05$ у порівнянні з контролем.
3. $^{\wedge}$ – $p<0,05$ у порівнянні з міноксидилом.

Контрольна патологія викликала підвищення активності каталази в шкірі через 3 дні ($p<0,001$), її зменшення – через 9 днів ($p<0,002$) і не впливала на неї через 21 день проти показників інтактних тварин. На цьому фоні лікування міноксидилом ще більше (в 1,2 рази) підвищувало активність каталази через 3 дні від початку спостережень ($p<0,001$), нормалізувало її через 9 днів ($p<0,005$) і не змінювало через 21 день у порівнянні з контролем. Гель з ЕМГПС знижував активність каталази через 3 дні в 1,1 рази ($p<0,05$), підвищував її в 1,3 рази ($p<0,001$) через 9 днів і не змінював через 21 день. Ця дія статистично відрізнялася від ефекту міноксидилу лише в ранньому терміні спостережень ($p<0,001$).

Результати визначення біомаркерів стану позаклітинного матриксу шкіри наведені в табл. 5.2.

Таблиця 5.2

Вплив гелю з ЕМГПС на вміст гідроксипроліну та глікозаміногліканів у шкірі тварин з хімічною депіляцією, M ± m (n=5)

Термін спосте-режень	Групи тварин	Гідроксипролін, мкмоль/г	Глікозаміноглікани, мкмоль/л
	Інтактні	1,084±0,015	1,776±0,026
Через 3 дні	Контроль	2,066±0,015*	2,267±0,038*
	Міноксидил	1,395±0,029$^{*,\#}$	1,723±0,010$^{*,\#}$
	Гель ЕМГПС	1,342±0,029$^{*,\#}$	1,794±0,015$^{*,\#,\wedge}$
Через 9 днів	Контроль	2,149±0,018*	2,149±0,099*
	Міноксидил	1,542±0,110$^{*,\#}$	2,035±0,025$^{*,\#}$
	Гель ЕМГПС	1,719±0,013$^{*,\#,\wedge}$	2,014±0,042$^{*,\#}$
Через 21 день	Контроль	1,607±0,012*	2,075±0,057*
	Міноксидил	1,296±0,023$^{*,\#}$	1,858±0,013$^{*,\#}$
	Гель ЕМГПС	1,424±0,011$^{*,\#,\wedge}$	1,825±0,013$^{\#}$

Примітки:

1. * – $p<0,05$ у порівнянні з інтактними щурами.
2. $^{\#}$ – $p<0,05$ у порівнянні з контролем.
3. $^{\wedge}$ – $p<0,05$ у порівнянні з міноксидилом.

Вміст гідроксипроліну в шкірі обробленої депіляційним засобом ділянки спини щурів був підвищеним протягом усього періоду спостережень. Через 3 дні зростання цього показника становило 1,9 рази ($p<0,001$), через 9 днів – 2 рази ($p<0,001$), через 21 день – 1,5 рази ($p<0,001$) у порівнянні з показниками інтактних щурів. Щоденна обробка депільованої шкіри міноксидилом істотно знижувала ці показники. Через 3 дні зазначений препарат зменшив вміст гідроксипроліну в шкірі тестової ділянки в 1,5 рази ($p<0,001$), через 9 днів – в 1,4 рази ($p<0,001$), через 21

день – в 1,2 рази ($p<0,001$) у порівнянні з контролем на патологією. Досліджуваний гель ЕМГПС також знижував вміст гідроксипроліну в усі строки експерименту, що було менше за контроль в 1,5 рази ($p<0,001$), 1,3 рази ($p<0,001$) та 1,1 рази ($p<0,001$), відповідно. У ранньому терміні спостережень ефекти міноксидилу та гелю з антиоксидантом не відрізнялись, при подальшому лікуванні гель ЕМГПС діяв на вміст гідроксипроліну слабше за препарат порівняння ($p<0,001$).

Через 3 дні після депіляції без лікування концентрація ГАГ у шкірі тестової ділянки збільшилась в 1,3 рази ($p<0,001$) у порівнянні з такою в інтактних щурів. Вона залишалась підвищеною в 1,2 рази через 9 днів та через 21 день ($p<0,001$). Міноксидил значною мірою наближував даний показник до норми через 3 дні ($p<0,001$) і вірогідно знижував його в два інші строки спостережень ($p<0,001$) у порівнянні з контролем. Гель ЕМГПС впливав на вміст сумарної фракції ГАГ у шкірі тестової ділянки аналогічно. Через 3 дні під його дією відбувалось зниження даного показника до рівня інтактних тварин, через 9 днів та 21 день зниження рівня ГАГ було таким самим, як і при застосуванні міноксидилу (в 1,1 разу, $p<0,001$).

Паралельно з визначенням біохімічних показників у шкірі тест-ділянки проводили визначення біомаркерів оксидативного стресу в крові (табл. 5.3).

У крові тварин з хімічною депіляцією реєструвалися зміни вмісту МДА: він був підвищений через 3 дні ($p<0,001$) та 21 день ($p<0,001$) і знаходився на рівні показників інтактних тварин через 9 днів після видалення волосся. Міноксидил у всі терміни спостережень знижував цей показник: через 3 дні – в 1,2 рази ($p<0,001$), через 9 днів – в 1,2 рази ($p<0,001$) та через 21 день – в 1,1 рази ($p<0,001$) у порівнянні з контрольною патологією. Новий гель з ЕМГПС діяв аналогічно, знижуючи концентрацію МДА в крові через 3 дні в 1,4 рази ($p<0,001$), через 9 днів – в 1,5 рази ($p<0,001$), через 21 день – в 1,3 рази ($p<0,001$) у порівнянні з патологічним фоном у контролі. У всі періоди спостережень це зниження було вірогідно більш вираженим, ніж таке під дією еталонного препарату міноксидилу.

Активність СОД у крові щурів із хімічною депіляцією вірогідно знижувалась ($p<0,005$), як і в шкірі тварин, що сягало максимуму через 21 день, коли активність ферменту падала в 3,9 рази ($p<0,001$) у порівнянні з показниками інтактних тварин.

Застосування міноксидилу підвищувало активність ферменту через 3 дні у 2,8 рази ($p<0,001$), через 9 днів – у 2,9 рази ($p<0,001$) та через 21 день – у 4 рази ($p<0,001$) у порівнянні з контролем, що за своїм спрямуванням було подібне процесам у шкірі депільованої ділянки. Гель ЕМГПС також сприяв зростанню активності СОД у всі строки спостережень ($p<0,001$). Цей ефект не відрізнявся за виразністю від дії міноксидилу через 3 та 9 днів і був дещо слабшим за нього через 21 день ($p<0,005$).

Таблиця 5.3

Вплив гелю ЕМГПС на вміст продуктів ПОЛ та активність антиоксидантних ферментів у крові тварин з хімічною депідяцією, M ± m (n=5)

Термін спосте-режень	Групи тварин	МДА, мкмоль/л	Активність СОД, ум. од.	Активність каталази, нкат/л
	Інтактні	7,62±0,35	6,78±0,52	3,822±0,194
Через 3 дні	Контроль	8,84±0,38*	4,91±0,79*	3,855±0,098
	Міноксидил	7,15±0,24$^{\#}$	13,76±0,87$^{*,\#}$	4,121±0,026$^{*,\#}$
	Гель ЕМГПС	6,55±0.48$^{\#,\wedge}$	13,14±0,54$^{*,\#}$	4,279±0,136$^{*,\#}$
Через 9 днів	Контроль	7,89±0,35	4,86±0,73*	3,728±0,087
	Міноксидил	6,43±0,15$^{*,\#}$	13,96±0,58$^{*,\#}$	4,564±0,264$^{*,\#}$
	Гель ЕМГПС	5,23±0,25$^{*,\#,\wedge}$	13,12±0,59$^{*,\#}$	4,182±0,116$^{*,\#,\wedge}$
Через 21 день	Контроль	9,36±0,15*	1,72±0,33*	1,278±0,070*
	Міноксидил	8,24± 0,51$^{*,\#}$	6,87±0,77$^{*,\#}$	2,764±0,124$^{*,\#}$
	Гель ЕМГПС	7,41±0,10$^{\#,\wedge}$	5,20±0,08$^{*,\#,\wedge}$	2,450±0,196$^{*,\#,\wedge}$

Примітки:

1. * – $p<0,05$ у порівнянні з інтактними щурами.
2. $^{\#}$ – $p<0,05$ у порівнянні з контролем.
3. $^{\wedge}$ – $p<0,05$ у порівнянні з міноксидилом.

Активність каталази крові в групі з контрольною патологією не змінювалась через 3 і 9 днів експерименту та знижувалась через 21 день ($p<0,001$). Під впливом міноксидилу каталазна активність крові зростала в 1,1 рази ($p<0,02$), 1,2 рази

(p<0,001) та 2,2 рази (p<0.001) проти контролю у відповідні терміни спостережень. Під впливом гелю цей показник збільшувався в 1,1 рази через 3 дні (p<0,001) та через 9 днів (p<0,005), в 1,9 рази через 21 день (p<0,001) у порівнянні з патологічним фоном. За виразністю ефекту через 9 днів та 21 день ці зміни дещо поступались ефекту препарату порівняння (p<0,05).

Отже, результати підтвердили, що хімічна депіляція в гризунів є досить серйозним втручанням і супроводжується біохімічними змінами на місцевому та системному рівні. Гель ЕМГПС зменшив біохімічні порушення в шкірі та вміст маркерів оксидативного стресу в крові. При цьому слід відмітити, що, демонструючи позитивну спрямованість ефектів, він у багатьох тестах дещо поступався препарату порівняння.

Висновки до розділу 5:

1. За даними макроскопічної оцінки, відновлення волосяного покриву в щурів після хімічної депіляції комерційним депіляційним засобом на основі калію тіогліолату з експозицією 10 хв прискорювалася під впливом 5 % гелю з ЕМГПС при щоденному застосуванні протягом 21 дня (125 мг/кг), так само як і під дією еталонного препарату міноксидилу.

2. Регенерація волосся після хімічної депіляції як за відсутності фармакологічного впливу, так і під дією місцевого лікування гелем ЕМГПС або препаратом порівняння міноксидилом супроводжувалася гістологічними змінами в шкірі тестової ділянки, з яких найбільш характерними були базальноклітинна реактивність, наявність інтраепітеліальних лейкоцитів, скупчення клітин у дермі та нерівномірність епідермісу, причому фармакотерапія посилювала реакцію шкіри в порівнянні з контрольною патологією.

3. Видалення волосся в лабораторних тварин комерційним депіляторієм викликало зміни числа волосяних фолікулів, їх розміру та товщини епідермісу, які залежали від термінів спостережень. Гель ЕМГПС збільшував кількість волосяних фолікулів у стандартній площі мікропрепаратів наприкінці спостережень,

протидіяв змінам товщини епідермісу, але не впливав на діаметр волосяних фолікулів після хімічної депіляції. Наприкінці спостережень гель поступався еталонному препарату лише за дією на розмір волосяних фолікулів.

4. Тривале щоденне місцеве застосування 5 % гелю ЕМГПС після хімічної депіляції в білих щурів зменшувало біохімічні зміни в шкірі тварин, а саме знижувало вміст МДА, підвищувало активність СОД, модифікувало активність каталази, нормалізувало вміст гідроксипроліну та глікозаміногліканів у порівнянні з контролем, що було подібно або дещо слабше ефектів міноксидилу.

5. Щоденне місцеве застосування 5 % гелю ЕМГПС після хімічної депіляції в усі періоди спостережень (через 3, 9 та 21 день) знижувало вміст МДА і зменшувало порушення активності СОД і каталази в крові проти контролю.

Наукові праці, опубліковані за матеріалами розділу 5:

1. Балюк ОЄ, Важнича ОМ, Луценко РВ, Костенко ВО, Акімов ОЄ. Зміни показників оксидативного стресу при місцевому застосуванні міноксидилу у щурів з хімічною депіляцією. Фармакологія та лікарська токсикологія. 2023;17(3):189-197.

2. Балюк ОЄ, Старченко ІІ, Важнича ОМ. Структурні зміни у шкіри щурів після депіляції тіогліколатом. Вісник проблем біології і медицини. 2024;2(173) (додаток):18-20.

3. Балюк ОЄ, Важнича ОМ, Власенко НО. Терапевтичний потенціал антиоксидантів у лікуванні алопеції. XII Всеукраїнська науково-практична конференція за участю міжнародних спеціалістів з клінічної фармакології, 9-10 листопада 2023 року, м. Вінниця: матеріали конференції. Вінниця, 2023. С.18-19.

4. Балюк ОЄ. Особливості хімічної депіляції в білих щурів як модельної патології. Всеукраїнська науково-практична конференція молодих вчених «Медична наука - 2023», 1 грудня 2023 року, м. Полтава: матеріали конференції. Полтава, 2023. С. 68-70.

РОЗДІЛ 6
ВПЛИВ ГЕЛЮ ЕТИЛМЕТИЛГІДРОКСИПІРИДИНУ СУКЦИНАТУ НА СТАН ШКІРИ ПРИ УЛЬТРАФІОЛЕТОВОМУ ОПРОМІНЕННІ

6.1. Візуальна оцінка дії УФ опромінення та її фармакокорекції

Невелика транзиторна еритема спостерігалася в усіх тварин відразу після УФ опромінення без будь-яких інших змін зовнішнього вигляду та поведінки щурів (рис. 6.1).

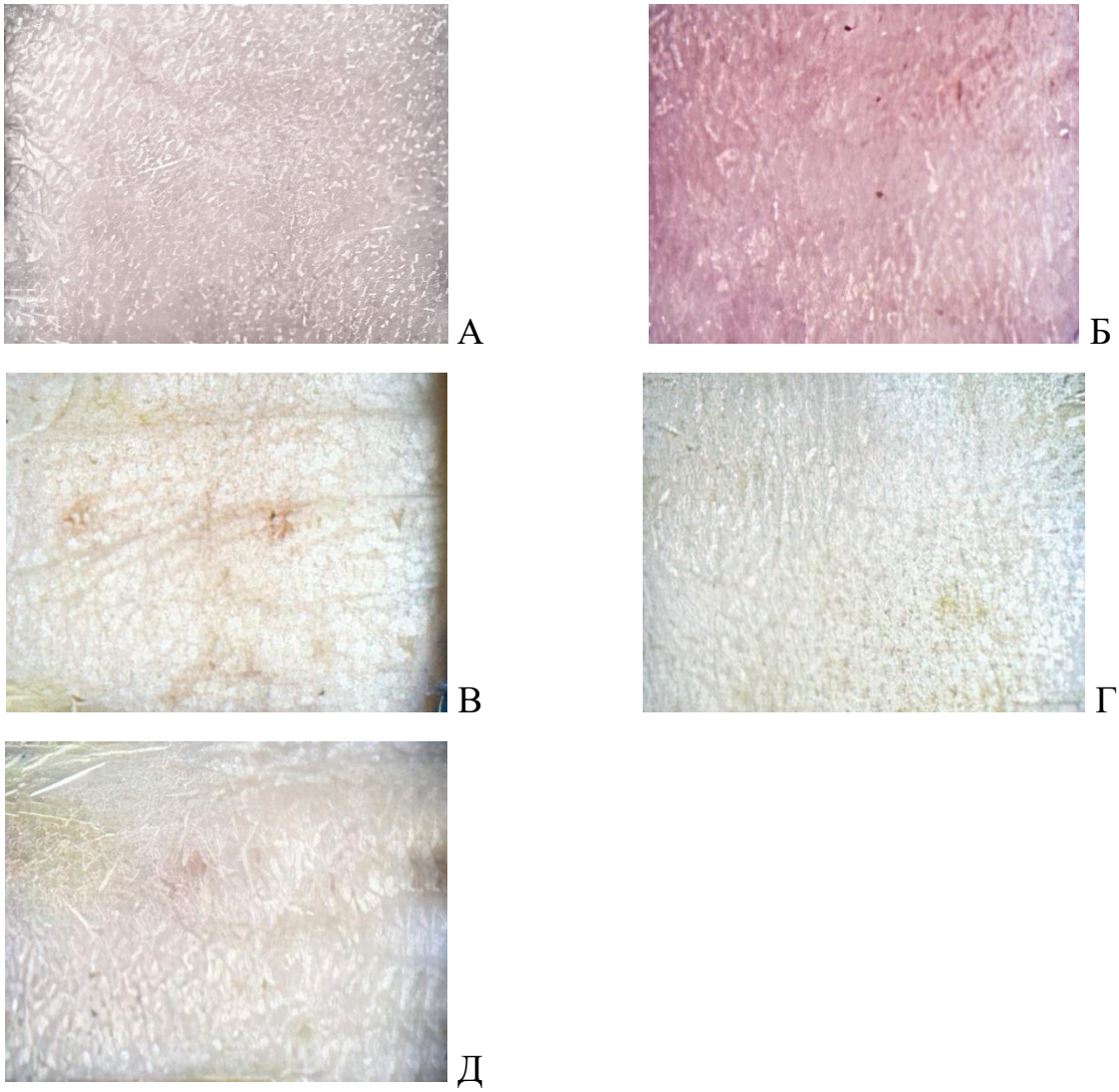

Рис. 6.1. Шкіра тестової ділянки до УФ опромінення (А), відразу після опромінення в усіх групах (Б), через 24 год у контролі (В), при дії гелю ЕМГПС (Г) та препарату порівняння пантенолу (Д). Збільшення х4,5.

Через 24 год і надалі візуальних ознак запалення в жодній з груп не реєстрували, що могло пояснюватись низькою дозою опромінення і збільшувало увагу до вивчення гістологічних препаратів шкіри тестової ділянки.

6.2. Гістопатологічні зміни в шкірі тварин

Шкіра інтактного шура мала типову для цього виду тварин будову з добре вираженими шарами епідермісу, невеликою кількістю клітин у дермі, поодинокими лейкоцитами та клітинами з явищами гідропічної дистрофії (рис. 6.2).

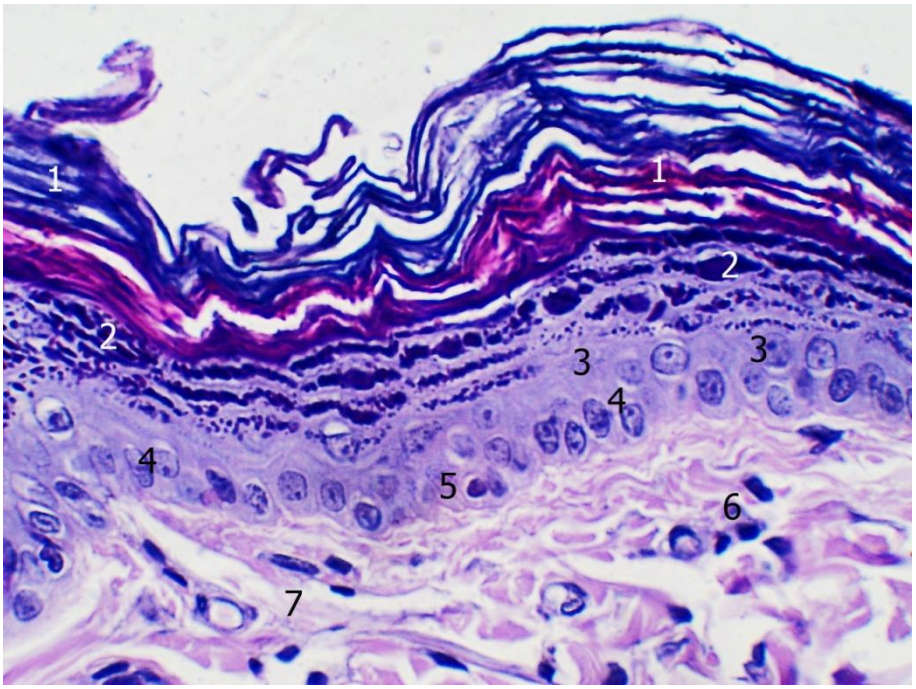

Рис. 6.2. Гістологічна картина шкіри інтактного щура. Забарвлення гематоксиліном та еозином. Зб. х200.

1 – роговий шар епідермісу; 2 – зернистий шар епідермісу; 3 – шипуватий шар епідермісу; 4 – базальний шар епідермісу; 5 – інтраепітеліальний лейкоцит; 6 – клітинні елементи в сосочковому шарі дерми; 7 – кровоносні мікросудини в сосочковому шарі дерми.

Через 24 год після УФ опромінення в контролі межі між шарами епідермісу подекуди були нечіткими (рис. 6.3). Епідерміс мав неоднакову товщину, були

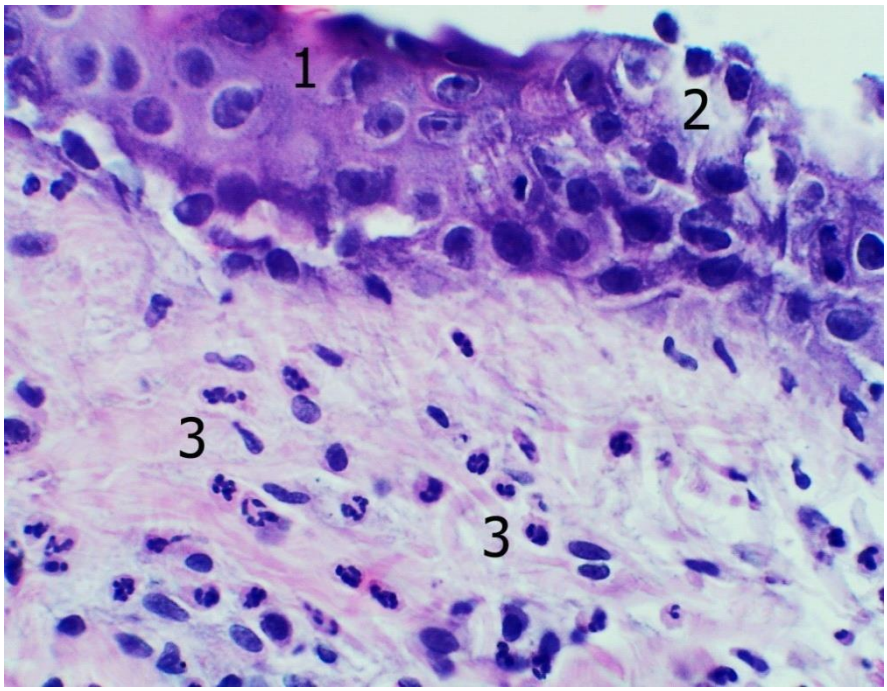

Рис. 6.3. Будова шкіри щура контрольної групи через 24 год після УФ опромінення. Забарвлення гематоксиліном та еозином. Зб. х400.
1 – ділянка епідермісу з нечітко вираженими межами між шарами епітеліоцитів; 2 – часткова десквамація епідермісу; 3 – клітинна інфільтрація в дермі з наявністю поліморфноядерних лейкоцитів.

ділянки часткової та повної десквамації епідермісу. Зернистий шар був нечітко виражений, у базальному шарі спостерігались окремі мітози. Мала місце значна кількість внутрішньоепітеліальних лейкоцитів. Епітеліальні клітини з симптомами гідропічної дистрофії були дуже поширеними і характеризувались як вогнищевим, так і дифузним розташуванням. У сосочковому шарі дерми містилася значна кількість клітинних елементів, у тому числі фібробластів (рідше), лімфоцитів і плазматичних клітин. Досить поширеними були нейтрофільні та еозинофільні поліморфноядерні лейкоцити, які розташовувалися дифузно або утворювали вогнищеві скупчення. Кровоносні судини – переважно з помірним кровонаповненням, у деяких з них лейкостази та повнокров'я.

Через 48 год після опромінення у шкірі тварин контрольної групи межі між шарами епідермісу переважно були добре виражені (рис. 6.4). Товщина епідермісу була різною; зустрічались як зони стоншення, так і потовщення за рахунок

шипуватого та рогового шару. Місцями спостерігалися явища акантозу.

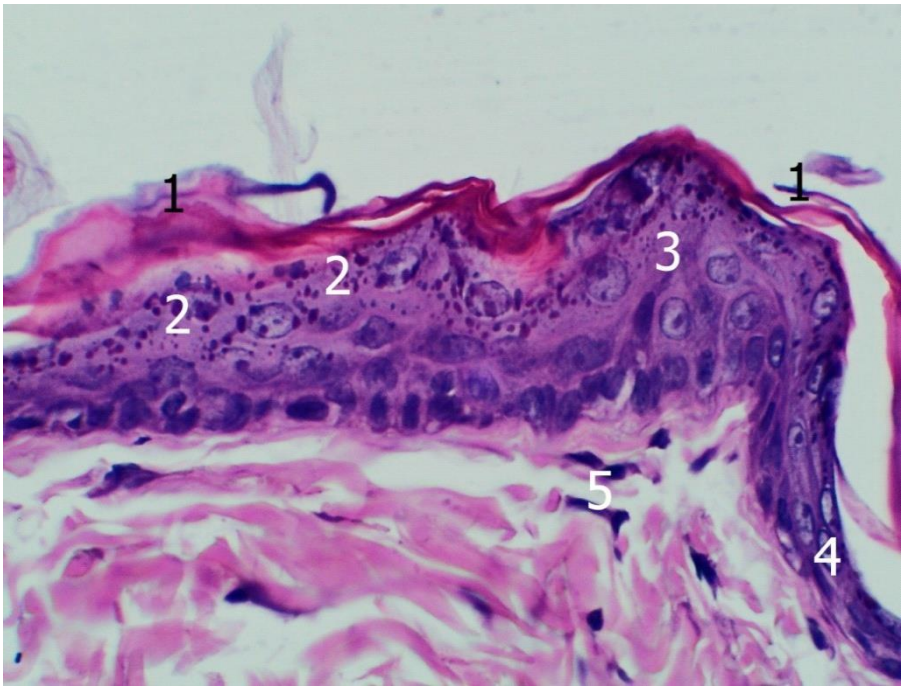

Рис. 6.4. Будова шкіри щура контрольної групи через 48 год після УФ опромінення. Забарвлення гематоксиліном та еозином. Зб. х400.

1 – роговий шар епідермісу; 2 – зернистий шар епідермісу; 3 – ділянка потовщення епідермісу за рахунок шипуватого та рогового шарів; 4 – ділянка стоншення епідермісу; 5 – фібробласти в сосочковому шарі дерми.

У базальному шарі було виявлено мітози та внутрішньоепітеліальні лейкоцити. Роговий шар епідермісу десквамований на великих ділянках. Помірна кількість епітеліальних клітин з ознаками гідропічної дистрофії розташовувалася переважно вогнищево. Зернистий шар був добре виражений, зустрічались паракератоз і поодинокі інтраепідермальні кісти. В епідермісі іноді виявлялись вогнища клітинного детриту з наявністю нейтрофільних лейкоцитів. У папілярному шарі дерми було виявлено помірну кількість клітинних елементів з переважанням фібробластів. Кровоносні судини – переважно з помірним наповненням кров'ю.

Через 72 год у тварин контрольної групи епідерміс майже всюди зберігав контакт з дермою; ділянки десквамації були надзвичайно рідкісними (рис. 6.5). Шари епідермісу, в основному, добре виражені, на окремих ділянках нечіткі. Епідерміс неоднакової товщини, місцями стоншений чи потовщений за рахунок

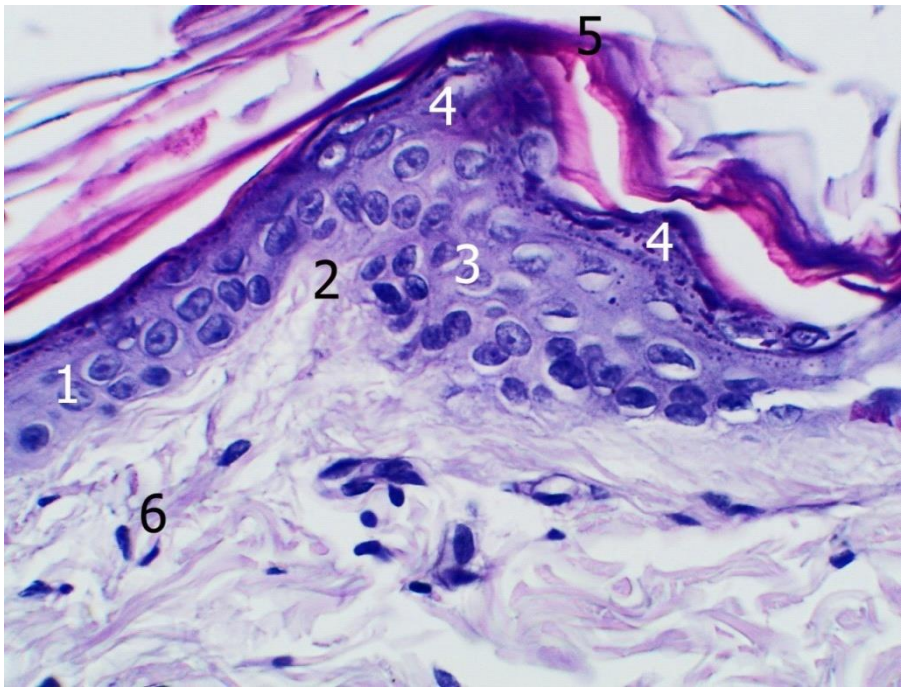

Рис. 6.5. Будова шкіри щура контрольної групи через 72 год після УФ опромінення. Забарвлення гематоксиліном та еозином. Зб. х400.

1 – ділянка стоншення епідермісу; 2 – сполучнотканинний сосочок; 3 – ділянка потовщення епідермісу за рахунок базальноклітинної гіперплазії; 4 – зернистий шар епідермісу; 5 – роговий шар епідермісу; 6 – фібробласти у сосочковому шарі дерми.

базальноклітинної гіперплазії. Нерідко утворювались добре виражені сосочки та псевдососочки. Чітко простежувався зернистий шар, місцями помітно потовщений. Спостерігалася помірна кількість внутрішньоепітеліальних лейкоцитів. Епітеліальні клітини з гідропічною дистрофією зустрічались не часто і характеризувалися переважно вогнищевим розташуванням. Стан дерми і кровоносних судин був таким же, як і в попередній період спостереження.

Через 24 год у тварин з місцевим застосуванням ЕМГПС межі між шарами епідермісу були чітко вираженими (рис. 6.6). Епідерміс мав відносно рівномірну товщину на всьому протязі, з добре вираженим зернистим шаром. Роговий шар десквамований на великих ділянках. Було виявлено значну кількість епітеліоцитів з ознаками гідропічної дистрофії, у базальному шарі – поодинокі фігури мітозу. Інтраепітеліальних лейкоцитів мало. Спостерігалася проліферація епітелію з

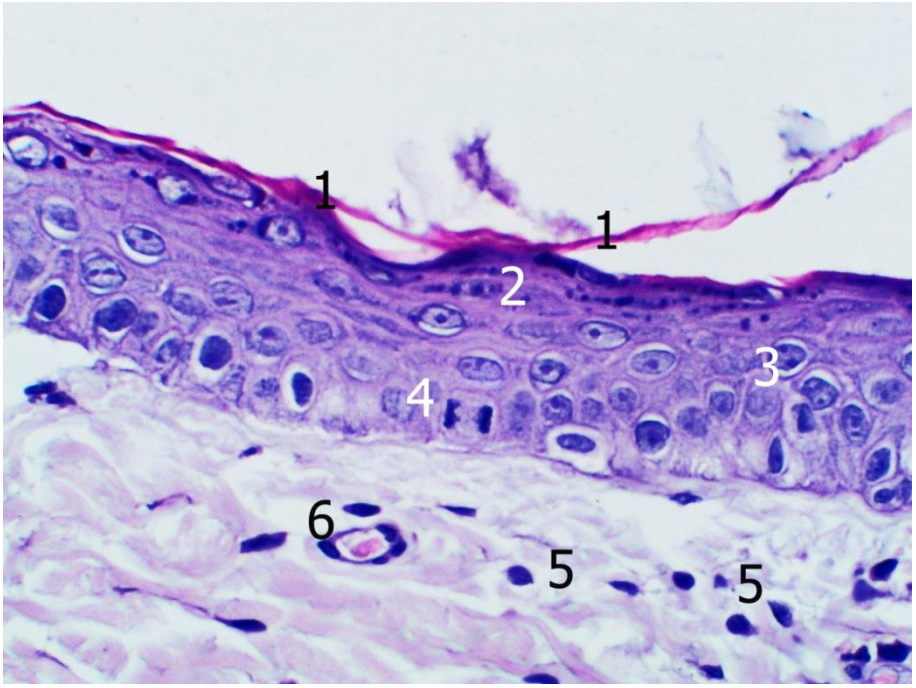

Рис. 6.6. Будова шкіри щура із застосуванням гелю ЕМГПС через 24 год після УФ опромінення. Забарвлення гематоксиліном та еозином. Зб. х400.
1 – роговий шар епідермісу; 2 – зернистий шар епідермісу; 3 – епітеліоцити з дистрофічними змінами; 4 – мітоз у базальному шарі епідермісу; 5 – клітини в дермі; 6 – кровоносна мікросудина.

утворенням псевдососочків. Сосочковий шар дерми містив помірну кількість клітинних елементів, як фібробластичних клітин, так і гематогенних. Усі клітини мали переважно дифузний характер розташування. Кровоносні судини, в основному, з ознаками низького наповнення кров'ю.

Через 48 год на фоні дії гелю ЕМГПС у шкірі тварин шари епідермісу добре виражені; місцями порушення шаруватості (рис. 6.7). Епідерміс не мав однакової товщини; відзначалися як ділянки стоншення, так і потовщення за рахунок явищ акантозу та утворення псевдососочків. Зернистий шар був добре виражений, містив значну кількість кератогіалінових зерен. Роговий шар був місцями значно потовщений (гіперкератоз), на значних ділянках десквамований. Помірна кількість епітеліальних клітин з ознаками гідропічної дистрофії характеризувалася вогнищевою локалізацією; інтраепітеліальних лейкоцитів було не багато. Кровоносні судини в більшості випадків помірно наповнені кров'ю.

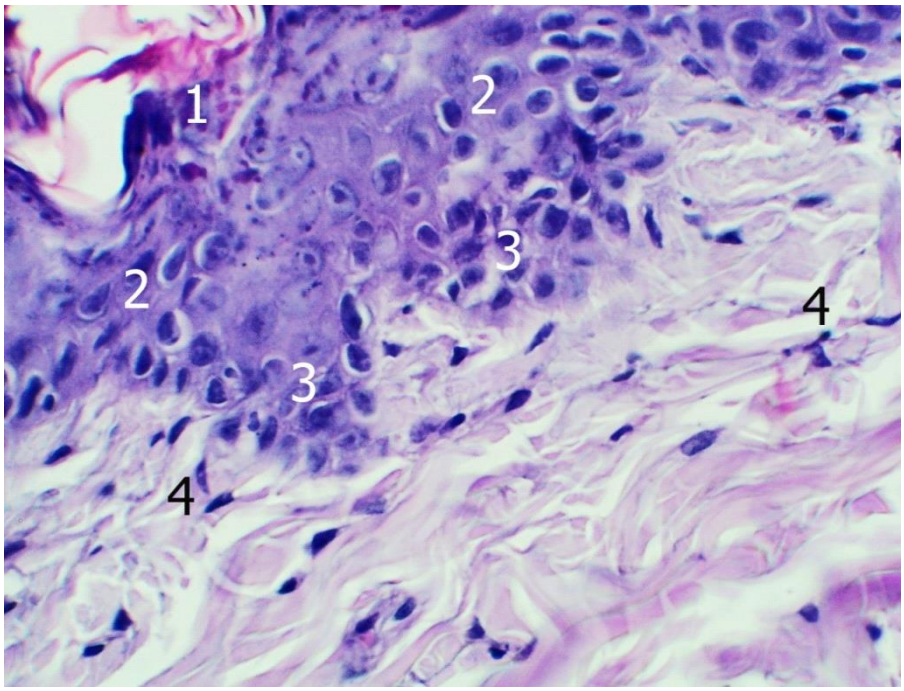

Рис. 6.7. Будова шкіри щура із застосуванням гелю ЕМГПС через 48 год після УФ опромінення. Забарвлення гематоксиліном та еозином. Зб. х400.
1 – роговий шар епідермісу; 2 – ділянки з порушеною стратифікацією; 3 – акантотичні тяжі; 4 – клітини в дермі.

Через 72 год після УФ опромінення під впливом гелю ЕМГПС епідерміс зберігав контакт з дермою на всьому протязі, а ділянки десквамації були надзвичайно рідкісними (рис. 6.8). Шари епідермісу були чіткі; епідерміс мав приблизно однакову товщину і був дещо потовщеним. Чітко виражений зернистий шар. Спостерігалася помірна кількість інтраепітеліальних лейкоцитів. Епітеліоцити з гідропічною дистрофією зустрічалися досить часто і розташовувалися переважно дифузно. У сосочковому шарі дерми було виявлено помірну кількість клітинних елементів, у тому числі фібробластів, лімфоцитів, плазматичних клітин і нечисленних вогнищево розташованих нейтрофільних лейкоцитів. Кровоносні мікросудини переважно мали помірне кровонаповнення.

Під впливом препарату порівняння через 24 год шари епідермісу візуалізувались чітко (рис. 6.9). Епідерміс мав відносно однакову товщину на всьому протязі, з добре вираженим зернистим шаром. Роговий шар шкіри був

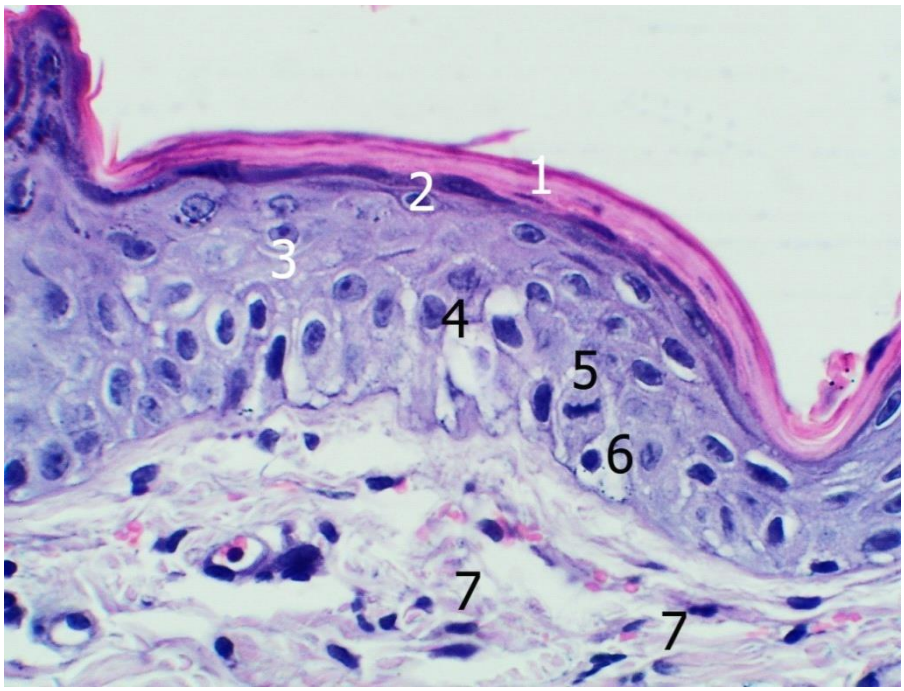

Рис. 6.8. Будова шкіри щура із застосуванням гелю ЕМГПС через 72 год після УФ опромінення Забарвлення гематоксиліном та еозином. Зб. х400.

1 – роговий шар епідермісу; 2 – зернистий шар епідермісу; 3 – шипуватий шар епідермісу; 4 – епітеліоцити з дистрофічними змінами; 5 – мітоз у базальному шарі епідермісу; 6 – інтраепітеліальний лейкоцит; 7 – клітини в дермі.

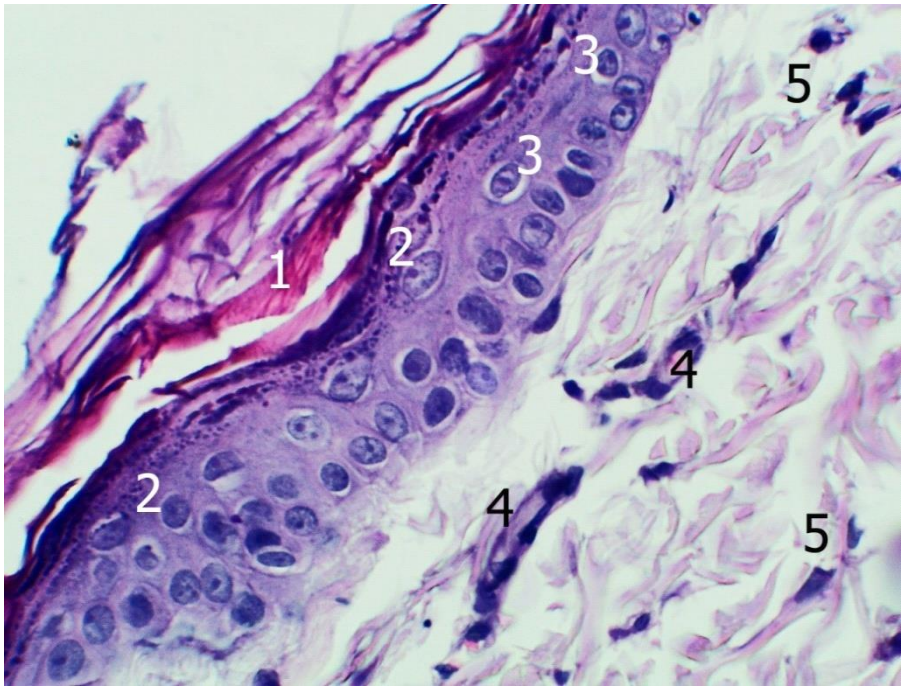

Рис. 6.9. Будова шкіри щура із застосуванням мазі пантенолу через 24 год після УФ опромінення. Забарвлення гематоксиліном та еозином. Зб. х400.

1 – роговий шар епідермісу; 2 – зернистий шар епідермісу; 3 – епітеліоцити з дистрофічними змінами; 4 – кровоносні мікросудини; 5 – фібробласти у дермі.

десквамований на великих ділянках. Виявлено помірну кількість епітеліальних клітин у стані гідропічної дистрофії; кількість інтраепітеліальних лімфоцитів невелика. На обмежених ділянках спостерігалося порушення стратифікації, зрідка зустрічалися інтраепітеліальні кісти. У сосочковому шарі дерми виявлена помірна кількість клітинних елементів, серед яких переважали фібробласти, рідше зустрічалися лімфоцити та плазмоцити. Клітини мали дифузний характер розташування. Кровоносні судини – переважно з помірним кровонаповненням.

Через 48 год під впливом пантенолу шари епідермісу були добре виражені (рис. 6.10). Епідерміс неоднакової товщини, зернистий шар добре виражений, значна кількість кератогіалінових зерен. Виявлено інтраепітеліальні лімфоцити, окремі фігури мітозу в базальному шарі. Відносно часто зустрічалися епітеліальні клітини з гідропічною дистрофією. У сосочковому шарі дерми помірна кількість клітинних елементів як фібробластичного ряду, так і лімфоцитів та плазмоцитів. Останні нерідко утворювали невеликі вогнища вздовж епідермо-дермальної межі. Кровоносні судини переважно з помірним кровонаповненням.

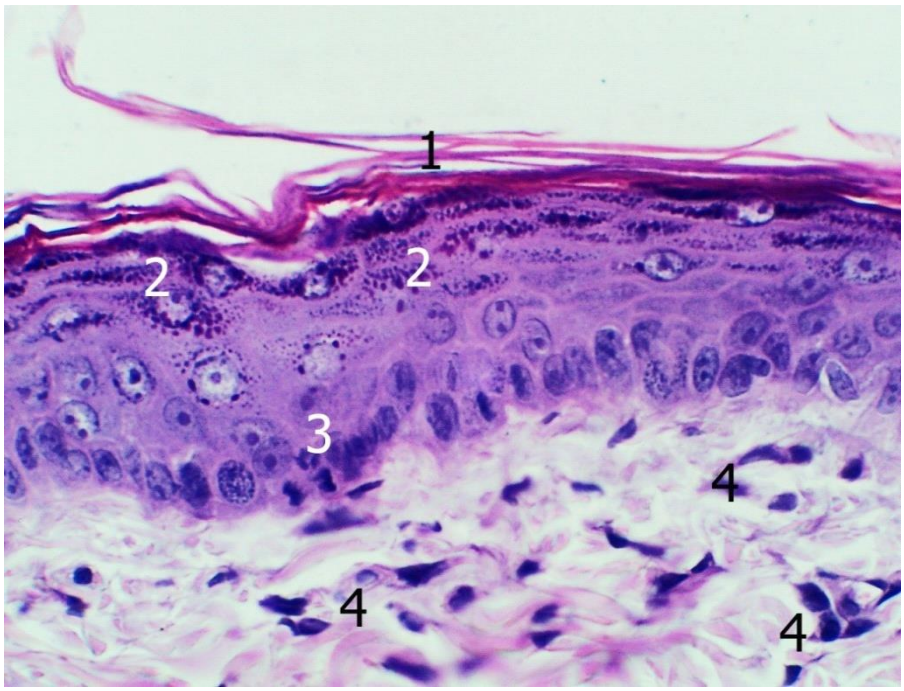

Рис. 6.10. Будова шкіри щура із застосуванням мазі пантенолу через 48 год після УФ опромінення. Забарвлення гематоксиліном та еозином. Зб. х400.

1 – роговий шар епідермісу; 2 – епітеліоцити зернистого шару епідермісу; 3 – інтраепітеліальний лейкоцит; 4 – клітинні елементи у дермі.

Через 72 год під дією пантенолу в шкірі опроміненої ділянки епідермально-дермальні межі зберігалися майже по всій довжині (рис. 6.11). Шари епідермісу нечітко виражені; невеликі ділянки – з порушеною стратифікацією. Епідерміс неоднакової товщини; спостерігалися як ділянки помітного стоншення, так і ділянки базальноклітинної проліферації з утворенням акантотичних тяжів. Зернистий шар був чітко виражений на всіх ділянках, місцями помітно потовщений. Епітеліоцити з гідропічною дистрофією зустрічалися досить часто і характеризувалися переважно вогнищевим розташуванням. Роговий шар частково десквамований, місцями потовщений. Гістологічна картина сосочкового шару дерми та стан кровоносних судин були подібні до таких у тварин референтної групи через 48 год після УФ опромінення.

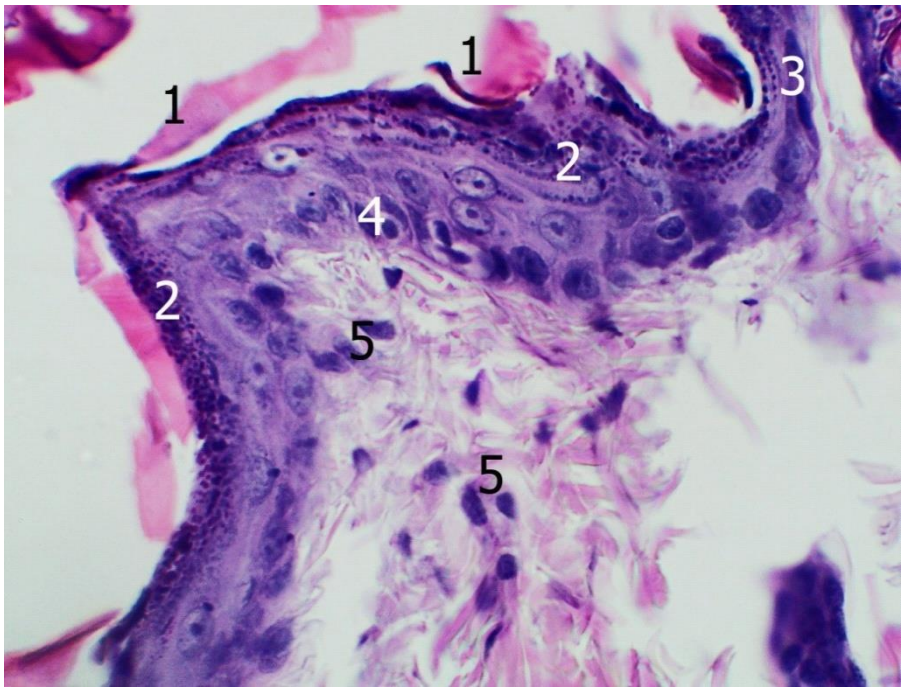

Рис. 6.11. Будова шкіри щура із застосуванням мазі пантенолу через 72 год після УФ опромінення. Забарвлення гематоксиліном та еозином. Зб. х400.
1 – десквамований роговий шар епідермісу; 2 – зернистий шар епідермісу; 3 – ділянка стоншення епідермісу; 4 – інтраепітеліальний лейкоцит; 5 – клітинні елементи у дермі.

Отже, УФ опромінення викликало запалення шкіри тварин, яке зберігалося протягом щонайменше 72 год із посиленням проліферативних явищ до кінця цього

періоду. При застосуванні гелю ЕМГПС у порівнянні з контрольною групою відмічалася менша нерівномірність товщини епідермісу, більш чіткі межі між шарами епідермісу; рідше зустрічалися нейтрофільні лейкоцити і повнокров'я судин. Мазь пантенолу як препарат порівняння діяв аналогічно, але нерівномірна товщина епідермісу та проліферативні явища через 72 год були більш вираженими, ніж під впливом ЕМГПС.

6.3. Результати морфометричних досліджень

Кількість запальних клітин у шкірі зростала після опромінення ($p<0,001$) і була максимальною у тварин контрольної групи через 24 год та спонтанно зменшувалася вдвічі через 48 ($p<0,001$) та 72 год ($p<0,001$) після УФ опромінення (рис. 6.12 А). У ранній період після опромінення гель ЕМГПС знижував цей показник в 1,4 рази ($p<0,001$) порівняно з контролем. Пантенолова мазь зменшувала кількість запальних клітин у 2,4 рази ($p<0,001$) порівняно з контролем, що було сильніше ($p<0,001$), ніж дія гелю. У наступні моменти спостереження дія ЕМГПС і мазі пантенолу як препарату порівняння на чисельність запальних клітин у стандартній площі нівелювалася.

Частка кератиноцитів із дистрофічними змінами в епідермісі тварин істотно збільшувалася після опромінення і в щурів контрольної групи коливалася в межах 46–38 % (рис. 6.12 Б). Гель ЕМГПС викликав тенденцію до зниження цього показника в 1,4 рази ($p<0,25$) через 24 год після УФ опромінення порівняно з контролем. У цей період місцево застосований пантенол діяв аналогічно ($p<0,1$). Через 48 год після опромінення під впливом гелю ЕМГПС кількість клітин із гідропічною дистрофією зменшилася в 1,7 рази ($p<0,1$) порівняно з контролем. Через 72 год після впливу УФ променів зміни в дослідній та референтній групах були статистично незначущими.

Товщина епідермісу після УФ опромінення без лікування становила в середньому 38 мкм через 24 год, збільшилася до 47,3 мкм через 48 год і зменшилася до 39,9 мкм через 72 год (рис. 6.12 В).

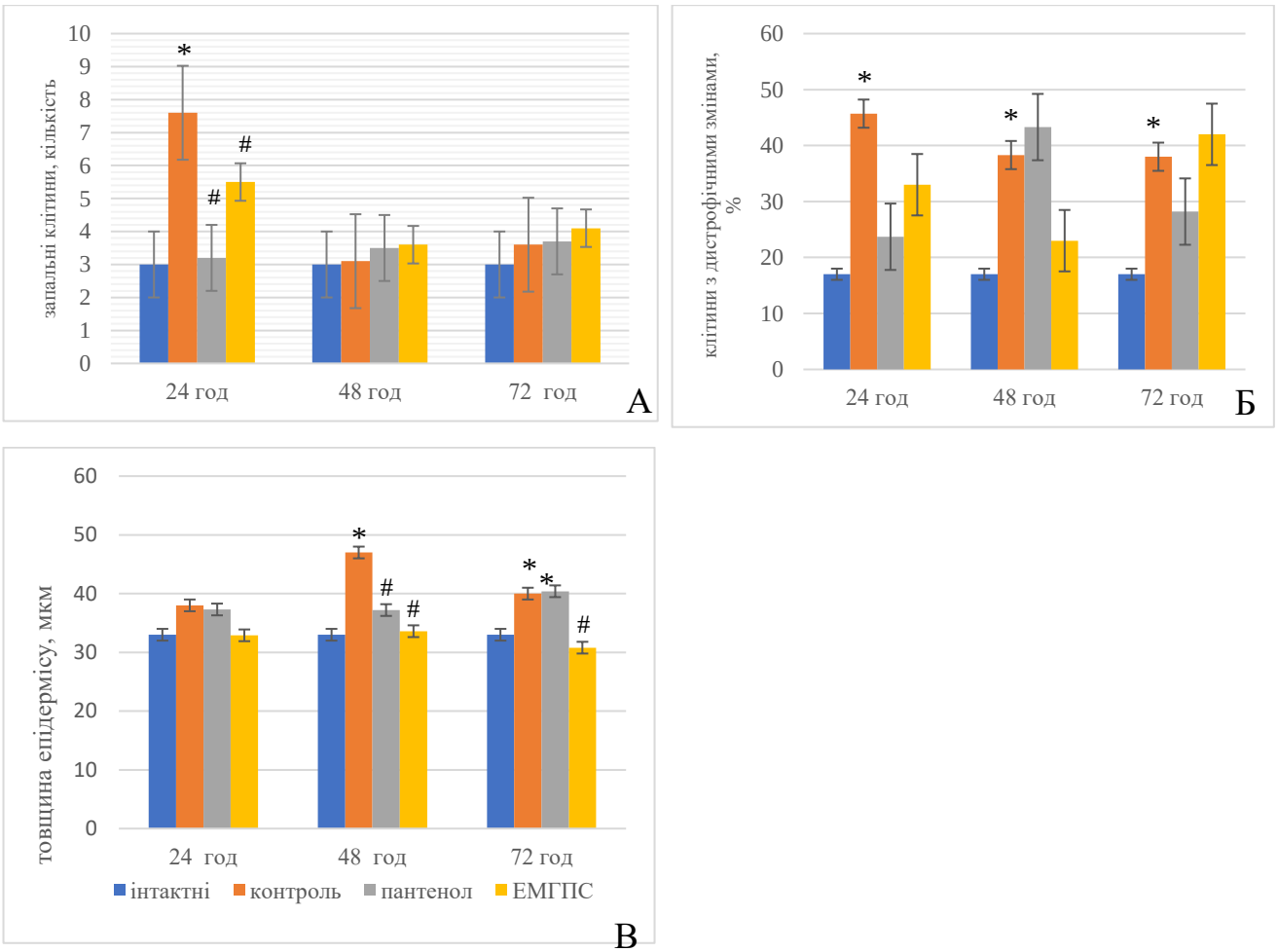

Рис. 6.12. Кількість запальних клітин (А), вміст епітеліоцитів з дистрофічними змінами (Б) і товщина епідермісу (В) при УФ опроміненні та лікуванні гелем ЕМГПС і препаратом порівняння.* – $p<0,05$ порівняно з інтактними тваринами; # – $p<0,05$ порівняно з контролем;^ – $p<0,05$ порівняно з маззю пантенолу.

Застосування гелю ЕМГПС спричиняло тенденцію до зменшення товщини епідермісу в ранньому терміні спостереження ($p<0,1$) і зменшувало її через 48 і 72 год відповідно в 1,4 і 1,3 рази ($p<0,001$) порівняно з контролем. Лише через 48 год після опромінення мазь пантенолу діяла аналогічно.

Отже, місцеве застосування 5 % гелю ЕМГПС після одноразового УФ опромінення запобігало потовщенню епідермісу, інфільтрації клітин запалення та демонструвало тенденцію до зменшення кількості клітин з дистрофічними явищами. Ці ефекти були на рівні таких у відомого препарату мазі пантенолу, за винятком зниження чисельності клітин запалення через 24 год, коли пантенол діяв сильніше.

6.4. Біохімічні зміни в шкірі та крові

Через 24 год після УФ опромінення вміст МДА в шкірі контрольних тварин збільшився в 1,5 рази ($p<0,001$) порівняно з інтактними щурами і залишався таким через 48 та 72 год після впливу УФ ($p<0,001$) (табл. 6.1).

Таблиця 6.1

Вплив гелю ЕМГПС на вміст продуктів ПОЛ та активність антиоксидантних ферментів у шкірі тварин після УФ опромінення, M ± m (n=5)

Час після опромінення	Групи тварин	МДА, мкмоль/г	Активність СОД, ум.од.	Активність каталази, мккат/г
	Інтактні	5,08±0,44	8,65±0,23	0,264±0,004
Через 24 год	Контроль	7,42±0,34*	6,88 ±0,30*	0,307±0,049
	Мазь пантенолу	7,53±0,33*	7,83±0,44	0,346±0,034
	Гель ЕМГПС	6,26 ±0,34$^{*,\#,\wedge}$	8,47 ±0,34$^{\#}$	0,291±0,046
Через 48 год	Контроль	7,72±0,34*	6,72 ±0,35*	0,381 ±0,016*
	Мазь пантенолу	7,34±0,36*	8,25±0,60	0,307 ±0,031
	Гедь ЕМГПС	6,69 ±0,19$^{*,\#}$	8,36 ±0,33$^{\#}$	0,234 ±0,024$^{\#}$
Через 72 год	Контроль	7,60±0,59*	5,77±0,34*	0,163 ±0,011*
	Мазь пантенолу	6,94±0,17*	7,11±0,38	0,211 ±0,022
	Гель ЕМГПС	6,77±0,22$^{*,\#}$	8,53±0,55$^{\#}$	0,244 ±0,028$^{\#}$

Примітки:

1. * – $p<0,05$ порівняно з інтактною групою.
2. $^{\#}$ – $p<0,05$ порівняно з контролем.
3. $^{\wedge}$ – $p<0,05$ порівняно з маззю пантенолу.

Через 24 год після УФ опромінення активність СОД у шкірі контрольних щурів знизилася в 1,3 рази ($p<0,01$) порівняно з інтактними тваринами, але активність каталази не змінилася. Через 48 год у цій групі спостерігалося зниження активності СОД тією ж мірою ($p<0,05$), що супроводжувалося підвищенням активності каталази в 1,4 рази ($p<0,01$) порівняно з такою в інтактних щурів. Через 72 год у контрольній групі зафіксовано зниження активності СОД у 1,5 рази ($p<0,001$). У цей період активність каталази знизилася в 1,6 рази ($p<0,01$) порівняно з контролем.

Через 24 год гель ЕМГПС зменшував накопичення МДА в шкірі опроміненої ділянки. У цей момент спостереження він знизив рівень МДА в 1,2 рази ($p<0,05$) порівняно з контролем. Через 48 год після опромінення гель знижував концентрацію МДА тією ж мірою ($p<0,05$). Подібні зміни цього біомаркера ПОЛ реєструвалися в дослідній групі і через 72 год після УФ опромінення ($p<0,02$). У всі періоди гель ЕМГПС відновлював активність СОД у шкірі досліджуваної ділянки. Він збільшував цей показник в 1,2 рази через 24 і 48 год ($p<0,02$ та $p<0,05$, відповідно) та в 1,5 рази ($p<0,002$) через 72 год порівняно з контролем. Досліджуваний гель не впливав на активність каталази через 24 год після УФ опромінення та нормалізував її у два інші моменти спостереження ($p<0,001$ та $p<0,05$, відповідно). Препарат порівняння не впливав на рівень МДА та активність антиоксидантних ферментів порівняно з контролем у всі періоди експерименту.

Результати визначення біомаркерів стану сполучної тканини (гідроксипроліну та ГАГ) у шкірі тестової ділянки наведено в таблиці. 6.2. Вміст вільного гідроксипроліну в шкірі контрольних щурів був підвищений протягом усього періоду спостереження. Через 24 год зростання цього показника становило 1,4 рази ($p<0,01$), через 48 год – 1,3 рази ($p<0,05$), а через 72 год – 2 рази ($p<0,001$) порівняно з інтактними щурами. Щоденна обробка опроміненої шкіри гелем ЕМГПС значно знижувала ці показники через 48 і 72 год після УФ опромінення. Через 48 год спостерігалося зниження концентрації гідроксипроліну в шкірі досліджуваної ділянки в 1,7 рази ($p<0,001$), через 72 год – у 2,1 рази ($p<0,001$) проти контролю. Препарат порівняння також знижував рівень гідроксипроліну в останні

два моменти спостереження (p<0,001), що було подібно до ефекту ЕМГПС.

Таблиця 6.2

Вплив гелю ЕМГПС на вміст гідроксипроліну та глікозаміногліканів у шкірі тварин після УФ опромінення, M ± m (n=5)

Час після опромінення	Групи тварин	Гідроксипролін, мкмоль/г	Глікозаміноглікани, мкмоль/л
	Інтактні	0,662±0,021	1,067 ±0,017
Через 24 год	Контроль	0,934 ±0,059*	1,403 ±0,039*
	Мазь пантенолу	0,857 ±0,060*	1,389 ±0,044*
	Гель ЕМГПС	0,904 ±0,090*	1,332 ±0,066*
Через 48 год	Контроль	0,855 ±0,134*	1,74 ±0,049*
	Мазь пантенолу	0,506 ±0,108#	1,370 ±0,071*
	Гель ЕМГПС	0,506 ±0,069#	1,314 ±0,067*,#
Через 72 год	Контроль	1,296 ±0,058*	1,852 ±0,018*
	Мазь пантенолу	0,669±0,050#	1,674 ±0,102*
	Гель ЕМГПС	0,608±0,084#	1,584 ±0,042*,#

Примітки:

1. * – p<0,05 порівняно з інтактною групою.
2. # – p<0,05 порівняно з контролем.
3.^ – p<0,05 порівняно з маззю пантенолу.

Через 24 год після УФ опромінення в контрольній групі концентрація ГАГ у шкірі досліджуваної ділянки зросла в 1,3 рази (p<0,001) порівняно з такою в інтактних щурів. Вона залишалася підвищеною в 1,6 рази (p<0,001) через 48 год і в 1,7 рази (p<0,001) через 72 год. Новий гель зменшував вміст загальної фракції ГАГ в опроміненій шкірі. Через 48 год під його дією цей показник знизився в 1,3 рази (p<0,05) порівняно з контролем. Через 72 год зниження рівня ГАГ у цій групі

становило 1,2 рази ($p<0,05$) проти контролю. На відміну від досліджуваного гелю, пантенол не змінював концентрацію ГАГ у будь-який момент після УФ опромінення.

Отже, гель ЕМГПС був здатний пригнічувати накопичення продуктів ПОЛ, зменшував зміни активності СОД і каталази, а також знижував концентрацію вільного гідроксипроліну і загальної фракції ГАГ у шкірі опроміненої ділянки, що було сильніше виражене проти дії препарату порівняння.

У крові тварин з УФ опроміненням також реєструвалися зміни біомаркерів оксидативного стресу (табл. 6.3). У контролі вміст МДА був підвищений через 24 год після опромінення в 2,3 рази ($p<0,001$) і лишався підвищеним через 48 ($p<0,001$) та 72 год ($p<0,001$) проти показників інтактних тварин. Гель ЕМГПС не впливав на концентрацію цього інтермедіата ПОЛ через 24 год і зменшував її в 1,3 рази ($p<0,001$) через 48 год та в 1,4 рази ($p<0.001$) через 72 год ($p<0,005$) у порівнянні з контролем. На відміну від гелю ЕМГПС, мазь пантенолу не зменшувала накопичення МДА в крові в жодному терміні спостереження.

Ультрафіолетове опромінення не викликало змін активності СОД і каталази крові тварин контрольної групи через 24 год. Через 48 та 72 год відбувалось істотне зниження активності СОД ($p<0,05$ та $p<0,01$, відповідно) у порівнянні з інтактними щурами. Активність каталази зазнавала змін лише через 72 год після УФ опромінення, коли активність цього ферменту була знижена в 1,4 рази ($p<0,01$) проти показників інтактних тварин.

Гель ЕМГПС знижував активність СОД крові через 24 год ($p<0,01$), виявляв тенденцію до її підвищення через 48 год ($p<0,1$) та не змінював через 72 год у порівнянні з контролем. Пантенол діяв на СОД крові аналогічно. Активність каталази крові не змінювалась при застосуванні гелю ЕМГПС через 24 та 48 год після УФ опромінення і мала тенденцію до зниження в 1,3 рази ($p<0,1$) проти контролю через 72 год. Під дією пантенолу активність каталази крові не змінювалася протягом усього періоду спостережень.

Як свідчать наведені результати, УФ опромінення ділянки шкіри щурів викликало не тільки місцеві біохімічні зрушення, а й посилювало ПОЛ та

знижувало активність антиоксидантних ферментів у крові. Досліджуваний гель протидіяв накопиченню продуктів ПОЛ у крові та знижував активність СОД у ранньому строкові спостережень.

Таблиця 6.3

Вплив гелю ЕМГПС на вміст продуктів ПОЛ та активність антиоксидантних ферментів у крові тварин після УФ опромінення, M ± m (n=5)

Час після опромінення	Групи тварин	Вміст МДА, мкмоль/л	Активність СОД, ум.од.	Активність каталази, нкат/л
	Інтактні	5,86 ±0,46	6,55 ±0,13	3,464 ±0,050
Через 24 год	Контроль	13,62 ±1,0*	6,66 ±0,21	3,104±0,179
	Мазь пантенолу	14,41±1,14*	5,03±0,40*,#	2,436 ±0,233*
	Гель ЕМГПС	14,02±0,49*,	4,89±0,36*,#	2,886±0,230
Через 48 год	Контроль	14,33±1,35*	4,38±0,22*	2,396±0,146
	Мазь пантенолу	13,86±1,56*	5,35±0,99	2,734 ±0,434
	Гель ЕМГПС	10,69±0,62*,#	6,41±0,38	3,050±0,254
Через 72 год	Контроль	11,981±1,73*	3,71±0,15*	2,456±0,249*
	Мазь пантенолу	10,08 ±1,28*	5,44±0,57	2,798 0,270
	Гель ЕМГПС	8,76±0,42*,#	4,36 ±0,54*	1,823±0,093*

Примітки:

1. * – p<0,05 порівняно з інтактною групою.

2. # – p<0,05 порівняно з контролем.

^ – p<0,05 порівняно з пантенолом.

Отже, УФ опромінення шкіри супроводжувалося біохімічними змінами в шкірі та крові тварин. Місцеве застосування гелю ЕМГПС виявилося ефективним

щодо зменшення ознак оксидативного стресу та стану позаклітинного матриксу сполучної тканини шкіри.

Висновки до розділу 6:

1. УФ опромінення (УФ А 3,75 Дж/см^2, УФ В 0,05 Дж/см^2) ділянки спини білих щурів за мінімальних візуальних змін шкіри викликало гістопатологічні зміни у вигляді інфільтрації запальних клітин, гідропічної дистрофії кератиноцитів, потовщення епідермісу, повнокров’я мікросудин, що супроводжувалося оксидативним стресом і зростанням у шкірі вмісту вільного гідроксипроліну та загальної фракції ГАГ.

2. При місцевому застосуванні гелю 5 % ЕМГПС (125 мг/кг маси тіла 1 раз на добу щоденно) у шкірі опроміненої ділянки відмічалася менша нерівномірність товщини епідермісу, більш чіткі межі між шарами епідермісу; рідше зустрічалися нейтрофільні лейкоцити і повнокров'я судин. Гель ЕМГПС після одноразового УФ опромінення запобігав потовщенню епідермісу, інфільтрації клітин запалення та демонстрував тенденцію до зменшення кількості клітин з дистрофічними явищами, що спостерігалося протягом від 24 до 72 год після опромінення,

3. В опроміненій УФ шкірі гель ЕМГПС знижував вміст МДА, зменшував зміни активності СОД і каталази, а також знижував концентрацію вільного гідроксипроліну і загальної фракції ГАГ. Він протидіяв накопиченню продуктів ПОЛ у крові та знижував активність СОД у ранньому строкові спостережень.

4. При місцевому застосуванні після УФ опромінення гель ЕМГПС діяв послідовніше і сильніше за еталонний препарат – мазь пантенолу, поступившись останньому лишу в одному випадку – стосовно кількості запальних клітин у шкірі через 24 год.

Наукові праці, опубліковані за матеріалами розділу 6:

1. Vazhnichaya E, Baliuk O, Sydorenko A. Systemic Effect of the Antioxidant Gel

in Experimental Dermatologic Pathology. EC Pharmacology and Toxicology. 2024;12(12):01-09.

2. Балюк ОЄ, Старченко ІІ, Важнича ОМ. Вплив гелю з синтетичним антиоксидантом на морфометричні показники шкіри при ультрафіолетовому опроміненні. Матеріали науково-практичної конференції молодих учених із міжнародною участю «Актуальні питання фармакології та лікарської токсикології». Фармакологія та лікарська токсикологія. 2024;18(3):199-200.

РОЗДІЛ 7
ОСОБЛИВОСТІ ДІЇ ГЕЛЮ ЕТИЛМЕТИЛГІДРОКСИПІРИДИНУ СУКЦИНАТУ ПРИ ПСОРІАЗОПОДІБНОМУ ДЕРМАТИТІ

7.1. Візуальна оцінка стану шкіри тестової ділянки

Стан шкіри тестової ділянки оцінювали візуально за індексом PASI і фотографували (табл. 7.1; рис. 7.1).

Таблиця 7.1

Індекс тяжкості ділянки псоріазу при відтворенні іміквімод-індукованого псоріазоподібного дерматиту і його лікуванні гелем ЕМГПС та препаратом порівняння, M (min; max)

Вплив і строк спостереження від початку експерименту	Індекс тяжкості ділянки псоріазу, бали			
	Еритема (0-4)	Лущення (0-4)	Потовщення (1-4)	Загалом (0-12)
До обробки іміквімодом, день 0, n=20	0	0	0	0
Після обробки іміквімодом, через 6 днів, n=20	2,7 (2; 4)*	2,5 (2; 3)*	3,5 (3; 4)*	8,6 (7;10)*
Контроль (основа гелю), через 12 днів, n=5	1,2 (1; 2)	0,6 (0; 1)#	1 (1; 1)#	2,8 (2; 3)
Мазь преднізолону, через 12 днів, n=5	0#	0#	0,3 (0;1)#	0,3 (0; 1)#
Гель ЕМГПС, через 12 днів, n=5	0#	0#	0,4 (0; 1)#	0,4 (0; 1)#

Примітки:

1. * – вірогідно у порівнянні зі станом шкіри до обробки іміквімодом.

2. # – вірогідно у порівнянні зі станом шкіри після обробки іміквімодом (до лікування).

А. До впливу іміквімоду

Б. До впливу іміквімоду



В. Іміквімод-індукований дерматит

Г. Іміквімод-індукований дерматит

Д. Контроль

Е. Контроль

Ж. Мазь преднізолону

З. Мазь преднізолону

К. Гель ЕМГПС

Л. Гель ЕМГПС

Рис. 7.1. Вигляд тестової ділянки (А, В, Д, Ж, К) та товщина складок шкіри (Б, Г, Е, З, Л) при моделюванні псоріазоподібного дерматиту до та після лікування основою гелю (контроль), гелем ЕМГПС або маззю преднізолону. Фото.

Було встановлено, що 6-денна обробка шкіри щурів іміквімодом викликала еритему і лущення, які в середньому знаходились між помірним і виразним проявами цієї симптоматики. Потовщення шкіри, яке визначали за товщиною складок шкіри, у середньому було між виразним і сильним. Загальна оцінка наближалась до рівня виразного розвитку патології. Усі перелічені симптоми вірогідно відрізнялись від стану шкіри тварин до початку моделювання псоріазоподібного дерматиту ($p<0,001$).

У тварин контрольної групи після застосування основи гелю симптоматика зменшувалась, що було вірогідним стосовно лущення ($p<0,005$) та потовщення шкіри ($p<0,001$) у порівнянні з патологією до початку лікування. Загалом зберігалась помірна симптоматика до 3 балів, що було в 3,1 рази менше, ніж до лікування.

При лікуванні гелем ЕМГПС та препаратом порівняння симптоматика редукувалась практично повністю, що вірогідно відрізнялось від стану шкіри до лікування ($p<0,001$). Лише в окремих тварин цих груп ще спостерігалось потовщення шкіри слабкого ступеня. Загальна оцінка стану шкіри в дослідній і референтній групах була в 22 і 28 разів менша за таку перед лікуванням та в 7 і 9 разів менша, ніж у контролі. На момент завершення лікування вірогідної різниці в індексі тяжкості ділянки псоріазоподібного дерматиту між дослідною та референтною групами не відмічалось.

Отже, обробка шкіри щурів іміквімодом (125 мг) викликала розвиток виразного псоріазоподібного дерматиту. Наступне лікування ушкодженої шкіри гелем ЕМГПС прискорювало редукування симптоматики тією ж мірою, що й препарат порівняння – мазь преднізолону.

7.2. Гістопатологічні зміни в шкірі тварин

До обробки іміквімодом у складі епідермісу здорової шкіри білих щурів визначалося в середньому 5 клітинних шарів (рис. 7.2). Виразно диференціювалися базальний, шипуватий, зернистий і роговий шари з чіткими межами між ними.

Окремі епітеліоцити шипуватого шару були з ознаками гідропічної дистрофії. Роговий шар на значних ділянках відшаровувався від зернистого. Серед епітеліоцитів базального та шипуватого шарів зустрічалися поодинокі інтраепітеліальні лімфоцити. Дерма була представлена сполучною тканиною з добре вираженими колагеновими волокнами та нечисленними клітинними елементами, серед яких переважали фібробласти. Періодично в незначній кількості виявлялися лімфоцити та плазматичні клітини. Формування сосочків у сосочковому шарі було виражено помірно. Волосяні фолікули зустрічалися в помірній кількості, мали розташування по 3-5 у групі.

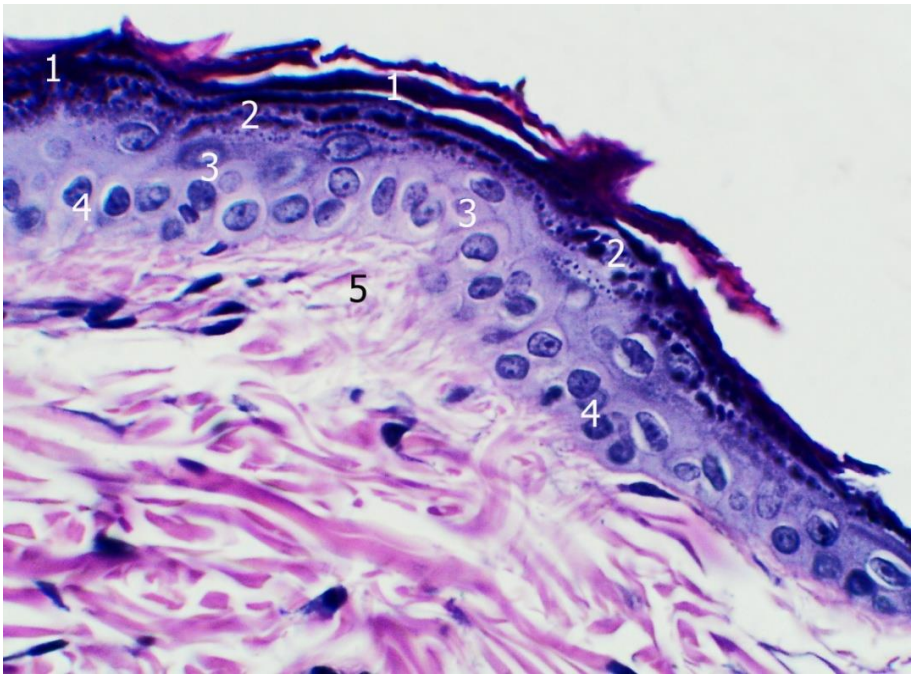

Рис. 7.2. Гістологічна картина шкіри інтактного щура. Забарвлення гематоксиліном та еозином. Зб. х200.

1 – роговий шар епідермісу; 2 – зернистий шар епідермісу; 3 – шипуватий шар епідермісу; 4 – базальний шар епідермісу; 5 – сосочковий шар дерми.

У мікропрепаратах шкіри тварин через 6 днів від початку її обробки іміквімодом спостерігались відчутні патологічні зміни (рис. 7.3). Роговий шар епідермісу був десквамований практично на всьому протязі. Епідерміс різко потовщений за рахунок переважно шипуватого шару, відмічався виражений акантоз. Шари епідермісу були виражені чітко. У базальному шарі визначалися мітози. Зустрічалися інтраепітеліальні лейкоцити, помірна кількість епітеліоцитів

із дистрофічними змінами, які розташовувалися переважно дифузно. На значних ділянках епідерміс був відсутній, у таких місцях у сосочковому шарі дерми була збільшена кількість клітин, у тому числі «запальних», зустрічався некротизований детрит. У сосочковому шарі дерми знаходилась значна кількість клітинних елементів, з деяким переважанням фібробластів. Клітинні елементи там, де збережений епідерміс, у сосочковому шарі були розташовані переважно дифузно, рівномірно. Кровоносні мікросудини переважно малокровні, в окремих, найдрібніших – явища повнокров'я.

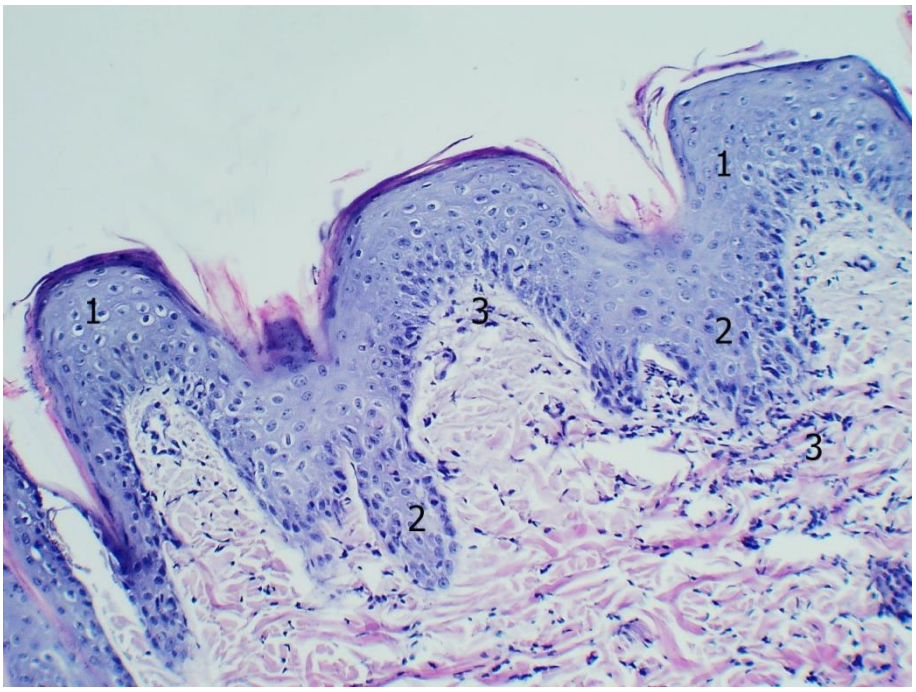

Рис. 7.3. Гістологічна картина шкіри щура з іміквімод-індукованим дерматитом перед початком лікування. Забарвлення гематоксиліном та еозином. Зб. х100.
1 – ділянки потовщення епідермісу; 2 – явища акантозу; 3 – клітинні елементи в дермі.

Через 6 днів після припинення впливу іміквімоду в мікропрепаратах шкіри тварин контрольної групи роговий шар епідермісу був десквамований практично на всьому протязі (рис. 7.4). На окремих ділянках мала місце десквамація всього епідермісу. Шари епідермісу були виражені нечітко. Зустрічалися інтраепітеліальні лейкоцити, значна кількість епітеліоцитів з дистрофічними змінами, розташованих як дифузно, так і вогнищево. Епідерміс мав неоднакову товщину за рахунок

ділянок акантозу. У сосочковому шарі дерми відмічалась помірна кількість клітинних елементів зі значним переважанням фібробластів. Вони були розташовані переважно дифузно. Кровоносні мікросудини здебільшого малокровні, в окремих – явища повнокров'я.

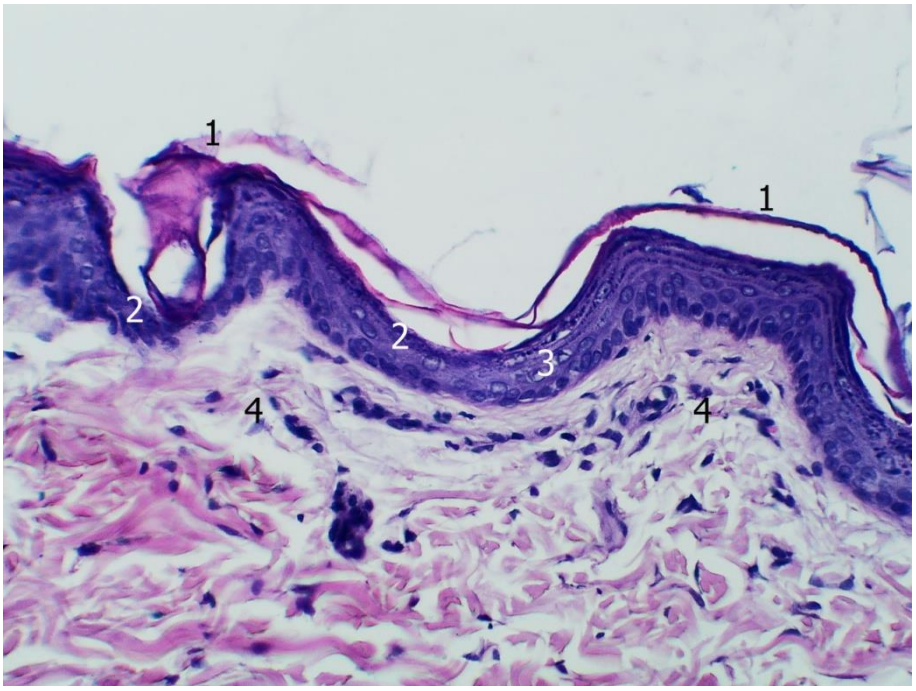

Рис. 7.4. Гістологічна картина шкіри щура з іміквімод-індукованим дерматитом у контролі (через 6 днів обробки основою гелю). Забарвлення гематоксиліном та еозином. Зб. х100.

1 – десквамований роговий шар епідермісу; 2 – ділянки стоншення епідермісу; 3 – епітеліоцити з дистрофічними змінами; 4 – клітинні елементи в дермі.

Після 6-тиденного лікування псоріазоподібного дерматиту гелем ЕМГПС роговий шар епідермісу був добре виражений, на значних ділянках десквамований (рис. 7.5). Усі шари епідермісу виражені добре, місцями відмічалось порушення стратифікації. Зустрічалися інтраепітеліальні лейкоцити, помірна кількість епітеліоцитів з дистрофічними змінами, які розташовувалися як дифузно, так і вогнищево. Епідерміс мав неоднакову товщину і переважно був витончений. Епітеліоцити на таких ділянках були сплощені, шари виражені нечітко. Ділянки акантозу зустрічалися не часто. У сосочковому шарі дерми спостерігалась помірна кількість клітинних елементів зі значним переважанням фібробластів, зустрічалися

також лімфоцити і макрофаги. Клітинні елементи у сосочковому шарі були розподілені нерівномірно. Кровоносні мікросудини переважно малокровні, в окремих – явища повнокров'я.

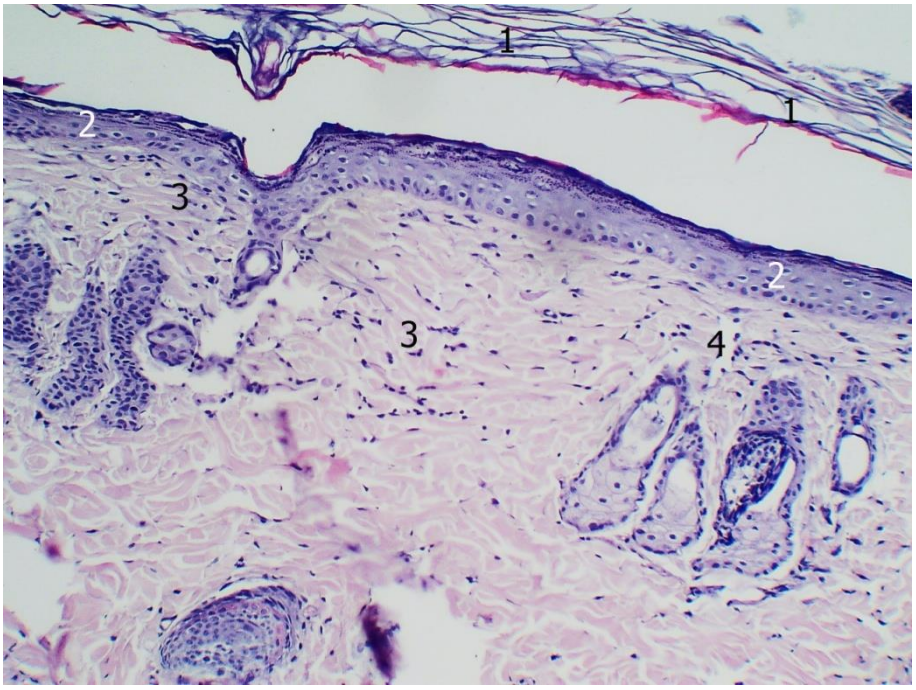

Рис. 7.5. Гістологічна картина шкіри щура з іміквімод-індукованим дерматитом через 6 днів лікування гелем ЕМГПС. Забарвлення гематоксиліном та еозином. Зб. х100.

1 – десквамований роговий шар епідермісу; 2 – ділянки стоншення епідермісу зі сплощеними епітеліоцитами; 3 – клітинні елементи у дермі; 4 – кровоносна судина з явищами слабкого кровонаповнення.

У мікропрепаратах шкіри тварин з іміквімод-індукованим дерматитом через 6 днів лікування препаратом порівняння преднізолоном роговий шар епідермісу був дещо потовщений, десквамований практично на всьому протязі (рис. 7.6). Епідерміс переважно тонкий, місцями різко витончений, місцями відмічались нечисленні вогнища акантозу. Шари епідермісу не скрізь були виразні. Зустрічалися інтраепітеліальні лейкоцити; помірна кількість епітеліоцитів з дистрофічними змінами, які розташовувалися переважно дифузно; мітози. У сосочковому шарі дерми – помірна кількість клітинних елементів, практично виключно фібробластів, всі клітини розташовані переважно дифузно. У

сосочковому шарі, під епідермісом візуалізувалась помірна кількість дрібних кровоносних мікросудин, переважно із слабким кровонаповненням .

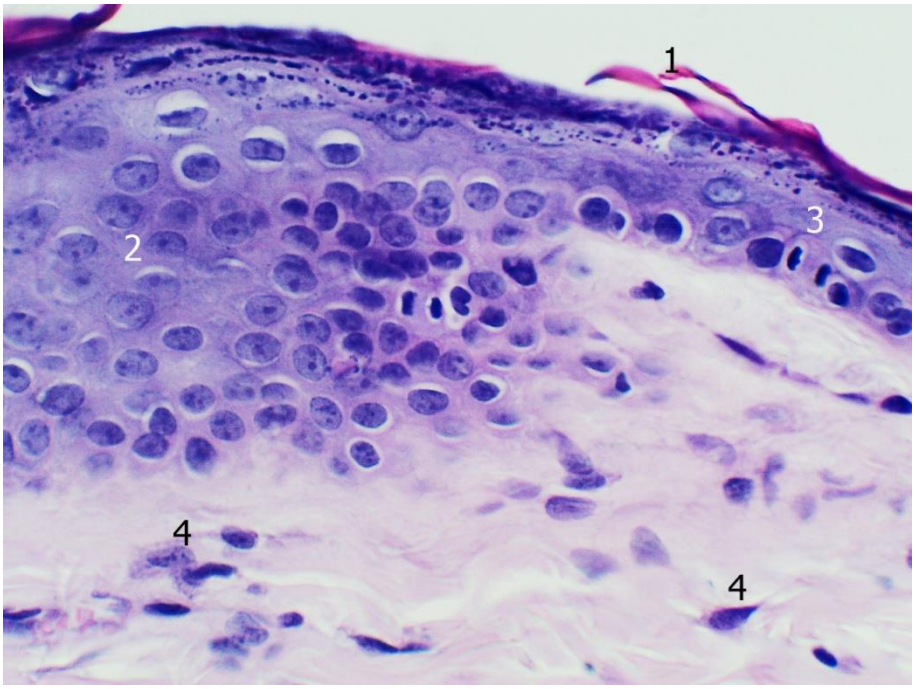

Рис. 7.6. Гістологічна картина шкіри щура з іміквімод-індукованим дерматитом через 6 днів лікування маззю преднізолону. Забарвлення гематоксиліном та еозином. Зб. х400.

1 – десквамований роговий шар епідермісу; 2 – осередковий акантоз з базальноклітинною проліферацією; 3 – ділянки стоншення епідермісу; 4 – фібробласти в дермі.

Отже, у результаті обробки шкіри іміквімодом спостерігались відшарування рогового шару та місцями всього епідермісу, потовщення епідермісу з підвищеною проліферацією, акантоз, поява запальних клітин, зростання числа клітин з ознаками дистрофії, збільшення кількості клітин у дермі. У контролі ці явища були виражені слабше, епідерміс мав неоднакову товщину, кількість клітин у дермі була помірною. Під дією гелю ЕМГПС роговий шар епідермісу був добре виражений, сам епідерміс витончений, ділянки акантозу рідкісні, а кількість клітин помірна. Під дією препарату порівняння патологічні зміни також були менші, ніж до початку лікування та в контролі, але на відміну від застосування ЕМГПС мали місце порушення структури рогового шару, нечіткі межі між шарами епідермісу, місцями

різке витончення епідермісу.

7.3. Результати морфометричних досліджень

Для кількісної характеристики гістопатологічних змін у шкірі тварин з іміквімод-індукованим дерматитом та його лікуванням визначали товщину епідермісу та кількість клітин у стандартній площі сосочкового шару дерми (табл. 7.2).

Таблиця 7.2

Гістоморфометричні показники шкіри при іміквімод-індукованому дерматиті і його лікуванні гелем ЕМГПС, M ± m (n=30)

Вплив і строк спостереження від початку експерименту	Товщина епідермісу, мкм	Клітини в стандартній площі		
		Фібро-бласти	Гемато-генні	Усього
Інтактні	52,0±1,6	2,9±0,5	0,5±0,1	3,2±0,4
Після обробки іміквімодом, через 6 днів	116,2±6,5*	10,7 ±0,7*	7,6±0,8*	18,3±1,2*
Контроль (основа гелю), через 12 днів	43,7±2,5$^{\#}$	7,0±0.4$^{*,\#}$	1,8±0,23$^{\#}$	8,8±0,5$^{*,\#}$
Мазь преднізолону, через 12 днів	35,0±1,3$^{*,\#}$	7,7±0,6$^{*,\#}$	1,7±0,2$^{\#}$	9,4±0,7$^{*,\#}$
Гель ЕМГПС, через 12 днів	35,1±1,8$^{*,\#}$	8,6±0,7$^{*,\#}$	2,6±0,2$^{*,\#}$	11,1±0,7$^{*,\#}$

Примітки:

1. * – $p<0,05$ у порівнянні з інтактними тваринами.

2. $^{\#}$ – $p<0,05$ у порівнянні зі станом шкіри після обробки іміквімодом.

Розвиток псоріазоподібного дерматиту характеризувався збільшенням товщини епідермісу в 2,2 рази ($p<0,001$) у порівнянні з цим показником в інтактних тварин. У контрольній групі після місцевого застосування основи геля цей

показник знизився в 2,7 рази (p<0,001) проти такого до лікування. Під впливом гелю ЕМГПС і мазі преднізолону товщина епідермісу зменшилась однаковою мірою в 3,3 рази у порівнянні з такою до лікування. В обох цих групах вона була в 1,2 рази меншою (не вірогідно), ніж при використанні основи гелю в контролі.

Псоріазоподібний дерматит після 6-денної індукції іміквімодом викликав збільшення загальної кількості клітин у шкірі в 5,7 рази (p<0,001), фібробластів – у 3,7 рази (p<0,001), гематогенних клітин – у 15,2 рази (p<0,001) у порівнянні з інтактними тваринами. У контролі під впливом основи гелю за наступні 6 днів показники клітинності істотно знижувались: загальна кількість каріоцитів – у 2,1 рази (p<0,001), фібробластів – в 1,5 рази (p<0,001), гематогенних клітин – у 4.2 рази (p<0,001) у порівнянні з такими до лікування. Під дією мазі преднізолону зниження зазначених показників становило 1,9 рази (p<0,001), 1,4 рази (p<0,005) та 4,5 рази (p<0,001) проти відповідних показників до початку лікування. Досліджуваний гель діяв аналогічно: він знижував загальну кількість клітин в 1,6 рази (p<0,001), фібробластів – в 1,2 рази (p<0,05) та гематогенних клітин у 2,9 рази (p<0,001) у порівнянні з показниками до лікування. При цьому вірогідної різниці між кількістю клітин у контрольній, референтній та дослідній групах не відмічалось. При моделюванні псоріазоподібного дерматиту і його лікуванні змінювалось співвідношення фібробластів і гематогенних (запальних) клітин у шкірі (рис. 7.7).

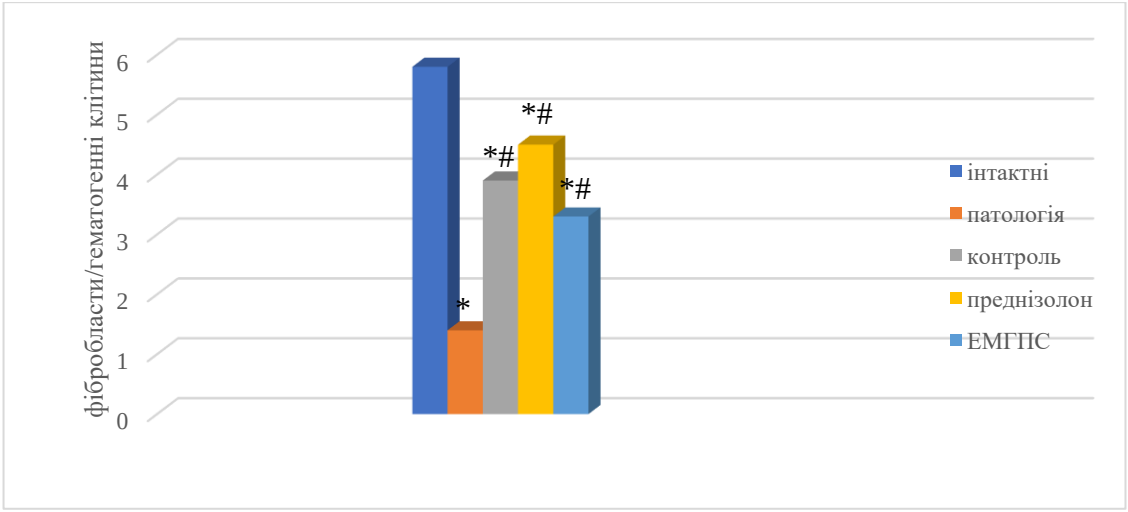

Рис. 7.7. Співвідношення фібробласти/гематогенні клітини при дерматиті та його лікуванні. * – p<0,05 проти інтактних, # – p<0,05 проти показників до лікування (патологія).

Воно знижувалось при розвитку патології і зростало при її лікуванні, що було найбільш виразним при застосуванні мазі преднізолону.

Отже, після 6-денної обробки шкіри іміквімодом патологія, що розвивалась, супроводжувалась потовщенням епідермісу, збільшенням числа клітин у шкірі, зокрема за рахунок клітинних елементів гематогенного походження. Наступне лікування, включаючи обробку тестової ділянки основою гелю (контроль), зменшувало ці зрушення. Вочевидь, поліпшення в контрольній групі могло бути зумовлене зволожувальною та обволікаючою дією носія.

7.4. Біохімічні зміни в шкірі та крові

Для визначення механізмів морфологічних змін у шкірі тварин з іміквімод-індукованим дерматитом та його лікуванням досліджували стан ПОЛ та антиоксидантного захисту в шкірі тестової ділянки (табл. 7.3).

Розвиток псоріазоподібного дерматиту, викликаного імуномодулятором іміквімодом, супроводжувався підвищенням концентрації МДА в ураженій шкірі в 1,9 рази ($p<0,001$) у порівнянні з інтактними тваринами. Після 6 днів змащування основою гелю в контролі цей показник мав тенденцію до зниження ($p<0,25$) проти такого при дерматиті до лікування. Він залишався підвищеним при застосуванні мазі преднізолону в щурів референтної групи. Під впливом гелю ЕМГПС концентрація МДА в шкірі тестової ділянки знизилась в 1,4 рази ($p<0,005$) у порівнянні з такою до лікування і була в 1,2 рази ($p<0,25$) нижчою, ніж у контролі та в референтній групі.

Активність СОД шкіри слабко реагувала на розвиток іміквімод-індукованого дерматиту та його лікування. Активність цього ферменту лише мала тенденцію до зниження при патології до лікування ($p<0,25$) у порівнянні з інтактними щурами і тенденцію до підвищення в 1,3 рази ($p<0,25$) при застосуванні гелю ЕМГПС у порівнянні з такою до початку лікування.

Водночас активність каталази зазнавала більших змін. Вона зростала в тварин з індукованим дерматитом в 1,5 рази ($p<0,005$) у порівнянні з інтактними

щурами, знижувалась в 1,2 разу (p<0,02) під дією гелю ЕМГПС і була меншою в 1,4 рази (p<0,05) та в 1,6 рази (p<0,001) відповідно в референтній і дослідній групах у порівнянні з контролем. Також існувала тенденція до нижчої каталазної активності в шкірі при лікуванні ЕМГПС проти такої при застосуванні мазі преднізолону.

Таблиця 7.3

Вміст продуктів ПОЛ та активність антиоксидантних ферментів у шкірі тварин при іміквімод-індукованому дерматиті і його лікуванні гелем ЕМГПС, M ± m (n=5)

Час від початку експерименту	Групи тварин	МДА, мкмоль/г	Активність СОД, ум.од.	Активність каталази, мккат/г
	Інтактні	5,09±0,08	8,06±0,28	0,217±0,003
Через 6 днів	Іміквімод-індукований дерматит	9,83±0,71*	6,34±0,93	0,317±0,17*
Через 12 днів	Контроль	8,19±0,44*	7,23±0,59	0,363±0,007*
	Мазь преднізолону	8,44±0,52*	7,18±0,81	0,285±0,023*,^
	Гель ЕМГПС	6,83 ±0,47#	8,48 ±0,59	0,231±0,022#,^

Примітки:

1. * – p<0,05 у порівнянні з інтактними тваринами.
2. # – p<0,05 у порівнянні з іміквімод-індукованим дерматитом.
3. ^ – p<0,05 у порівнянні з контролем.

При дослідженні біомаркерів позаклітинного матриксу шкіри було встановлено, що розвиток дерматиту супроводжувався підвищенням концентрації вільного гідроксипроліну в 1,4 разу (p<0,001) у порівнянні з інтактними щурами (табл. 7.4). Гель ЕМГПС сприяв зниженню цього показника в 1,2 рази проти такого до лікування (p<0,05) та в контролі (p<0,25), що також було дещо нижче, ніж при застосуванні препарату порівняння.

При іміквімод-індукованому дерматиті відмічалась тенденція до зростання вмісту ГАГ у шкірі тестової ділянки ($p<0,1$) у порівнянні з інтактними тваринами і невелике, але вірогідне зниження цього показника при лікуванні в порівнянні з таким до лікування. Найвиразнішим воно було при місцевому застосуванні ЕМГПС і становило 1,2 рази ($p<0,002$).

Таблиця 7.4

Вплив гелю ЕМГПС на вміст гідроксипроліну та глікозаміногліканів у шкірі тварин при іміквімод-індукованому дерматиті, M ± m (n=5)

Час від початку експерименту	Групи тварин	Гідроксипролін, мкмоль/г	Глікозаміноглікани мкмоль/л
	Інтактні	0,715±0,010	1,167±0,009
Через 6 днів	Іміквімод-індукований дерматит	1,007±0,060*	1,308±0,058
Через 12 днів	Контроль	0,958±0,043*	1,151±0,029#
	Мазь преднізолону	0,959±0,059*	1,149±0,059#
	Гель ЕМГПС	0,820 ±0,023#	1,056±0,014#

Примітки:

1. * – $p<0,05$ у порівнянні з інтактними тваринами.
2. # – $p<0,05$ у порівнянні з ііміквімод-індукованим дерматитом.

На системному рівні розвиток іміквімод-індукованого дерматиту протягом 6 днів викликав 2,3-разове збільшення концентрації МДА в крові ($p<0,001$) порівняно з інтактними тваринами (тал. 7.5). У той же час активність СОД у крові зменшилася в 2 рази ($p<0,001$), а активність каталази знизилася в 1,9 рази ($p<0,001$) порівняно зі значеннями цих біомаркерів оксидативного стресу в інтактних щурів.

Розпочате на цьому тлі лікування тривало 6 днів, після чого вміст МДА, активність СОД і каталази в контрольній та референтній групах з використанням мазі преднізолону були на рівні патології на початку терапії та вірогідно відрізнялися від показників інтактних щурів. Застосування гелю ЕМГПС

знижувало концентрацію МДА в крові в 1,1 рази ($p<0,05$) порівняно з патологією до лікування, що було дещо сильнішим за дію преднізолонової мазі ($p<0,1$).

Таблиця 7.5

Вміст продуктів ПОЛ та активність антиоксидантних ферментів у крові при іміквімод-індукованому дерматиті і його лікуванні гелем ЕМГПС, M ± m (n=5)

Час від початку експерименту	Групи тварин	МДА, мкмоль/л	Активність СОД, ум.од.	Активність каталази, нкат/л
	Інтактні	6,91±0,35	7,04 ±0,38	3,453 ±0,045
Через 6 днів	Іміквімод-індукований дерматит	16,0±0,23*	3,57±0,08*	1,860 ±0,026*
Через 12 днів	Контроль	15,55 ±0,37*	3,83±0,13*	2,064±0,073*
	Мазь преднізолону	15,91±0,38*	4,12±0,17*	2,030±0,073*
	Гель ЕМГПС	14,60±0,35*,#	4,38±0,14*	2,211±0,089*,#

Примітки:

1. * – $p<0,05$ у порівнянні з інтактними тваринами.
2. # – $p<0,05$ у порівнянні з іміквімод-індукованим дерматитом.
3. ^ – $p<0,05$ у порівнянні з контролем.

При лікуванні псоріазоподібного дерматиту гелем ЕМГПС спостерігалася тенденція ($p<0,1$) до підвищення активності СОД крові порівняно з такою в групі з експериментальною патологією до лікування. Під впливом гелю активність каталази крові до кінця лікування зросла в 1,2 рази ($p<0,01$). За цей період вірогідних відмінностей в активності досліджуваних антиоксидантних ферментів між контрольною, референтною та дослідною групами не було виявлено.

Отже, іміквімод-індукований псоріазоподібний дерматит через 6 днів від початку його відтворення посилював ПОЛ, підвищував активність каталази, збільшував вміст вільного гідроксипроліну і викликав тенденцію до збільшення

загальної фракції ГАГ в ушкодженій шкірі. Досліджуваний гель ЕМГПС зменшував усі ці зрушення, що стосовно активності каталази було виразніше, ніж у контролі і за всіма показниками істотно не відрізнялось від ефектів препарату порівняння. На тлі іміквімод-індукованого дерматиту місцеве застосування ЕМГПС зменшувало накопичення продуктів ПОЛ у крові та підвищувало активність каталази крові порівняно з вихідною патологією.

Висновки до розділу 7:

1. Обробка шкіри щурів іміквімодом протягом 6 днів викликала розвиток виразного псоріазоподібного дерматиту (8,6 бали). Наступне лікування ушкодженої шкіри гелем ЕМГПС прискорювало редукування симптоматики до 0,4 балів тією ж мірою, що й препарат порівняння – мазь преднізолону (0,3 бали).

2. При псоріазоподібному дерматиті, індукованому іміквімодом, спостерігались відшарування рогового шару та місцями всього епідермісу, потовщення епідермісу з підвищеною проліферацією, акантоз, поява запальних клітин, зростання числа клітин з ознаками дистрофії, збільшення кількості клітин у дермі. Після лікування гелем ЕМГПС роговий шар епідермісу був добре виражений, сам епідерміс витончений, ділянки акантозу рідкісні, а кількість клітин помірна. Під дією препарату порівняння на відміну від застосування ЕМГПС мали місце порушення структури рогового шару, нечіткі межі між шарами епідермісу, місцями різке витончення епідермісу.

3. За даними гістоморфометрії, псоріазоподібний дерматит у щурів характеризувався потовщенням епідермісу, збільшенням числа клітин у дермі, зокрема за рахунок клітинних елементів гематогенного походження. Наступне місцеве лікування ЕМГПС, а також обробка тестової ділянки преднізолоном або основою гелю в контролі зменшували ці зрушення.

4. Іміквімод-індукований псоріазоподібний дерматит посилював ПОЛ, підвищував активність каталази, збільшував вміст вільного гідроксипроліну і викликав тенденцію до збільшення загальної фракції ГАГ в ушкодженій шкірі.

Досліджуваний гель ЕМГПС зменшував усі вказані зрушення, що стосовно активності каталази було виразніше, ніж у контролі, і за всіма показниками істотно не відрізнялось від ефектів препарату порівняння.

5. Псоріазоподібний дерматит викликав оксидативний стрес на рівні всього організму, що проявлялось накопиченням МДА та змінами активності СОД і каталази в крові. Місцеве застосування ЕМГПС зменшувало накопичення продуктів ПОЛ у крові та підвищувало активність каталази крові порівняно з вихідною патологією.

Наукові праці, опубліковані за матеріалами розділу 7:

1. Vazhnichaya E, Baliuk O, Sydorenko A. Systemic Effect of the Antioxidant Gel in Experimental Dermatologic Pathology. EC Pharmacology and Toxicology. 2024;12(12):01-09.

2. Балюк О. Зміни пероксидного окиснення ліпідів та антиоксидантного захисту при експериментальному псоріазоподібному дерматиті. Всеукраїнська науково-практична конференція молодих вчених «Медична наука – 2024», 5 грудня 2024 року, м. Полтава: матеріали конференції. Полтава, 2024. С. 57.

РОЗДІЛ 8
ВПЛИВ ГЕЛЮ ЕТИЛМЕТИЛГІДРОКСИПІРИДИНУ СУКЦИНАТУ НА ЗАГОЄННЯ ШКІРНОЇ РАНИ

8.1. Динаміка змін площі шкірної рани під дією гелю ЕМГПС

Встановлено, що відразу після нанесення рани шкіри мали майже правильну округлу форму і за площею істотно не відрізнялись у різних групах. Пізніше форма ран набувала неправильної форми. Їх загоєння відбувалось вторинним натягом без ознак інфікування. Існувала певна індивідуальна варіабельність у площі ран при їх огляді, тому для об'єктивізації оцінки було здійснено фотографування за стандартних умов і морфометрію. Характерний вигляд рани в різні строки експерименту представлено на рис. 8.1.

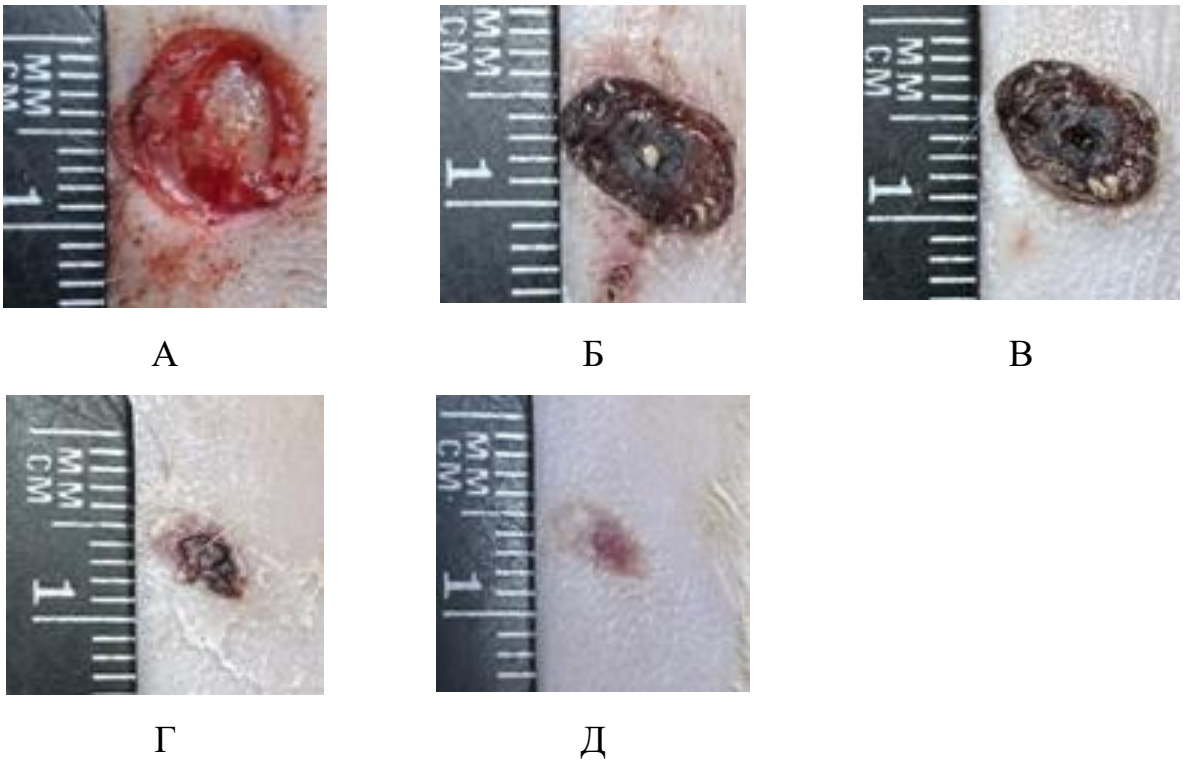

А Б В

Г Д

Рис. 8.1. Вигляд рани в день нанесення (А), через 3 дні (Б), через 6 днів (В), через 9 днів (Г) та через 13 днів (Д) від моменту нанесення. Фото. Зб. х4.

Площа ран у різні періоди спостережень наведена в табл. 8.1. Вірогідна різниця в розмірах ран на користь ЕМГПС спостерігалась через 6, 9 та 13 днів у порівнянні з контролем та маззю пантенолу.

Таблиця 8.1

Площа шкірних ран у різні строки спостережень за впливу гелю ЕМГПС, гелевої основи та препарату порівняння (M ± m)

Термін спостережень	Площа ран, мм^2			
	контроль	основа гелю	пантенол	гель ЕМГПС
1-ий день (n=9)	57,1±3,9	57,8 ±2,5	54,7±3,3	60,2±1,9
Через 3 дні (n=9)	43,5±3,7	44,0±3,3	50,3±1,7	44,1±3,0
Через 6 днів (n=6)	42,7±4,4	36,4±3,1	41,0±2,9	25,3±3,0$^{*,\#}$
Через 9 днів (n=6)	20,2±4,3	13,6±4,7	18,9±1,8	5,4±0,9$^{*,\#}$
Через 13 днів (n=3)	4,9±1,0	3,5±0,9	5,9±0,7	2,8±0,3$^{*,\#}$

Примітки:

1. * – $p<0,05$ у порівнянні з контролем.
2. $^{\#}$ – $p<0,05$ у порівнянні з маззю пантенолу.

Нашу увагу також привернула динаміка зменшення площі ран. У контролі скорочення площі ран за перші 3 дні становило 24 % ($p<0,1$), за другі 3 дні – 2 % ($p>0,5$), з 7-го по 10-й день – 111 % ($p<0,01$), з 10-го по 13-й день – 316 % ($p<0,25$) у порівнянні з попереднім терміном спостережень (рис. 8.2). При застосуванні основи гелю скорочення площі ран становило 31, 21, 166 та 288 %, що було вірогідно за перший ($p<0,05$) та третій ($p<0,001$) періоди спостережень проти попередніх вимірювань. Мазь пантенолу викликала зменшення площі ран на 9 % ($p>0,5$) за перший проміжок часу, на 22 % ($p<0,1$) – за другий, на 54 % ($p<0,001$) – за третій та на 219 % ($p<0,05$) – за четвертий відрізок часу.

Найбільш швидкими темпами відразу після ушкодження шкіри скорочення площі ран відбувалось при лікуванні гелем ЕМГПС (рис. 8.5). Воно дорівнювало 36, 74 і 365 % з вірогідністю $p<0,001$ у перші три терміни спостережень та становило 93 % (невірогідно) за останній проміжок часу. Така динаміка може

свідчити, що гель ЕМГПС більшою мірою впливає на фази запалення та проліферації ранового процесу, тоді як препарат порівняння пантенол реалізує свою активність у фази проліферації та ремоделювання.

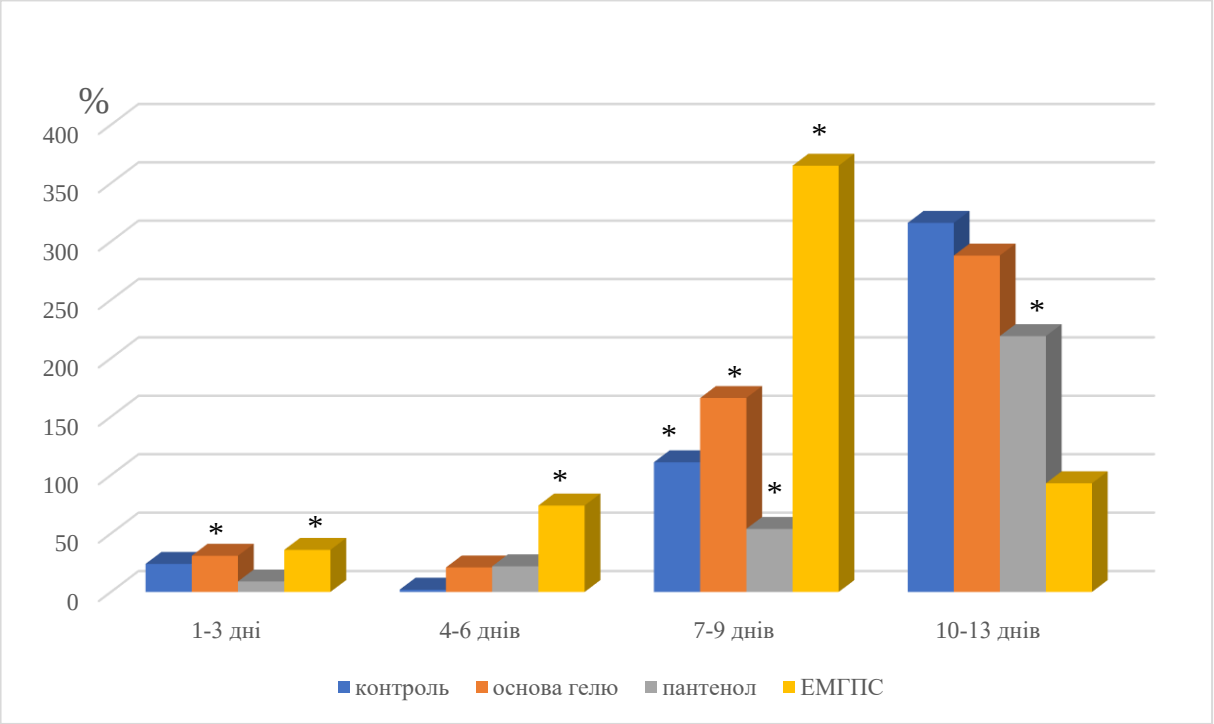

Рис. 8.2. Динаміка змін площі ран різних груп в окремі періоди спостережень.
* – p<0,05 у порівнянні з кожним попереднім вимірюванням у тій же групі ран.

Отже, місцеве застосування 5 % гелю ЕМГПС поліпшувало загоєння шкірної рани, що потребувало подальшого дослідження його впливу на регенераторні процеси на тканинному рівні.

8.2. Гістологічна картина шкірної рани під дією гелю ЕМГПС

У контролі через 3 дні зона некрозу була представлена як «кіркою», так і безпосередньо частково заповнювала поверхневі відділи ранового дефекту (рис. 8.3). Серед некротичних мас візуалізувалось багато нейтрофільних лейкоцитів. Шар грануляційної тканини був відносно тонкий, містив значну кількість клітинних елементів, серед яких – клітини гематогенного походження і фібробласти. Досить часто зустрічалися нейтрофільні лейкоцити, що утворювали значні скупчення. Грануляційна тканина містила велику кількість кровоносних

мікросудин з ознаками проліферації.

При застосуванні основи гелю через 3 дні в рані зона некрозу була представлена досить товстою кіркою, розташованою на поверхні дефекту, частково від нього відокремленою (рис. 8.4). Сам рановий дефект був заповнений як некротизованою, так і грануляційною тканиною. У некротичному детриті повсюдно багато нейтрофільних лейкоцитів. Грануляційна тканина містила значну кількість клітинних елементів, серед яких зустрічались клітини гематогенного походження і фібробласти. Вона містила велику кількість кровоносних мікросудин.

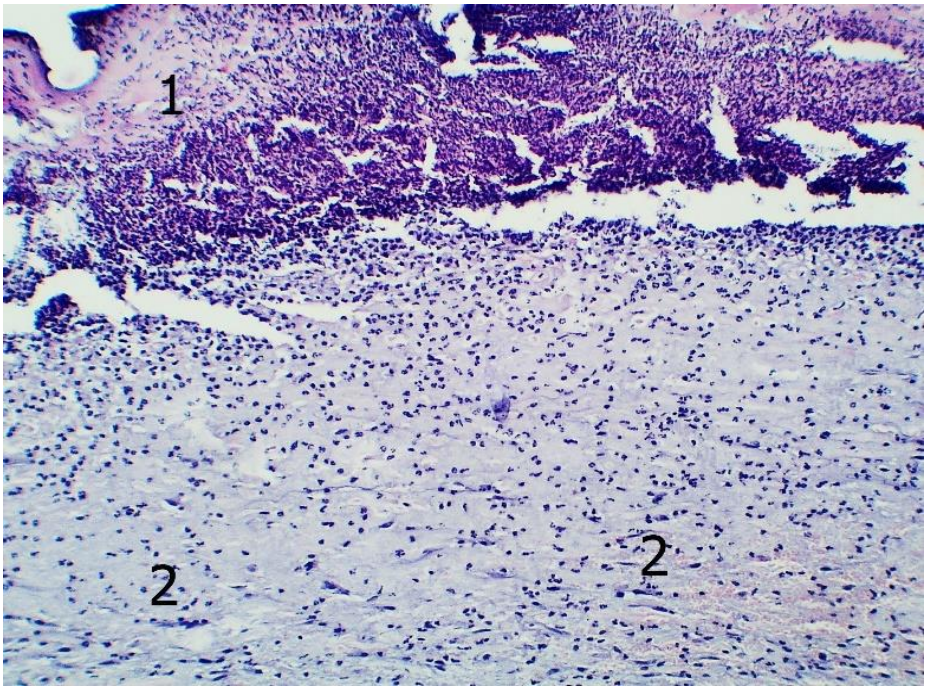

Рис. 8.3. Ділянка ранового дефекту контрольної групи через 3 дні після нанесення рани. Забарвлення гематоксиліном та еозином. Зб. х100.
1 – некротичні маси з інфільтрацією нейтрофільними лейкоцитами; 2 – грануляційна тканина.

Практично повсюдно зустрічалися нейтрофільні лейкоцити та мастоцити. Значна кількість ділянок, де грануляційна тканина, була досить зріла. Відмічалось вростання епітелію в зону ушкодження в периферичних відділах з гіпертрофією останнього. Грануляційна тканина не скрізь утворювала чітку межу з дермою та м'язами, що підлягають. Простежувався перехід від молодої грануляційної тканини

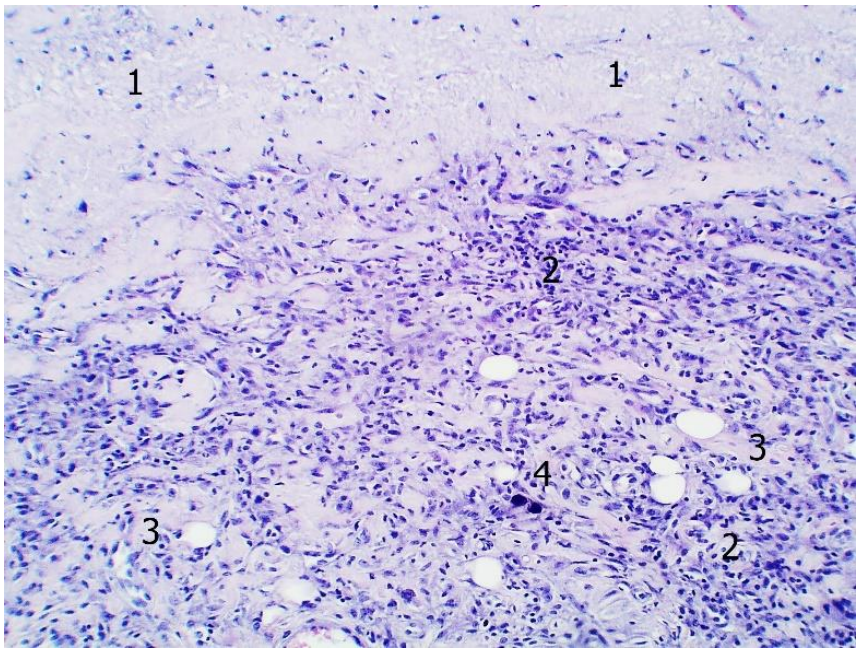

Рис. 8.4. Ділянка ранового дефекту при застосуванні основи гелю через 3 дні від моменту нанесення ран. Забарвлення гематоксиліном та еозином. Зб. х100.
1 – некротичні маси з інфільтрацією нейтрофільними лейкоцитами; 2 – клітинні елементи грануляційної тканини; 3 – кровоносні мікросудини; 4 – мастоцити.

до зрілої в глибині дефекту. У глибоких відділах на значному протязі мало місце добре виражене формування фібрилярного компонента грануляційної тканини.

При застосуванні мазі пантенолу через 3 дні зона некрозу була відносно товста, щільно прилягала до грануляційної тканини (рис. 8.5). Кірка не утворювалася. Серед некротичних мас відмічалась помірна кількість нейтрофільних лейкоцитів, які місцями утворювали осередкові скупчення – мікроабсцеси. Грануляційна тканина навколо некрозу формувала порівняно тонкий шар, чітко відмежований від навколишньої тканини. Вона була відносно зріла, містила помірну кількість клітинних елементів (гематогенного походження і фібробластів) та велику кількість кровоносних мікросудин. Розвинений фібрилярний компонент був помітний на значних ділянках. Мало місце вростання епітелію в периферичних відділах у зону ушкодження з гіпертрофією останнього.

Під дією гелю ЕМГПС через 3 дні зона некрозу була відносно товста, щільно, не відокремлюючись, прилягала до грануляційної тканини (рис. 8.6).

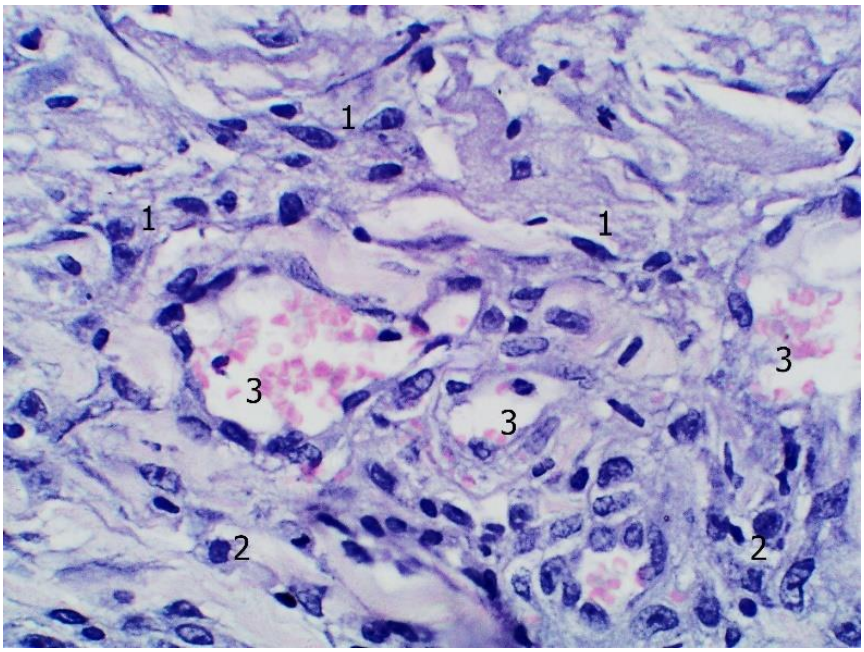

Рис. 8.5. Зріла грануляційна тканина при застосуванні мазі пантенолу через 3 дні від моменту нанесення ран. Забарвлення гематоксиліном та еозином. Зб. х400.
1 – фібробласти; 2 – клітинні елементи гематогенного походження; 3 – кровоносні мікросудини.

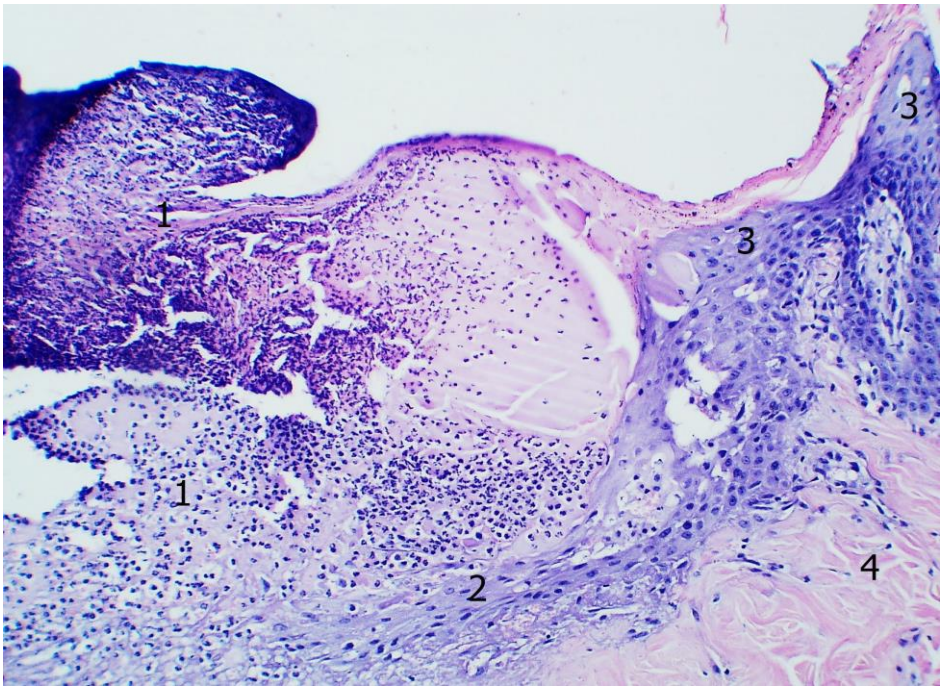

Рис. 8.6. Ділянка ранового дефекту при застосуванні гелю ЕМГПС через 3 дні від моменту нанесення ран. Забарвлення гематоксиліном та еозином. Зб. х100.
1 – некротичні маси з інфільтрацією нейтрофільними лейкоцитами; 2 – вростання епідермісу в рановий дефект; 3 – ділянки гіпертрофії епідермісу; 4 – дерма.

Кірка не утворювалася. Серед некротичних мас відмічалась помірна кількість нейтрофільних лейкоцитів, які місцями формували осередкові скупчення. Грануляційна тканина мала значну кількість клітинних елементів, серед яких були наявні клітини гематогенного походження і фібробласти, містила велику кількість кровоносних мікросудин. На багатьох ділянках грануляційна тканина була досить зріла. Наявне вростання епітелію в периферичних відділах у зону ушкодження та гіпертрофія останнього. Грануляційна тканина утворювала чітку межу з дермою і тканинами, що підлягають. Простежувався перехід від молодої грануляційної тканини до зрілої по глибині дефекту.

Через 9 днів у контролі зона некрозу була представлена відносно тонкою кіркою, яка розташована на поверхні грануляційної тканини (рис. 8.7).

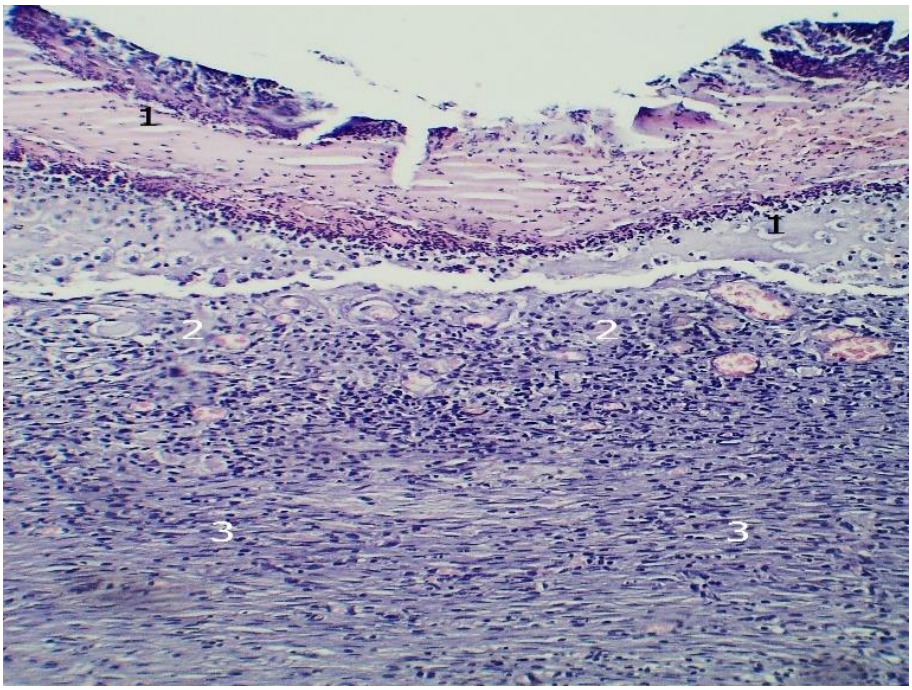

Рис. 8.7. Ділянка ранового дефекту контрольної групи через 9 днів від моменту нанесення ран. Забарвлення гематоксиліном та еозином. Зб. х100.
1 – некротичні маси з інфільтрацією нейтрофільними лейкоцитами; 2 – молода грануляційна тканина; 3 – зріла грануляційна тканина.

Грануляційна тканина цілком заповнювала дефект, містила дуже багато клітинних елементів, серед яких зустрічалися як клітини гематогенного походження так і фібробласти, а також велику кількість кровоносних мікросудин. Спостерігалось

вростання епітелію в периферичних відділах у зону ушкодження. Грануляційна тканина не утворювала чіткої межі з дермою і м'язами. Виразно простежувався перехід від молодої грануляційної тканини до зрілої по глибині дефекту.

У мікропрепаратах рани, яку обробляли основою гелю, через 9 днів спостерігалася відносно товста зона некрозу, представлена тканинним детритом з великою кількістю нейтрофілів (рис. 8.8). Вона рихло, частково відокремлюючись, прилягала до грануляційної тканини. Кірка практично не виражена. Грануляційна тканина утворювала добре виражений шар відносно чітко відмежований від навколишньої дерми. Грануляційна тканина містила велику кількість кровоносних судин і значну кількість клітинних елементів, серед яких зустрічалися як клітини гематогенного походження, так і фібробласти, у поверхневих відділах – багато нейтрофільних лейкоцитів. Зріліша грануляційна тканина була розташована в базальних відділах.

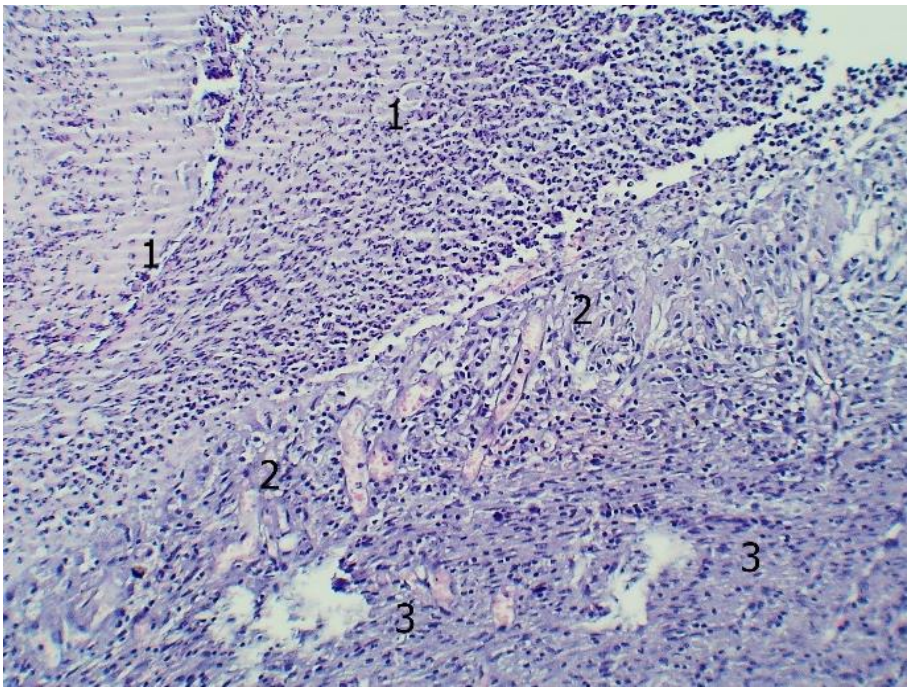

Рис. 8.8. Ділянка ранового дефекту при застосуванні основи гелю через 9 днів від моменту нанесення ран. Забарвлення гематоксиліном та еозином. Зб. х100.
1 – некротичні маси з інфільтрацією нейтрофільними лейкоцитами; 2 – молода грануляційна тканина; 3 – зріла грануляційна тканина.

Під впливом препарату порівняння через 9 днів у гістологічних препаратах ран зона некрозу була представлена відносно тонкою кіркою, яка розташована на поверхні дефекту, частково від нього відокремлена (рис. 8.9). Сам рановий дефект цілком заповнений грануляційною тканиною. Грануляційна тканина містила значну кількість клітинних елементів гематогенного та фібробластичного походження, а також велику кількість кровоносних мікросудин. Значна кількість ділянок, де грануляційна тканина була досить зріла. Наявне вростання епітелію в периферичних відділах у зону ушкодження з гіпертрофією останнього. Грануляційна тканина практично повсюди утворювала чітку межу з дермою і м'язами. Простежувався перехід від молодої грануляційної тканини до зрілої по глибині дефекту, у глибоких відділах на значному протязі мало місце добре виражене формування фібрилярного компонента грануляційної тканини.

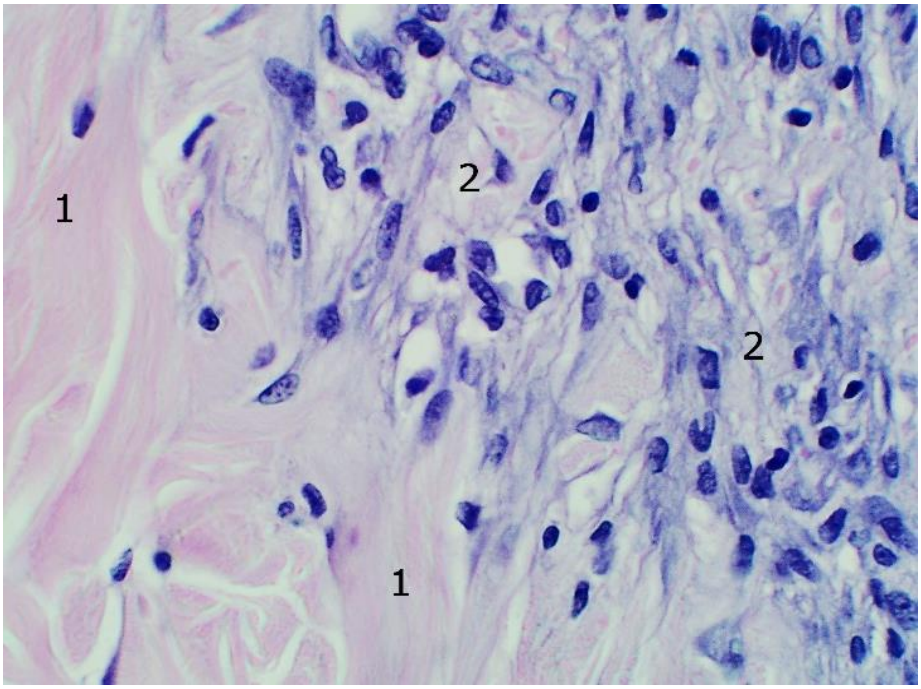

Рис. 8.9. Ділянка ранового дефекту при застосуванні мазі пантенолу через 9 днів від моменту нанесення ран. Забарвлення гематоксиліном та еозином. Зб. х400.
1 – дерма; 2 – зріла грануляційна тканина.

Через 9 днів під впливом гелю ЕМГПС зона некрозу була відсутня (рис. 8.10). Дефект був повністю заповнений здебільшого зрілою грануляційною тканиною і покритий багатошаровим плоским ороговіваючим епітелієм, в якому добре

виражені всі шари. За товщиною він помітно не відрізнявся від незміненого, відбулася повна епітелізація рани. Грануляційна тканина, що заповнювала рановий дефект, була представлена помірною кількістю клітин, серед яких переважали молоді фібробласти, розвиненим волокнистим компонентом, великою кількістю кровоносних мікросудин капілярного типу. Зріліша тканина розташовувалась по периферії рубця, у центрі зустрічалися ділянки менш зрілі. Грануляційна тканина була дуже чітко відмежована від дерми та м'язів, що підлягають.

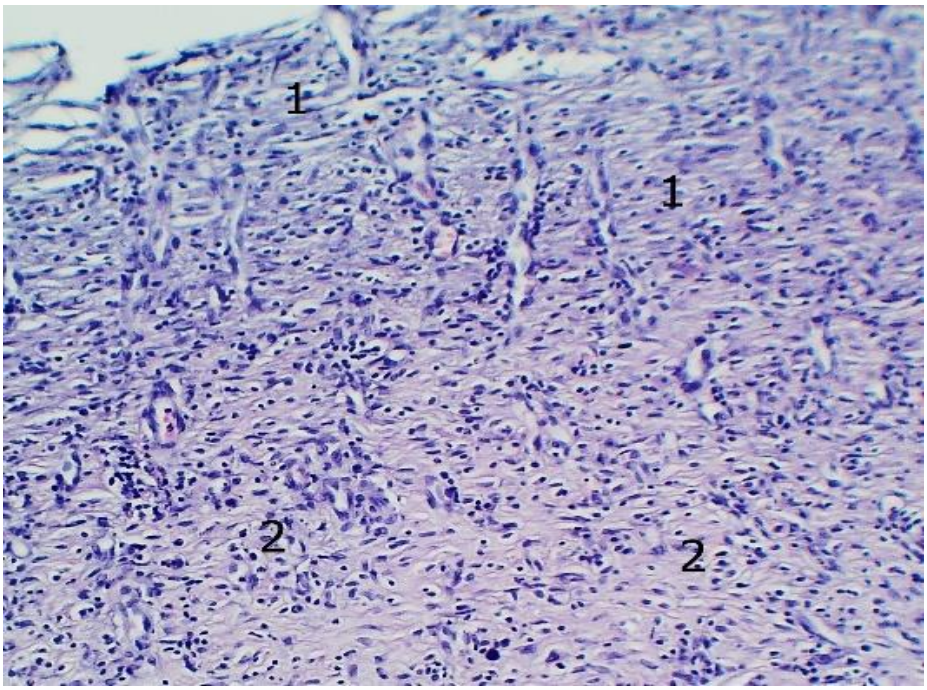

Рис. 8.10. Ділянка ранового дефекту при застосуванні гелю ЕМГПС через 9 днів від моменту нанесення ран. Забарвлення гематоксиліном та еозином. Зб. х100.
1 – молода грануляційна тканина; 2 – зріла грануляційна тканина.

Через 13 днів у контролі зона некрозу була представлена кіркою, що відокремилася (рис. 7.11). Дефект був цілком заповнений рубцевою тканиною, яка відрізнялася від навколишньої незміненої дерми великою кількістю клітинних елементів, кровоносних мікросудин та менш розвиненим волокнистим компонентом. Описаний рубець займав приблизно всю товщину дерми, не поширювався на тканини, що підлягають. Рубець був повністю покритий багатошаровим плоским епітелієм, в якому визначалися базальний і шипуватий, до кінця не сформований, шари зі слабко вираженою межею між ними; зернистий і

роговий шари були відсутні. Рубець сформований на місці дефекту, був відносно широкий за протяжністю, містив помірну кількість клітин, серед яких переважали клітини гематогенного походження, з розвиненим волокнистим компонентом, великою кількістю кровоносних мікросудин. Зріліша тканина визначалася по периферії рубця і в базальних відділах, межа з незміненою дермою була виражена добре.

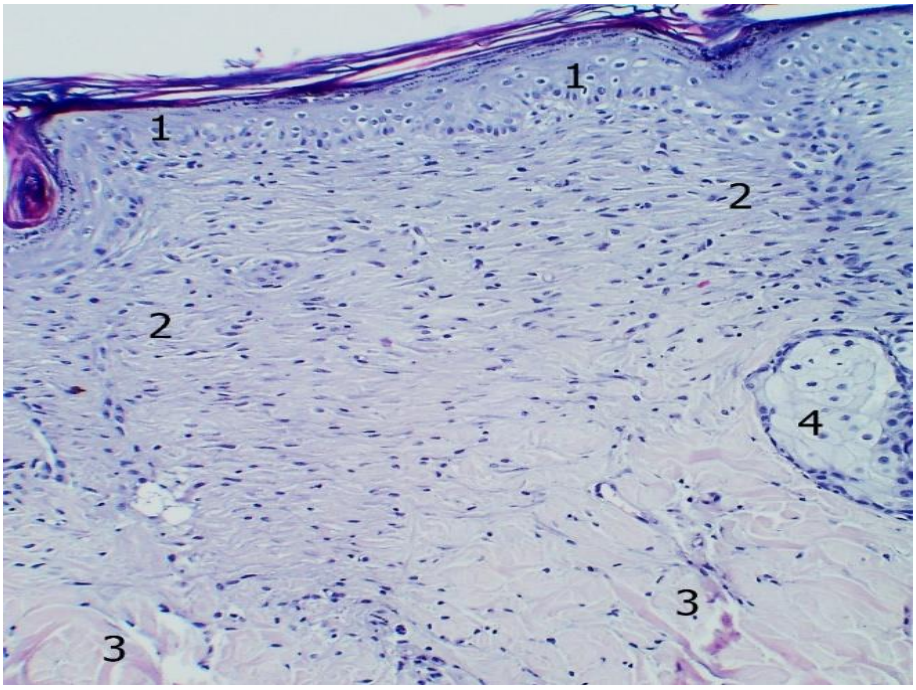

Рис. 8.11. Ділянка ранового дефекту в контролі через 13 днів від моменту нанесення ран. Забарвлення гематоксиліном та еозином. Зб. х100.
1 – епідерміс; 2 – рубець, що формується; 3 – незмінена дерма; 4 – сальна залоза.

Через 13 днів при застосуванні основи гелю зона некрозу була повністю відсутня (рис. 8.12). Дефект цілком заповнений молодою рубцевою тканиною, яка відрізнялася від навколишньої незміненої дерми великою кількістю клітинних елементів, кровоносних мікросудин та менш розвиненим волокнистим компонентом. Рубець займав приблизно всю товщину дерми, не поширювався на тканини, що підлягають. Він був повністю покритий багатошаровим плоским ороговіваючим епітелієм, у якому визначалися всі шари з нечіткими межами. Зернистий шар був тонкий, виражений слабко. Роговий шар – частково десквамований. На деяких ділянках сам епітелій відокремлений від рубця. Рубець

на місці дефекту відносно широкий за протяжністю, містив помірну кількість клітин, серед яких переважали фібробласти. Він характеризувався розвиненим волокнистим компонентом, великою кількістю кровоносних мікросудин. Зріліша тканина розташовувалася в базальних відділах, межа з незміненою дермою була виразна.

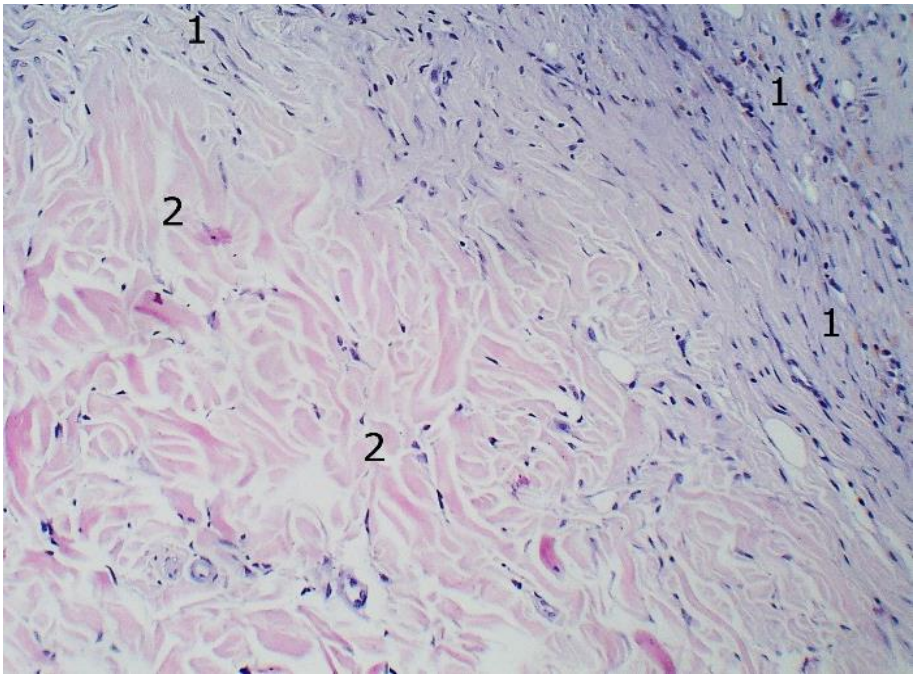

Рис. 8.12. Ділянка ранового дефекту з використанням основи гелю через 13 днів від моменту нанесення ран. Забарвлення гематоксиліном та еозином. Зб. х100.
1 – рубець, що формується; 2 – незмінена дерма.

Через 13 днів лікування рани препаратом порівняння зона некрозу була відсутня повністю (рис. 8.13). Дефект цілком заповнений рубцевою тканиною, яка відрізнялася від навколишньої незміненої дерми великою кількістю клітинних елементів і менш розвиненим волокнистим компонентом. Рубець був вкритий багатошаровим плоским ороговіваючим епітелієм, у якому є всі шари зі слабко вираженими межами між ними. За товщиною епітелій помітно не відрізнявся від незміненого. Відбулася епітелізація рани, але траплялися ділянки, де епітелій відсутній. Рубець на місці дефекту був відносно широкий, містив помірну кількість клітин, серед яких значно переважали молоді фібробласти, з розвиненим волокнистим компонентом. Відмічалась помірна кількість кровоносних

мікросудин. Зріліша тканина визначалася по периферії рубця і в базальних відділах, межа з незміненою дермою була виражена добре.

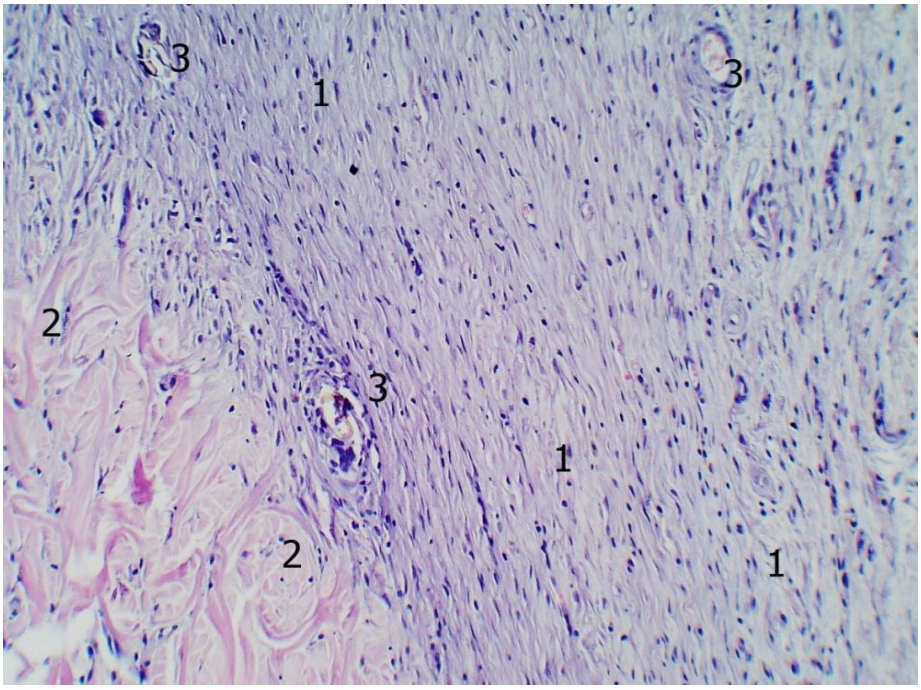

Рис. 8.13. Ділянка ранового дефекту з використанням мазі пантенолу через 13 днів від моменту нанесення ран. Забарвлення гематоксиліном та еозином. Зб. х100.
1 – рубець, що формується з великою кількістю клітин; 2 – незмінена дерма; 3 – кровоносні судини в рубці, який формується

У мікропрепаратах рани, яку обробляли гелем ЕМГПС, через 13 днів зона некрозу була цілком відсутня (рис. 8.14). Дефект був повністю заповнений рубцевою тканиною, яка відрізнялася від навколишньої незміненої дерми великою кількістю клітинних елементів, кровоносних мікросудин та менш розвиненим волокнистим компонентом. Описаний рубець займав усю товщу дерми, не поширювався на тканини, що підлягають. Він був повністю покритий багатошаровим плоским ороговіваючим епітелієм, в якому визначалися всі шари з нечіткими межами. Роговий шар був частково десквамований. Рубець на місці дефекту широкий за протяжністю, містив помірну кількість клітин, серед яких переважали фібробласти, характеризувався розвиненим волокнистим компонентом, великою кількістю кровоносних мікросудин. Зріліша тканина визначалася в базальних відділах, межа з незміненою дермою була виражена чітко.

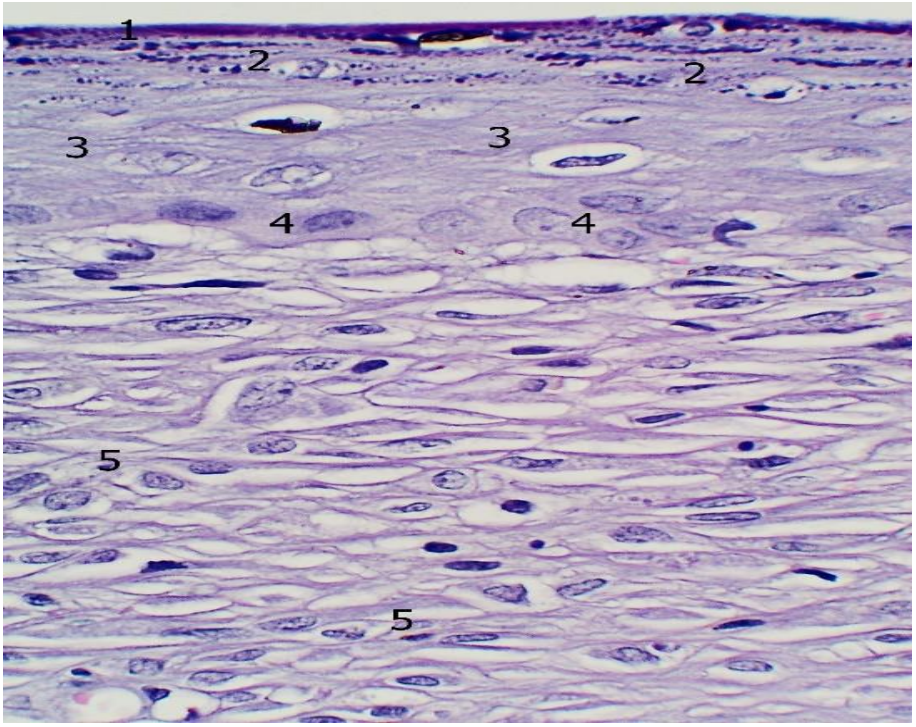

Рис. 8.14. Ділянка ранового дефекту з використанням гелю ЕМГПС через 13 днів від моменту нанесення ран. Забарвлення гематоксиліном та еозином. Зб. х400.
1 – роговий шар епідермісу; 2 – зернистий шар епідермісу; 3 – шипуватий шар епідермісу; 4 – базальний шар епідермісу; 5 – фібробласти в сполучнотканинному рубці, що формується.

Отже, мали місце певні відмінності гістологічної картини ран різних груп. Через 3 дні під дією гелю ЕМГПС була відсутня кірка, менше інфільтрація нейтрофільними лейкоцитами, товще і зріліше грануляційна тканина, спостерігалось вростання епітелію в зону ушкодження порівняно з контролем. Порівняно з основою гелю можна було відмітити відсутність кірки та меншу кількість лейкоцитів, порівняно з ефектом мазі пантенолу – товщий шар грануляційної тканини. Через 9 днів гістологічна картина ран, які обробляли гелем ЕМГПС, відрізнялась від інших груп відсутністю зони некрозу, кращим розвитком грануляційної тканини, повною епітелізацією рани. Через 13 днів гістологічна картина ран із застосуванням основи гелю, препарату порівняння та гелю ЕМГПС була подібною та істотно відрізнялась від контролю відсутністю зони некрозу, більшою зрілістю рубцевої тканини та наявністю і кращим розвитком шарів

епідермісу. Одержані результати показують, що ЕМГПС при місцевому лікуванні шкірної рани здатний зменшувати запалення і стимулювати проліферацію.

8.3. Морфометричні показники ранового процесу

Опис гістологічних препаратів поєднували з кількісною оцінкою окремих показників ранового процесу шляхом морфометрії. Зокрема, визначали товщину зони некрозу. Через 3 дні від моменту нанесення ран при застосуванні основи гелю вона була більше у 2,2 рази ($p<0,001$) у порівнянні з контролем без лікування (табл. 8.2).

Таблиця 8.2

Товщина зони некрозу шкірної рани в різні строки спостережень за впливу гелю ЕМГПС, гелевої основи та препарату порівняння (M ± m)

Термін спостережень	Товщина зони некрозу за різного впливу на рану, мкм			
	контроль	основа гелю	пантенол	гель ЕМГПС
Через 3 дні	858,7±85,4 (n=19)	1904,3±61,7* (n=12)	1585,2±94,8* (n=19)	1118,8±160,0$^{\#,\wedge}$ (n=14)
Через 9 днів	781,8±101,5 (n=22)	501,0±32,5* (n=18)	248,9 ±17,7$^{*,\#}$ (n=9)	255,3 ±24,0$^{*,\#}$ (n=10)

Примітки:

1. * – $p<0,05$ у порівнянні з контролем.
2. $^{\#}$ – $p<0,05$ у порівнянні з основою гелю.
3. $^{\wedge}$ – $p<0,05$ у порівнянні з маззю пантенолу.

При застосуванні препарату порівняння товщина зони некрозу в цей момент спостережень виявилась більшою в 1,8 рази, ніж у контролі ($p<0,001$), і не відрізнялась вірогідно від такої при використанні основи гелю. При лікуванні ран гелем ЕМГПС товщина зони некрозу не мала вірогідних відмінностей від контролю, але була в 1,7 рази меншою ($p<0,001$) у порівнянні з такою при застосуванні основи гелю. Водночас під впливом гелю ця зона була тоншою в 1,4

рази (p<,02) у порівнянні з ранами, які обробляли пантенолом.

Через 9 днів ситуація змінювалась. Товщина зони некрозу в контролі лишалась практично такою ж, як і через 3 дні: зменшення на 9 % було не вірогідним. При застосуванні основи гелю вона зменшилась проти попереднього терміну спостережень на 280 % (p<0,001) і була в 1,6 рази меншою, ніж у контролі (не вірогідно). Під дією мазі пантенолу і гелю ЕМГПС спостерігалося істотне зменшення зони некрозу як у порівнянні з попередніми показниками на 84 % (p<0,001) та 77 % (p<0,001), так і в порівнянні з контролем (p<0,01 та p<0,001). Вірогідної різниці між цими групами та ранами з основою гелю не було виявлено. Ефекти препарату порівняння та гелю ЕМГПС щодо товщини некрозу не відрізнялись. Через 13 днів вимірювання зони некрозу не проводили, оскільки рани вже виповнювались грануляційною та рубцевою тканиною.

Поряд з процесами очищення рани закономірно відбувався розвиток грануляційної тканини. Через 3 дні під впливом основи гелю вона була в 1,5 рази товща, ніж у контролі (p<0,25) (табл. 8.3). Під дією препарату порівняння цей показник перебував на рівні контролю. При застосуванні гелю ЕМГПС товщина грануляцій була в 1,7 рази більшою, ніж у контролі (p<0,02) та в референтній групі (p<0,05).

У наступному терміні спостережень (через 9 днів) товщина грануляційної тканини зростала в ранах усіх груп: у контролі – на 132 % (p<0,001), при застосуванні основи гелю – на 73% (p<0,001), у референтній групі – на 74 % (p<0,002) та при використанні гелю ЕМГПС – на 68 % (p<0,001) у порівнянні з попередніми значеннями. На цей момент також мали місце вірогідні відмінності між окремими групами. Зокрема, товщина грануляційної тканини в ранах, які лікували ЕМГПС, була більшою в 1,2 рази (p<0,25) проти контролю та в 1,6 рази (p<0,001) проти ефекту препарату порівняння.

Через 13 днів від нанесення рани виповнювались рубцевою тканиною. Товщина її шару в ранах усіх груп, за винятком референтної групи, зменшилась у порівнянні з грануляційною тканиною у попередньому терміні спостережень: у контролі – на 36 % (p<0,001), під дією основи гелю – на 44 % (p<0,001), під дією

гелю – на 46 % (p<0,001).

Таблиця 8.3

Товщина грануляцій у шкірній рані в різні строки спостережень за впливу гелю ЕМГПС, гелевої основи та препарату порівняння (M ± m)

Термін спостережень	Товщина грануляцій за різного впливу на рану, мкм			
	контроль	основа гелю	пантенол	гель ЕМГПС
Через 3 дні	529,1±31,2 (n=31)	793,0±90,4 (n=15)	523,8±66,4 (n=24)	888,5±111,1$^{*,\wedge}$ (n=13)
Через 9 днів	1224,5±53,2 (n=24)	1371,8±37,1 (n=13)	914,0 ±67,1 (n=21)	1493,7±146,5$^{\wedge}$ (n=15)

Примітки

1. * – p<0,05 у порівнянні з контролем.
2. $^{\#}$ – p<0,05 у порівнянні з основою гелю.
3. $^{\wedge}$ – p<0,05 у порівнянні з маззю пантенолу.

Через 13 днів товщина шару рубцевої тканини істотно не відрізнялась у контролі (789,0±74,9 мкм, n=21) та в ранах, які обробляли основою гелю (763,1±24,2 мкм, n=10). Вона була більшою в референтній групі проти контролю: 1062,3±54,2 мкм, n=14 (p<0,001). Під дією гелю ЕМГПС товщина рубцевої тканини становила 802,4±83,0 мкм (n=16) і не мала вірогідної різниці з іншими групами.

Товщину епітелію визначали лише через 13 днів від початку експерименту, коли в усіх групах відбувалась епітелізація ран. При цьому в контролі цей показник становив 61,2±3,9 мкм (n=20). Під дією основи гелю він дорівнював 43,4±4,6 мкм (n=18), що було вірогідно менше контролю (p<0,002). У ранах, які лікували препаратом порівняння товщина епітелію, що утворився, становила 57,3±2,8 мкм (n=17), що перевищувало таку при застосуванні основи гелю в 1,3 рази (p<0,05), але суттєво не відрізнялось від контролю. Під впливом гелю ЕМГПС товщина епітелію становила 64,3±1,8 мкм (n=28) і в 1,5 рази перевищувала таку при застосуванні гелевої основи (p<0,001).

Серед інших морфометричних параметрів ранового процесу під впливом

досліджуваного засобу вивчали кількість клітин у грануляційній, а надалі в рубцевій тканині ран, що відображено в табл. 8.4.

Таблиця 8.4

Кількість клітин у стандартній площі грануляційної (рубцевої) тканини ран із різним впливом та в різні терміні спостережень, M ± m (n=30)

Термін спосте-режень	Вид клітин	Кількість клітин за різного впливу на рану			
		контроль	основа гелю	мазь пантенолу	гель ЕМГПС
Через 3 дні	Фібробласти	13,7±1,1	18,2±1,1	13,9±1,1	15,1±0,9
	Гематогенні	21,1±1,7	14,00±1,8	15,0±1,2	15,2 ±1,0
	Усі	34,9±2,2	32,1±1,8 (n=20)	28,8±1,6 (n=30)	30,3±1,4 (n=30)
Через 9 днів	Фібробласти	18,4±1,6	25,3±2,3*	21,4±1,5	23,7±1,1
	Гематогенні	18,1±1,8	22,4±2,6	15,1±1,2	13,4 ±1,6
	Усі	36,5±2,0	48,4±1,6*	36,5±1,3$^{\#}$	37,0±1,9$^{\#}$
Через 13 днів	Фібробласти	18,5±2,3	12,7±0,9*	15,1±1,2	14,1±1,1
	Гематогенні	7,4±0,8	15,9±3,3*	5,8 ±0,8$^{\#}$	3,4 ±0,4$^{*,\#,\wedge}$
	Усі	23,1±0,8	28,5±3,3	21,3±1,3	17,4±1,0$^{\#+}$

Примітки:

1. * – p<0,05 у порівнянні з контролем.
2. $^{\#}$ – p<0,05 у порівнянні з основою гелю.
3. $^{\wedge}$ – p<0,05 у порівнянні з маззю пантенолу.

Через 3 дні вірогідної різниці в кількості фібробластів у фіксованій площі грануляційної тканини ран різних груп не було. Через 9 днів кількість фібробластів у грануляційній тканині зростала на 34 % (p<0,5) у контролі, 39 % (p<0,05) при застосуванні основи гелю, 57 % (p<0,001) при лікуванні гелем ЕМГПС і на 54 % (p<0,01) при застосуванні мазі пантенолу в порівнянні з відповідними показниками через 3 дні від моменту нанесення ран. На даному етапі загоєння ран кількість фібробластів під дією основи гелю була в 1,3 рази (p<0,02) вище, ніж у контролі.

Під дією гелю ЕМГПС цей показник перевищував контроль в 1,1 рази ($p<0,1$).

Через 13 днів кількість фібробластів вірогідно відрізнялась від попередньої при застосуванні основи гелю, де вона знизилась на 50 % ($p<0,001$), при застосуванні гелю ЕМГПС, де зниження становило 41 % ($p<0,05$), при застосуванні мазі пантенолу, де зниження дорівнювало 29 % ($p<0,05$). У групі ран з основою гелю цей показник був менше в 1,5 рази ($p<0,05$) проти контролю, а в групі ран з лікуванням гелем ЕМГПС мав тенденцію до зменшення в 1,3 рази ($p<0,1$) порівняно з контролем.

Визначаючи число клітин гематогенного походження в грануляційній тканині ран, можна було бачити, що через 3 дні при обробці основою гелю воно зменшувалось 1,5 рази ($p<0,25$) у порівнянні з контролем. Аналогічне зменшення в 1,4 рази ($p<0,25$) спостерігалось також у референтній і дослідній групах ран. Вірогідної різниці між кількістю гематогенних клітин при застосуванні основи гелю та при лікуванні ран маззю пантенолу або гелем ЕМГПС не відмічалось.

Через 9 днів лише під дією основи гелю кількість гематогенних клітин помітно збільшилась на 60 % ($p<0,25$) у порівнянні з попереднім терміном спостережень. При порівнянні цього показника в окремих групах ран через 9 днів вірогідні відмінності мали місце при застосуванні гелю ЕМГПС і під дією мазі пантенолу в порівнянні з основою гелю: зменшення в 1,7 рази ($p<0,005$) і в 1,5 рази ($p<0,05$), відповідно.

Через 13 днів кількість гематогенних клітин у грануляційній (або рубцевій) тканині ран усіх груп істотно зменшилась у порівнянні з цими ж групами в попередньому терміні спостережень, що становило в контролі 60 % ($p<0,001$), під впливом основи гелю – 29 % ($p<0,25$), під дією гелю ЕМГПС – 75 %($p<0,001$), під дією мазі пантенолу – 62 % ($p<0,002$). Між окремими групами ран при оцінці через 13 днів співвідношення було наступне. При застосуванні основи гелю кількість гематогенних клітин перевищувала таку в контролі в 2,2 рази ($p<0,05$), при лікуванні гелем була менше в 2,2 рази ($p<0,05$) і при лікуванні маззю пантенолу – в 1,3 рази (не вірогідно) проти контролю. В обох групах з лікуванням цей показник виявився меншим ($p<0,001$ та $p<0,005$, відповідно) за такий під впливом основи

гелю. При місцевому застосуванні ЕМГПС він був найнижчий, зокрема в порівнянні з референтною групою в 1,7 рази ($p<0,05$).

Через 3 дні загальна кількість клітин у фіксованій площі грануляційної тканини ран різних груп не мала вірогідних відмінностей. Лише для ран, які лікували препаратом порівняння, відмічалась тенденція до зниження цього показника в 1,2 рази ($p<0,25$) у порівнянні з контролем.

Через 9 днів загальна кількість клітин у грануляційній тканині зростала в усіх групах ран, крім контролю. Це зростання становило 51 % ($p<0,001$) при застосуванні основи гелю, 22 % ($p<0,1$) при використанні гелю ЕМГПС, 27 % ($p<0,05$) при дії мазі пантенолу в порівнянні з попередніми показниками цих груп. При цьому загальна кількість каріоцитів була найвищою під впливом основи гелю. Для решти груп вона була меншою в 1,3 рази ($p<0,001$) проти такої в групі з основою гелю.

Через 13 днів відбувалось зниження загальної кількості клітин грануляційної (рубцевої) тканини у контролі, при застосуванні основи гелю, ЕМГПС і пантенолу на 37 % ($p<0,001$), 41 % ($p<0,001$), 53 % ($p<0,001$) та 42 % ($p<0,001$), відповідно, у порівнянні з попереднім терміном спостережень. При цьому зазначений показник при лікуванні гелем ЕМГПС в 1,6 рази ($p<0,001$) менше, ніж при обробці ран основою гелю. При місцевому застосуванні пантенолу він був в 1,3 рази ($p<0,1$) менше в порівнянні з ефектом основи гелю.

Досліджуваний гель з ЕМГПС не тільки впливав на кількість клітин в грануляційній (або рубцевій) тканині ран в окремі строки спостережень, а й змінював співвідношення між ними (рис. 8.15). Відношення фібробластів до гематогенних клітин стрімко збільшувалось через 9 і 13 днів і значно перевищувало таке в інших групах ран, що могло свідчити про стимулювання проліферації і зменшення запалення.

Отже, морфометричні дослідження мікропрепаратів ран показали, що гель ЕМГПС зменшує зону некрозу, посилює розвиток грануляцій на початковому етапі загоєння ран і поліпшує формування епітелію на етапі ремоделювання. Він

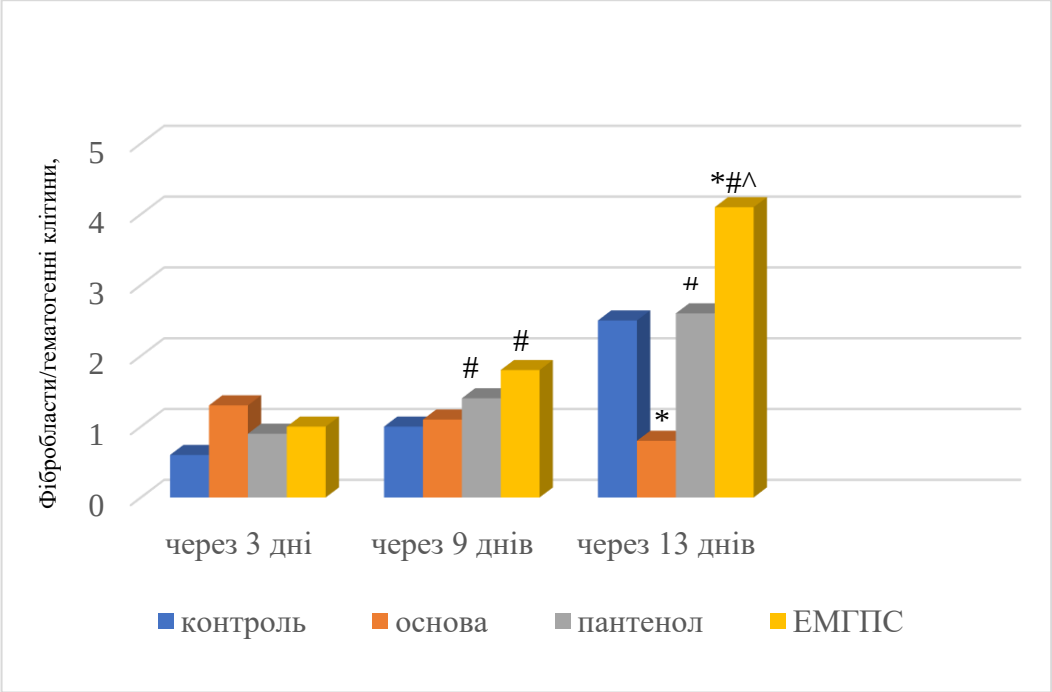

Рис. 8.15. Відношення кількості фібробластів до кількості гематогенних клітин у залежності від впливу на рану і строку спостереження. * – p<0,05 у порівнянні з контролем; # – p<0,05 у порівнянні з основою гелю; ^ – p<0,05 у порівнянні з маззю пантенолу.

зменшує кількість клітин гематогенного походження в рубцевій тканині через 13 днів і забезпечує переважання фібробластів над гематогенними клітинами в пізні строки експерименту.

8.4. Кількість колонієутворюючих одиниць у відбитках з поверхні ран

Колонії на чашках Петрі, утворені мікроорганізмами з поверхні ран різних груп, представлені на рис. 8.16. При визначенні кількості живих мікроорганізмів на поверхні шкірних ран було встановлено, що через 3 дні в групі ран з використанням гелю ЕМГПС кількість КУО мала тенденцію до зниження в 1,7 рази (p<0,1) у порівнянні з контролем (табл. 8.5). Під впливом досліджуваного гелю цей показник був нижчий в 1,9 рази (p<0,05) проти кількості КУО при застосуванні гелевої основи. Препарат порівняння не викликав вірогідних змін числа КУО з поверхні рани в порівнянні з усіма іншими групами.



Рис. 8.16. Колонії мікроорганізмів з поверхні ран через 3 дні від початку експерименту. 1.1 – контроль, 1.2 – основа гелю, 1.3 – гель ЕМГПС, 1.4 – мазь пантенолу. Живильне середовище – кров'яний агар. Фото.

Таблиця 8.5

Кількість мікроорганізмів у відбитках з поверхні ран при застосуванні гелю ЕМГПС, препарату порівняння та основи гелю, M ± m (n=3)

Термін спостережень	КУО/мл, x10^4			
	контроль	основа гелю	мазь пантенолу	гель ЕМГПС
Через 3 дні	6,66±0,52	7,64±0,76	5,16±0,80	4,02±0,72$^{\#}$
Через 9 днів	4,87±0,61	7,30±0,92	2,83±0,90$^{\#}$	2,57±0,59$^{\#}$
Через 13 днів	0,44±0,03	0,39±0,03	0,27±0,02$^{*,\#}$	0,24±0,03$^{*,\#}$

Примітки:

1. * – $p<0,05$ у порівнянні з контролем.

2. $^{\#}$ – $p<0,05$ у порівнянні з основою гелю.

Через 9 днів найбільша кількість КУО була характерна для ран, які обробляли гелевою основою. При лікуванні препаратом порівняння та гелем ЕМГПС цей показник зменшився відповідно у 2,6 ($p<0,01$) та 2,8 рази ($p<0,01$) проти такого для

ран з основою гелю. Він був нижчий за контроль в 1,7 та 1,9 рази, відповідно, що однак було не вірогідно.

Через 13 днів одночасно з істотним скороченням площі ран у всіх групах кількість КУО скоротилася на порядок. При цьому в групі з використанням досліджуваного гелю вона була в 1,8 рази ($p<0,01$) менше, ніж у контролі, та в 1,6 рази ($p<0,02$) менше, ніж при застосуванні основи гелю. Препарат порівняння діяв аналогічно за силою ефекту та його спрямуванням.

Отже, гель ЕМГПС знижував кількість КУО у відбитках з поверхні шкірної рани, що було найбільше виразним через 9 днів від початку лікування. На всіх етапах спостережень його ефект істотно не відрізнявся від дії препарату порівняння.

Висновки до розділу 8

1. Процес загоєння шкірної рани без лікування характеризувався явищами запалення, проліферації та ремоделювання, які розвивались стадійно і частково перекривались, і тривав до 14 днів від моменту нанесення ран.

2. Вірогідна різниця в зменшенні площі ран на користь гелю ЕМГПС спостерігалась через 6, 9 та 13 днів проти контролю та препарату порівняння. Динаміка скорочення площі ран свідчила, що гель ЕМГПС більшою мірою впливав на фази запалення та проліферації ранового процесу, тоді як мазь пантенолу реалізувала свою активність у фази проліферації та ремоделювання.

3. Через 3 дні під дією гелю ЕМГПС порівняно з основою гелю можна було відмітити відсутність кірки та меншу кількість лейкоцитів, порівняно з ефектом мазі пантенолу – товщий шар грануляційної тканини. Через 9 днів гістологічна картина ран, які обробляли гелем ЕМГПС, відрізнялась від інших груп відсутністю зони некрозу, кращим розвитком грануляційної тканини, повною епітелізацією рани. Через 13 днів гістологічна картина ран із застосуванням основи гелю, препарату порівняння та гелю ЕМГПС була подібною та відрізнялась від контролю відсутністю зони некрозу, більшою зрілістю рубцевої тканини та кращим

розвитком шарів епідермісу.

4. Морфометричні дослідження мікропрепаратів показали, що гель ЕМГПС зменшує товщину зони некрозу, збільшує товщину грануляційної тканини на початковому етапі загоєння ран, поліпшує формування епітелію на етапі ремоделювання, зменшує кількість клітин гематогенного походження в рубцевій тканині через 13 днів і забезпечує переважання фібробластів над гематогенними клітинами в пізні строки експерименту.

5. Гель ЕМГПС знижував кількість КУО у відбитках з поверхні шкірної рани, що було найбільше виразним через 9 днів від початку лікування. На всіх етапах спостережень його ефект істотно не відрізнявся від дії препарату порівняння.

Наукові праці, опубліковані за матеріалами розділу 8:

1. Балюк ОЄ, Важнича ОМ, Луценко РВ. Дія нового гелю з антиоксидантом на загоєння шкірної рани. Міжнародна науково-практична конференція «Експериментальна та клінічна фармакологія», присвячена 100-річчю кафедри фармакології НФаУ, 23–24 жовтня 2024 року: Збірник наукових праць «Експериментальна та клінічна фармакологія». Харків: НФаУ, 2024. С. 109-110.

АНАЛІЗ І УЗАГАЛЬНЕННЯ РЕЗУЛЬТАТІВ ДОСЛІДЖЕННЯ

З огляду на роль оксидативного стресу в патогенезі дерматологічних захворювань як фактору, що посилює запалення і сприяє хронізації патологічного процесу, застосування антиоксидантів може допомогти ефективно коригувати ці захворювання. Перед усім, постає питання, чи придатний антиоксидант для лікування, особливо топічного, дерматологічної патології. На початковому етапі пошуку відповідь на нього може дати комп'ютерне прогнозування, яке нині є стандартом у розвитку нових лікарських засобів і основою перепрофілювання відомих препаратів на нові показання [187, 188]. Ці міркування викликали наш інтерес до *in silico* аналізу структура-активність гетероциклічного антиоксиданту ЕМГПС на наявність фармакологічних ефектів, потенційно корисних при лікуванні захворювань шкіри.

Результати ретроспективного комп'ютерного прогнозування показали, що значна кількість видів активності, які прогнозувалися в етилметилгідроксипіридину, узгоджувалася з широким спектром відомих фармакодинамічних ефектів даної структури, включаючи антиоксидантний, нейропротекторний та ноотропний ефекти, ретинопротекторну дію, кардіопротекторні та ренопротекторні ефекти, які реалізуються за рахунок впливу на мембрани, ферменти, рецепторні комплекси та сигнальні шляхи [13]. Ще більша кількість видів активності прогнозувалася в сукцинату, і, вочевидь, була зумовлена універсальною роллю даної речовини в енергетичних процесах, біохімічних реакціях, активації сигнальних шляхів та програм транскрипції [189, 190].

Потенційна активність ЕМГПС проти себореї, екземи, алопеції та свербіжу була розцінена нами як безумовно корисна для дерматології, оскільки стосувалася поширених захворювань шкіри або їх симптомів. Присутній у результатах прогнозу ефект посилення фоточутливості міг стосуватися фотодинамічної терапії псоріазу, вітиліго, раку шкіри [191]. Однак це передбачення було суперечливим, оскільки відомо, що антиоксиданти, навпаки, протидіють фотостарінню шкіри та

канцерогенезу, викликаним сонячним опроміненням [192].

Потенційна протиінфекційна активність ЕМГПС була визнана актуальною для лікування шкірних хвороб тому, що бактеріальна та грибкова інфекція часто виступає як етіологічний фактор або ускладнює перебіг захворювань шкіри, наприклад, акне, розацеа, атопічного дерматиту [193].

Наявність у масиві даних передбачень щодо впливу на антиоксидантні ферменти і ферменти, пов'язані з метаболізмом глутатіону та аскорбату, узгоджувалася з відомою докорінною властивістю ЕМГПС обмежувати вільно-радикальні процеси та оксидативний стрес [13]. Аналогічно, цілком закономірним було передбачення впливу структурних компонентів ЕМГПС на цілісність клітинних мембран [13].

Серед даних фармпрогнозу привернули увагу такі припустимі механізми дії, як здатність впливати на сигнальні шляхи через активність МАРК або холестерентріол-26-монооксигенази у PPAR-залежному шляху, який задіяний, наприклад, у патогенезі псоріазу [194]. Прогнозована регуляція синтезу простагландинів шляхом інгібування простагландин-A_1-ізомерази або простагландин-E_2-9-редуктази потенційно може бути причетна до дії препарату на запалення, яке є фактором патогенезу численних захворювань шкіри і підтримується, між іншим, завдяки оксидативному стресу [45]. У сукцинату, який входить до складу ЕМГПС, прогнозувалася здатність пригнічувати вивільнення гістаміну, що важливо для зменшення алергічного компоненту захворювань шкіри.

Для реалізації прогнозованого протиінфекційного ефекту ЕМГПС може мати значення вплив на фактори патогенності та/або резистентності мікроорганізмів. Зокрема, потенційна здатність препарату інгібувати псевдолізин, який експресується *P. aeruginosa*, руйнує колаген та еластин, порушує міграцію і виживання фібробластів, кератиноцитів та епітеліальних клітин, утруднює загоєння ран шкіри. Серед даних прогнозу було також інгібування IgA-специфічної серинової ендопептидази, яка секретується грамнегативними *Neisseria gonorrhoeae, Neisseria meningitidis, Haemophilus influenzae* та грампозитивними мікроорганізмами *Streptococcus pneumoniae,* руйнує IgA і дозволяє зазначеним

патогенам адгезуватись до біотичної поверхні. Прогнозоване в структури ЕМГПС пригнічення хлорамфенікол-О-ацетилтрансферази, яка зумовлює резистентність бактерій до хлорамфеніколу, вочевидь, потенційно здатне надати хлорамфеніколу здатності діяти на певні резистентні штами мікроорганізмів, коли він поєднується з цим антиоксидантом.

Як бачимо, ретроспективне комп'ютерне прогнозування нових видів активності в ЕМГПС дозволило передбачити в нього низку ефектів, корисних при лікуванні дерматологічної патології, що допомогло створити робочу гіпотезу і раціонально здійснити планування подальших експериментів.

Збираючись використати ЕМГПС для місцевого лікування дерматологічної патології, ми мали знайти систему доставки, яка одночасно зберігає стабільність антиоксиданту, може вивільняти його і забезпечує антиоксидантний вплив на шкіру. Серед лікарських форм, які набули поширення останнім часом, ми звернули увагу на гелі, основними перевагами яких є пролонгований ефект, наявність зволожуючої дії на шкіру, гіпоалергенність. висока біодоступність, відсутність слідів при нанесенні [195]. Біофармацевтичні експерименти *in vitro* з новим гелем ЕМГПС, виготовленим за лабораторною теологією, дозволили вирішити питання, пов'язані із встановленням швидкості та повноти вивільнення діючої речовини з лікарської форми. За перші 30 хв з гелів ЕМГПС різної концентрації в діалізат дифундувала майже половина діючої речовини, що дало можливість припустити швидкий розвиток ефекту в наступних дослідах *in vivo*. Повне завершення процесу спостерігалось за 4 год. Водночас абсолютна кількість ЕМГПС у діалізаті залежала від концентрації лікарської речовини та вірогідно відрізнялась між зразками гелів різної концентрації. Це вказувало на можливість створення цілої лінійки гелів ЕМГПС різної концентрації, які можна застосовувати за різної тяжкості процесу.

Як компонент фармакодинаміки розробленої місцевої лікарської форми ЕМГПС ми вивчали протимікробну дію цього антиоксиданту і можливості його комбінування з протимікробними засобами різної природи (ефірними оліями, антимікотиками). При визначенні МІК ЕМГПС як проти еталонних, так і проти клінічних штамів бактерій і грибів було показано здатність цього антиоксиданту

гальмувати розвиток тест-культур мікроорганізмів, хоча МІК були від 312 мкг/мл. Відсутність специфічної протимікробної дії в ЕМГПС (МІК>200 мкг/мл) є цілком закономірною для антиоксиданту, водночас виявлені МІК були подібні до таких в інших відомих антиоксидантів, наприклад, в аскорбінової кислоти [196]. Одержані значення МІК були більшими, ніж ті, що можуть бути досягнуті в організмі при ентеральному або парентеральному введенні ЕМГПС, але вони реальні при його місцевому застосуванні, де можливо створення високих концентрацій діючої речовини. Виявлена антимікробна дія ЕМГПС, поряд з відомою антиоксидантною активністю, може пояснювати успішність призначення цього засобу в хірургії при гнійно-запальних процесах [197], хоча концентрації препарату в організмі лишаються субінгібувальними навіть за введення його максимальних терапевтичних доз. Антимікробна дія ЕМГПС зберігалась і тоді, коли він входив до складу гелю. Зразки

Виходячи з перспектив розвитку місцевої лікарської форми на основі ЕМГПС, досліджували поєднану дію цього антиоксиданту та ЕО, які відомі своїми протимікробними властивостями [198, 199]. Комбінування ЕО з ЕМГПС підвищувало чутливість еталонних штамів бактерій і грибів до цих засобів, що було подібно до здатності досліджуваного антиоксиданту посилювати чутливість мікроорганізмів до антибіотиків [154]. Беручи до уваги здатність ЕМГПС змінювати в’язкість клітинних мембран і регулювати функціонування мембранозв’язаних комплексів у макроорганізмі [13], можна припустити, що він полегшує розподіл ЕО в ліпідних компонентах клітинної стінки та ліпідах мембран мікробних клітин, збільшуючи в такий спосіб чутливість мікроорганізмів до цих, як прийнято вважати, мембранотропних агентів, які діють завдяки порушенню цілісності клітинних мембран і витоку електролітів [200]. Поодинокий випадок, коли комбінування ЕО імбиру з ЕМГПС зменшило чутливість тест-культури *S. aureus* проти такої до самої ЕО, може розцінюватись як антагонізм компонентів, подібний тому, що описаний у сумішах ЕО, одна з яких має високу антимікробну активність [201].

Виявлена здатність ЕМГПС підвищувати чутливість мікроорганізмів до ЕО зберігалась у тому разі, коли олію чайного дерева вводили до складу гелю разом з ЕМГПС. Це узгоджувалось з описаними вище результатами і в подальшому може стати основою для розробки фармацевтичних або косметичних композицій з такими інгредієнтами, у яких посилена антимікробна дія буде реалізуватись на тлі антиоксидантної активності, низької токсичності та приємних органолептичних властивостей.

За даними власних досліджень, чутливість C. *albicans* ATCC 10231 до ЕМГПС була слабкою, але він посилював чутливість тест-культури цього мікроорганізму до інших антимікотиків, уключаючи як полієнові антибіотики, так і азоли, що на прикладі флуконазолу було ідентифіковано як адитивний ефект. Виявлена особливість ЕМГПС є вкрай важливою для його впровадження в лікування захворювань шкіри, оскільки кандидоз шкіри часто зустрічається, особливо в пацієнтів з пригніченим імунітетом [202], і може бути резистентним до традиційної терапії [203], що порушує питання про використання комбінованої терапії звичайними та репозиціонованими препаратами як нової стратегії боротьби з загрозою появи резистентності *Candida* [204].

Для скринінгу ефективності *in vivo* обирали гель ЕМГПС з концентрацією 5 %, яка була найменшою достатньою концентрацією для створення ефективної дози досліджуваного антиоксиданту на шкірі тестової ділянки за невеликого об’єму лікарської форми (0,5 мл на одну тварину).

Дослідження гелю ЕМГПС на модельній патології стосувалося перевірки окремих даних фармпрогнозу стосовно потенційної ефективності ЕМГПС при ушкодженнях шкіри, в патогенезі яких поєднуються оксидативні та запальні механізми. Першою патологією стала хімічна депіляція комерційним засобом на основі тіогліколату калію. При візуальній оцінці регенерації волосся після хімічної депіляції ми спостерігали прискорення цього процесу як при обробці тварин новим гелем з антиоксидантом, так і при використанні стандартного препарату для відновлення волосся міноксидилу. В обох випадках це покращення мало характер тенденції, що могло пояснюватися індивідуальними особливостями відновлення

волосся в різних тварин, які посилюють варіабельність результатів [205]. При візуальному огляді тестової ділянки також привернуло увагу, що в референтній групі волосяний покрив був більш однорідним, тоді як при лікуванні гелем ЕМГПС, особливо через 9 днів, спостерігалися окремі довгі волосини. Вочевидь, це пояснювалось тим, що антиоксидант мав менший вплив на синхронізацію циклів розвитку фолікулів порівняно з міноксидилом, якому притаманна така дія [206].

Після хімічної депіляції без лікування в шкірі досліджуваної ділянки виникали гістопатологічні зміни у вигляді базальноклітинної реактивності та збільшення кількості внутрішньоепітеліальних лейкоцитів, які зберігалися до кінця експерименту. Отримані результати узгоджувалися з повідомленнями інших авторів про те, що використання звичайних кремів для депіляції викликало гістопатологічні зміни в лабораторних мишей вже після короткого впливу [207], і свідчили про те, що явища реактивного запалення можуть виникати внаслідок лужної реакції депіляторія на шкіру гризунів, яка відрізняється від шкіри людини меншою товщиною [205].

Гель ЕМГПС посилював реактивні явища в шкірі досліджуваної ділянки порівняно з контрольною патологією. Здавалося б, отримані результати суперечать здатності ЕМГПС пригнічувати вільно-радикальні стадії синтезу простагландинів, які каталізуються циклооксигеназою та ліпооксигеназою [13]. Однак у випадку відновлення волосся механізми, які пов’язують запалення з регенерацією через запальні цитокіни та фактори Wnt, можуть переважати [208, 209]. Таке припущення видається вірогідним, якщо порівнювати гістопатологічні процеси в шкірі під дією гелю ЕМГПС з процесами після лікування міноксидилом, який також посилив реактивні явища в шкірі порівняно з контролем.

Крім морфологічних змін, у щурів контрольної групи реєстрували підвищення вмісту МДА, зниження активності СОД та підвищення активності каталази. Це могло свідчити про розвиток оксидативного стресу, пов’язаного з модифікацією цитокінового профілю, викликаною депіляцією [210], а в перші дні після видалення волосся – із загальним адаптаційним синдромом. Вочевидь, хімічна депіляція великої ділянки тіла у тварин є значно серйознішим втручанням,

ніж видалення волосся депіляторієм на обмеженій ділянці тіла людини через видові особливості функцій волосяного покриву та будови шкіри [205].

Підвищення рівня МДА та зниження активності СОД у тварин з депіляцією без лікування зберігалися до кінця експерименту. Низька активність СОД на ранній стадії відновного періоду могла бути наслідком інгібування ферменту надлишком продукту реакції, а в пізньому періоді – відображати зниження генерації супероксид-аніон радикалу. Каталаза працює в тандемі з СОД, і коливання її активності, вочевидь, були пов'язані зі змінами продукції пероксиду водню в супероксиддисмутазній реакції.

Як гель ЕМГПС, так і препарат порівняння знижували концентрацію МДА в шкірі тестової ділянки, підвищували активність СОД та модифікували активність каталази, тобто виявляли антиоксидантну дію, що було очікуваним для ЕМГПС як відомого антиоксиданту [13]. Виходячи з ролі оксидативного стресу в пригніченні росту волосся [211], прояв антиоксидантної дії досліджуваного гелю в шкірі депільованої ділянки слід вважати позитивним моментом його фармакодинаміки під час регенерації волосся.

Вивчаючи стан позаклітинного матриксу шкіри після депіляції без фармакокорекції, ми спостерігали підвищення концентрації вільного гідроксипроліну в усі терміни експерименту. Оскільки в процесі визначення цього показника було використано модифікацію аналітичного методу без стадії гідролізу, вочевидь, збільшення вмісту цієї специфічної амінокислоти можна інтерпретувати, як наслідок деструкції колагену на фоні оксидативного стресу і запалення [6].

Гель ЕМГПС знижував вміст гідроксипроліну в шкірі обробленої ділянки, що мало нормалізуючий характер і було подібне до дії міноксидилу, але через 9 і 21 добу поступалося останньому за виразністю. Це могло вказувати на здатність ЕМГПС регулювати взаємозв’язок між позаклітинним матриксом і регенерацією волосяних фолікулів, наприклад, шляхом регуляції сигнальних шляхів, пов’язаних з АФК.

Позаклітинний матрикс являє собою складну мережу колагену, протеогліканів і ГАГ [212]. Тому, крім гідроксипроліну, аналізували вміст сумарної

фракції ГАГ у шкірі. Цей показник збільшився після депіляції без фармакокорекції та знизився під впливом лікування. Можна припустити, що підвищення концентрації ГАГ у шкірі пов'язане з розпадом протеогліканів під впливом інтенсивного утворення АФК після хімічної депіляції. Зниження цього показника, принаймні частково, могло бути наслідком антиоксидантної дії гелю ЕМГПС.

Узагальнюючи результати використання досліджуваного гелю після хімічної депіляції, можна стверджувати, що за умов даного експерименту він сприяв відростанню волосся, але найбільш чітко коригував біохімічні порушення шкіри, спричинені депіляцією. Водночас гель ЕМГПС у деяких тестах поступався топічному міноксидилу та не зменшував реактивне запалення шкіри. Потрібні подальші дослідження, щоб усунути цю неузгодженість, але вже зараз можна припустити, що гель ЕМГПС буде корисний у лікуванні тих форм втрати волосся, які розвиваються на фоні інтенсивного оксидативного стресу, наприклад, при радіо- та хіміотерапії.

Наступним кроком стала перевірка ефектів гелю ЕМГПС при ультрафіолетовому опроміненні. Сонячне світло містить УФ А та УФ В, тому при виборі експериментальної моделі гострого УФ ураження шкіри ми використали еритемну лампу, яка імітує сонячне світло в обох цих діапазонах. Доза була трохи нижчою за діапазон доз для досліджень фототоксичності для УФ А і потрапляла в діапазон доз, що викликали легку еритему в щурів для УФ В [213]. При дослідженні гістологічних препаратів опроміненої шкіри тварин без лікування були виявлені характерні зміни: гідропічна дистрофія клітин, інфільтрація клітинами запалення, збільшення товщини епідермісу. Це свідчило про розвиток модельної патології і збігалося з даними літератури про те, що акантоз, гіперкератоз і запалення спостерігаються при низьких дозах УФ В, навіть за відсутності еритеми та набряку [167, 214].

Позитивний вплив гелю ЕМГПС на структурні елементи опроміненої шкіри характеризувався зменшенням кількості запальних клітин і тенденцією до зменшення відсотка кератиноцитів із дистрофічними змінами через 24 год (тобто після одноразового нанесення гелю), а також значним зменшенням товщини

епідермісу через 48 і 72 год. (тобто після 2-3-разового нанесення гелю). Цей ефект був подібний до терапевтичного ефекту гетероциклічних антиоксидантів рослинного походження (поліфенолів) на шкіру мишей після опромінення УФ В [215]. Хоча думки дослідників щодо ролі антиоксидантів у профілактиці та лікуванні гострого впливу УФ є суперечливими та включають як заперечення їх ефективності [216], так і твердження про високу ефективність [217], наші результати більше відповідають другій точці зору. Вони також показали, що за умов даного експерименту результати фармпрогнозу щодо фотосенсибілізуючої дії ЕМГПС не були підтверджені.

Ми реєстрували підвищення концентрації МДА в шкірі тварин з контрольною патологією, починаючи з 24 год після УФ опромінення, що свідчило про посилення оксидативного стресу та пошкодження макромолекул, зокрема ПОЛ, як описано [218]. Виявлені зміни активності СОД (зниження) і каталази (підвищення, а потім зниження) могли пояснюватися параметрами опромінення, оскільки відомо, що одноразове опромінення УФ А викликає значне зниження активності каталази, тоді як опромінення УФ В сприяє зниженню активності СОД [219, 220].

Активні форми кисню, що генеруються УФ опроміненням шкіри, здатні активувати NF-κB-залежні прозапальні сигнальні шляхи і збільшувати синтез прозапальних цитокінів [221]. Вочевидь, наслідком цього в нашому експерименті був розвиток запальних явищ в опроміненій шкірі. Запалення разом з оксидативним стресом могло пояснити зростання концентрації вільного гідроксипроліну та ГАГ у шкірі тварин контрольної групи, оскільки одним із основних ефектів УФ випромінювання на шкіру є підвищення експресії матриксних металопротеїназ (ММР), які відповідають за деградацію протеїнів позаклітинного матриксу, колагену і протеогліканів [222].

Було показано, що місцеве застосування ЕМГПС після УФ опромінення сприяло підвищенню активності СОД у всі моменти спостереження та нормалізації активності каталази через 48 та 72 години після впливу УФ. У такий спосіб, принаймні частково, воно могло знижувати індуковану УФ ліпопероксидацію в

шкірі, оцінювану за вмістом МДА. Ці результати, імовірно, слід розглядати як наслідок прямої взаємодії ЕМГПС з ліпофільними та гідрофільними радикалами, присутніми в клітинних мембранах, а також його здатності підвищувати активність СОД, каталази та глутатіонпероксидази [13]. Хелатування досліджуваним антиоксидантом іонів двовалентних металів, особливо іонів заліза [223], вочевидь, теж відігравало певну роль в обмеженні оксидативного стресу, ініційованого в шкірі тварин впливом УФ.

Слід припустити, що ЕМГПС, який виділявся з гелю, переривав каскад подій, індукованих УФ випромінюванням, покращував природний антиоксидантний захист шкіри, запобігав ПОЛ і регулював сигнальні шляхи, які модулюють запальні та дистрофічні реакції. Одним із проявів такої дії, вочевидь, було зниження концентрації гідроксипроліну та ГАГ у шкірі досліджуваної ділянки, що вказувало на зменшення руйнування компонентів дермального позаклітинного матриксу внаслідок елімінації АФК та модуляції MAPK/MMPs/колагенового шляху, як це описано в культурі клітин шкіри під антиоксидантною дією іншого агенту [224].

Вищезазначені процеси, що відбувалися в шкірі тварин під впливом ЕМГПС, закономірно викликали морфологічні зміни у вигляді зменшення інфільтрації клітинами запалення та запобігання потовщенню епідермісу. Вони підтвердили зменшення запалення та проліферації в шкірі, тобто терапевтичний ефект гелю ЕМГПС після гострого ушкодження шкіри УФ. У проведеному експерименті ефект місцевого ЕМГПС був більш послідовним, ніж ефект мазі пантенолу як препарату порівняння. Лише в одному випадку (за кількістю запальних клітин у шкірі через 24 год після опромінення) ЕМГПС поступався пантенолу за виразністю змін. Імовірно, це свідчило про те, що висока антиоксидантна активність ЕМГПС надає йому переваги в корекції реакцій, викликаних УФ опроміненням шкіри, над відомим засобом, рекомендованим для полегшення симптомів сонячного опіку.

Отримані дані вказують на перспективи подальших досліджень ЕМГПС для фотопротекції, оскільки профілактична дія, а також лікування несприятливих наслідків хронічного УФ опромінення, таких як фотостаріння або канцерогенез, видаються навіть більш важливими, ніж місцевий терапевтичний ефект при гострій

реакції шкіри на УФ опромінення.

Оскільки псоріаз вважається класичним запальним захворюванням шкіри, крім запалення, індукованого хімічною депіляцією, або впливом УФ опромінення, ми відтворювали псооріазоформний дерматит у щурів за допомогою іміквімоду, коли індуктором запалення виступає стимуляція TLR7 на плазмоцитоїдних дендритних клітинах разом із активацією шляху інтерферону I типу [168]. Обробляючи шкіру щурів іміквімодом, через 6 днів ми одержали типову для цієї моделі симптоматику з еритемою, лущенням та потовщенням шкіри, що за загальною оцінкою PASI відповідало виразному дерматиту і узгоджувалось з даними літератури стосовно моделювання псоріазу в гризунів [168, 225]. У нашому випадку експериментальна патологія супроводжувалась потовщенням епідермісу з підвищеною проліферацією, акантозом, появою запальних клітин, зростанням числа клітин з ознаками дистрофії, збільшенням кількості клітин у сосочковому шарі дерми як при описуванні гістологічної картини, так і при гістоморфометрії, що відповідало даним інших авторів [226]. Іміквімод-індукований дерматит, що розвинувся, характеризувався ознаками оксидативного стресу в шкірі та крові тварин, що є типовим для псоріазу в експерименті і в клініці, корелює з тяжкістю псоріазу і підтримує запальний процес [75]. Одним із наслідків оксидативного стресу, який ми спостерігали під дією іміквімоду, вочевидь, було і порушення позаклітинного матриксу шкіри зі зростанням вмісту вільного гідроксипроліну та тенденцією до збільшення концентрації ГАГ як проявами деградації колагену і глікопротеїнів [227].

Застосування гелю ЕМГПС протягом 6 днів після розвитку симптомів псоріазоподібного дерматиту знизило зовнішні прояви патології з 8,6 до 0,4 балів за шкалою PASI, що було подібно до ефекту місцевого кортикостероїда преднізолону (0,3 бали) і могло свідчити про успішність фармакокорекції. Ця думка підтверджувалась тим, що в щурів, які одержували місцеве лікування антиоксидантом, епідерміс був витончений, ділянки акантозу рідкісні, а кількість клітин у дермі помірна. Відбувалось зменшення товщини епідермісу, кількості фібробластів, гематогенних клітин і загального числа клітин у сосочковому шарі

дерми порівняно з такими до лікування. Зазначені показники не відрізнялись від таких у мазі преднізолону, однак вони також не мали вірогідної різниці й з контролем, де використовували основу гелю. Це може вказувати на те, що за даної патології гелева основа-носій сама має певні лікувальні властивості і потребує подальшого дослідження.

Гель ЕМГПС знижував вміст МДА і нормалізував активність каталази в шкірі тварин з іміквімод-індукованим дерматитом, причому в останньому разі робив це сильніше за носій. Він також нормалізував вміст гідроксипроліну та ГАГ в шкірі тестової ділянки. Виявлені біохімічні зміни біомаркерів оксидативного стресу загалом корелювали зі зменшенням морфологічних ознак патології і були подібні до тих, що спостерігали інші автори при місцевому та ентеральному введенні антиоксидантів на тлі псоріазоподібного дерматиту [228, 229, 230].

Застосовуючи гель ЕМГПС при псоріазоподібному дерматиті, ми відмічали антиоксидантну дію не тільки в шкірі досліджуваної ділянки, а й на системному рівні – у крові. Це було подібне до двох попередніх серій експериментів і супроводжувалося зниженням концентрації продуктів ПОЛ у крові, що відповідає основній властивості ЕМГПС як антиоксиданту та мембранопротектора [13]. Системна дія ЕМГПС при його місцевому застосуванні у формі гелю, імовірно, пояснювалась кількома причинами: по-перше, пригніченням місцевого патологічного процесу та зменшенням надходження продуктів ПОЛ у кров; по-друге, зміною цитокінового профілю через вплив на сигнальні шляхи, асоційовані з АФК; по-третє, всмоктуванням ЕМГПС через пошкоджену шкіру в кров, де реалізувалася його антиоксидантна дія. При створенні місцевих лікарських форм зазвичай прагнуть зменшити їх резорбтивну дію, але у випадку антиоксиданту та його застосування на фоні дерматологічної патології з генералізованим оксидативним стресом системну дію ЕМГПС, вочевидь, слід розцінювати як позитивну, особливо зважаючи на його седативну та ноотропну дію, численні органопротекторні властивості та низьку токсичність [13], оскільки захворювання шкіри можуть підвищувати ризик ураження внутрішніх органів [231, 232] або бути проявами системних захворювань [233].

Аналізуючи вплив гелю ЕМГПС на активність СОД і каталази в крові, можна було помітити, що найбільш вираженим він виявився при лікуванні наслідків хімічної депіляції, тоді як на фоні УФ опромінення реагувала лише СОД крові через 1 день після початку лікування, а при дерматиті, індукованому іміквімодом, – лише каталаза через 6 днів лікування. Ці факти можна пояснити багатокомпонентністю антиоксидантного захисту, коли роль окремих його ланок залежить від джерела АФК та їх кількості [234]. Вочевидь, при деяких патологіях певну роль відігравала також ступінь абсорбції ЕМГПС з місця його нанесення, оскільки відомо, що тіогліколат при депіляції підвищує проникність шкіри [235], а псоріазоподібний дерматит з потовщенням епідермісу та гіперкератозом погіршує проникність шкірного бар'єру для ліків [236].

Також було проведено скринінг ранозагоювальної дії гелю ЕМГПС на моделі шкірної рани. В основу дослідження впливу гелю ЕМГПС було покладено міркування стосовно того, що при надлишку АФК в ділянці рани вони викликають оксидативний стрес, який призводить до пошкодження клітин та прозапального статусу [237]. Воно узгоджувалося з думкою про те, що регулювання окисно-відновного балансу за допомогою модуляції рівня АФК є метою нових методів лікування шкірної рани, а антиоксидантні речовини, які підтримують безпечні рівні АФК у тканинах рани, можуть покращити загоєння [238]. При лікуванні шкірної рани ми використовували антиоксидант ЕМГПС у формі гелю, що також відповідало загальній тенденції при лікуванні ран брати в якості носія біологічно активних речовин гідрогелі або нановолокна [239].

Вивчаючи ефективність гелю ЕМГПС при лікуванні шкірної рани ми зосередили увагу на макро- і мікроскопічних морфологічних дослідженнях, що узгоджується з даними літератури про те, що дію антиоксидантів за аналогічних умов доцільно оцінювати за процентом ран, які повністю загоїлись на певний момент спостережень, зменшенням площі ран, площею реепітелізації, станом грануляцій, ангіогенезом та утворенням колагену [239].

За нашими даними, вірогідна різниця в розмірах ран на користь ЕМГПС спостерігалась через 6, 9 та 13 днів у порівнянні з контролем та маззю пантенолу.

Гель ЕМГПС також прискорив темп скорочення площі ран, особливо в ранні строки спостережень. Це було помітно в порівнянні з контролем, основою гелю і пантенолом і могло свідчити, що ЕМГПС сильніше впливав на початкові стадії ранового процесу – запалення та проліферацію. Встановлене скорочення площі ран під впливом лікування гелем ЕМГПС було подібно до дії гелів інших антиоксидантів: галової кислоти [240], едаравону (3-метил-1-феніл-2-піразолін-5-ону) [241] та кверцетину [242, 243]. За скороченням площі ран, гель ЕМГПС діяв подібно до мазі пантенолу, відомого ранозагоювального засобу, а за впливом на глибину некрозу та товщину грануляцій випереджав його, що узгоджується з даними літератури про порівняння ефекту місцевого застосування антиоксиданту N-ацетилцистеїну та декстрапантенолу при лікуванні ран [244].

У пізні строки спостережень гель ЕМГПС поліпшував епітелізацію ран, як і описаний у літературі крем синтетичного антиоксиданту N-ацетилцистеїну [237]. Він стимулював утворення грануляційної тканини, що було подібно до ефектів інших сполук з антиоксидантними властивостями і, вочевидь, таким же чином пов’язане з посиленою міграцією фібробластів, їх проліферацією з виразним відкладанням колагену та інтенсивнішим ангіогенезом внаслідок модифікації профілю цитокінів та факторів росту [243].

Можна припустити, що гель ЕМГПС при обробці ран закономірно знижує продукцію АФК у місці ушкодження та збільшує активність антиоксидантних ферментів через експресію їх генів [13]. Змінюючи окисно-відновний баланс, він регулює сигнальні шляхи, асоційовані з АФК, і знижує експресію запальних цитокінів і ферментів, таких як TNF-α, ІЛ-1β та ММР-9, та підвищує рівні протизапальних цитокінів, зокрема ІЛ-10, як це описано в куркуміну [245], а також активує фактори регенерації: фокальну адгезійну кіназу та N-кінцеву кіназу, як це робить галова кислота [246]. Результатом є пригнічення запалення та активація проліферації і ремоделювання тканин. Таке припущення стосовно механізму дії ЕМГПС під час ранового процесу узгоджується з результатами щодо впливу антиоксидантів-поліфенолів на хронічні рани, які показали, що зниження

концентрації АФК сприяє загоєнню ран через активацію шляхів про-загоювальних та протизапальних генів [247].

Прискореному загоєнню шкірних ран можуть сприяти й протимікробні властивості гелю ЕМГПС, що в нашому експерименті виявлялось зниженням кількості КУО у відбитках з поверхні ран. На роль протимікробної дії у прискоренні процесів загоєння вказують і інші автори, наприклад, комбінуючи антиоксидант кверцетин із сріблом [248]. Виявлене зменшення кількості КУО на поверхні ран, які обробляли гелем ЕМГПС, підтвердило дані фармпрогнозу стосовно потенціалу протиінфекційної активності ЕМГПС та результати вивчення чутливості мікроорганізмів до нього *in vitro*.

Оскільки існує гіпотеза, що оксидативний стрес у ранах є критичним компонентом для хронізації ран, можна припустити, що гель ЕМГПС буде найбільш корисний при лікуванні ран на фоні загальних метаболічних порушень, особливо на фоні цукрового діабету, як це зазначають стосовно α-токоферолу та N-ацетилцистеїну [249]. Така терапія, заснована на місцевому використанні антиоксиданту, вочевидь, регулюючи окисно-відновний баланс, буде зαменшувати запальний процес і дозволяти рані продовжувати проліферативну фазу загоєння [250].

Завершуючи обговорення результатів дослідження, слід зазначити, що основною його ідеєю було перепрофілювання ЕМГПС на засіб місцевої дії при дерматологічній патології, що охопило такі етапи цього процесу, як комп’ютерне прогнозування, лабораторна технологія виготовлення гелю, дослідження вивільнення активної речовини з гелю, вивчення протимікробної дії гелю та скринінг його ефективності на специфічних для шкіри моделях патології, у яких використали різні за природою ініціюючі фактори (хімічний, радіаційний, механічний та модуляція імунітету). Симптоматика, що слугувала патологічним фоном, відповідно була різною: втрата волосся, легка транзиторна еритема, дефект шкіри, псоріазоподібний дерматит. Водночас на рівні гістологічної структури шкіри вже можна було відмітити спільні риси патології і, насамперед, ознаки запалення. На рівні біохімічних процесів реєструвалися деградація позаклітинного

матриксу шкіри і оксидативний стрес. Вочевидь, він і був головною мішенню для ЕМГПС, з впливу на яку починався «зворотній рух», що завершувався редукцією симптоматики на макроскопічному рівні (рис. 1)

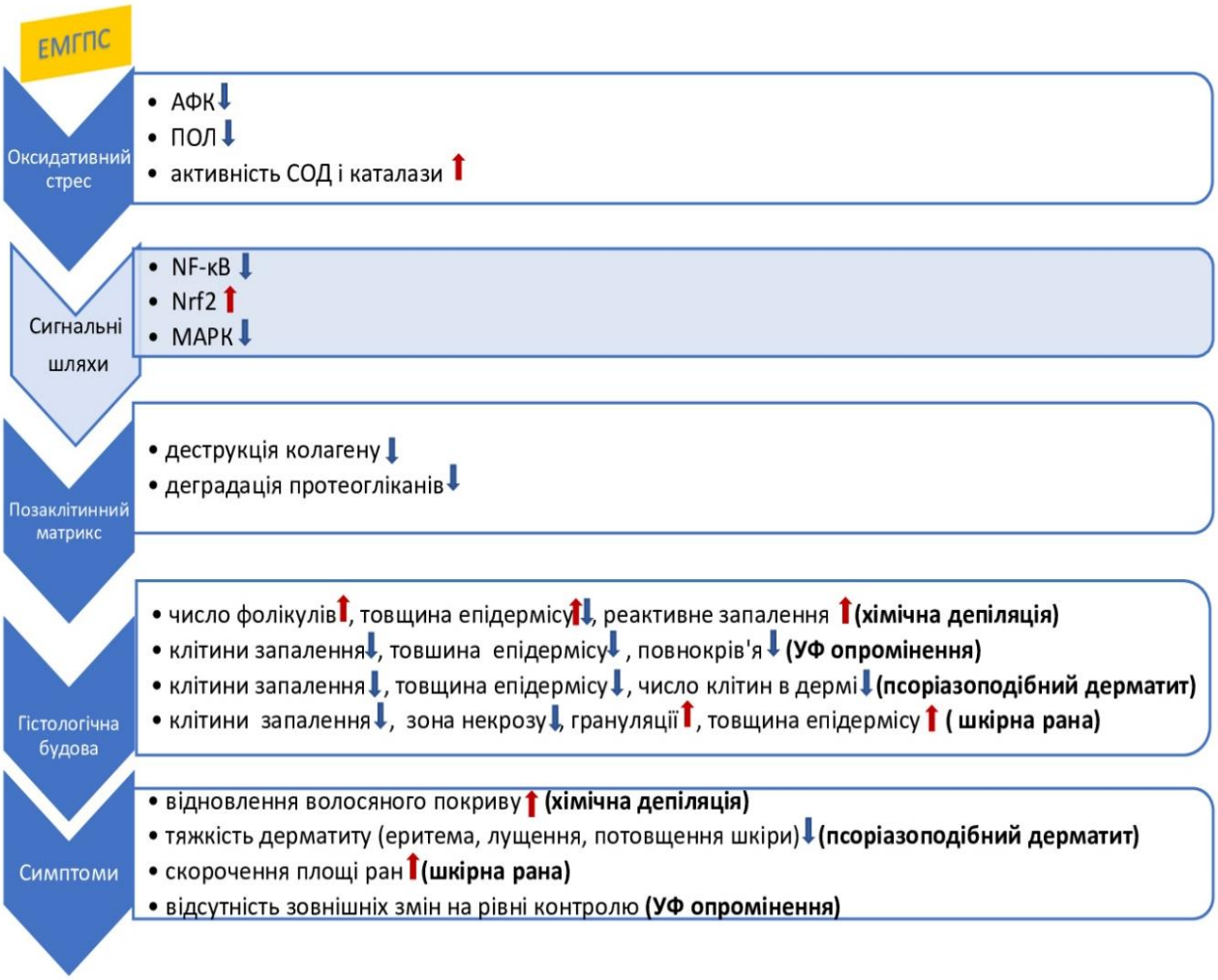

Рис. 1. Можлива ієрархія ефектів ЕМГПС при лікуванні експериментальної патології шкіри. Припущення про роль сигнальних шляхів, асоційованих з АФК – на основі даних літератури. Червоним позначено збільшення показника, синім – зменшення.

Безумовно, проведені скринінгові дослідження мають певні лімітуючі моменти: обмеження стосовно концентрації гелю, режиму дозування, переліку методів аналізу. Поточні дані, отримані нами в ході експерименту на тваринних моделях, потребують подальшого розвитку з безпосереднім визначенням експресії генів, цитокінів та ферментів в ушкодженій шкірі з тим, щоб перейти до клінічних досліджень для перевірки ефективності та безпеки запропонованої лікарської

форми. Водночас вже зараз можна стверджувати, що гель ЕМГПС має перспективи у лікуванні низки дерматологічних захворювань, зокрема таких поширених, як псоріаз, фотодерматози, шкірні рани та алопеція.

ВИСНОВКИ

У дисертації наведено теоретичне узагальнення і розв'язання наукового завдання, що полягає в з'ясуванні можливості місцевого застосування етилметилгідроксипіридину сукцинату для лікування ушкоджень і захворювань шкіри з оксидативно-запальними механізмами патогенезу.

1. При фармакоінформаційному аналізі структури ЕМГПС були виявлені ефекти дерматологічного спрямування, до яких належить антисеборейна, протиалопеційна, протиекземна, протисвербіжна, протиінфекційна дія, які могли бути зумовлені впливом на мембрани, антиоксидантний захист, стан сполучної тканини, ферменти та сигнальні шляхи, задіяні в розвитку запалення, а також на фактори патогенності мікроорганізмів.

2. За лабораторною технологією було виготовлено гелі ЕМГПС на синтетичній основі, що включала спирт полівініловий та карбомер-940, і встановлено, що гелі ЕМГПС з концентрацією 2,5-7,5 % у модельному середовищі вивільняють 47-49 % лікарської речовини за перші 30 хв пропорційно до її вмісту, а весь процес завершується протягом 4 год.

ЕМГПС гальмувала розвиток еталонних і клінічних штамів грампозитивних і грамнегативних бактерій у діапазоні концентрацій 312-2500 мкг/мл і справляла фунгістатичну дію на штами кандиди, а також підвищувала чутливість тест-культур еталонних штамів мікроорганізмів, уключаючи *S. aureus* ATCC 25293, *E. coli* ATCC 25922, *C. albicans* ATCC 10231, до ефірних олій. Маючи власну слабку дію на еталонний штам C. *albicans* ATCC 10231, ЕМГПС посилював дію традиційних антимікотиків різної будови, що на прикладі флуконазолу було оцінено як адитивний ефект (ФІІК= 0,612).

4. Протимікробна дія ЕМГПС зберігалась у складі гелю, який *S. aureus* ATCC 25293, *S. epidermidis* ATCC 14990, *M. luteus* ATCC 4698, *E. faecalis* ATCC 29212, *E. coli* ATCC 25922, *C. albicans* ATCC 10231)*S. aureus* 5352, *P. aeruginosa* 5245, *C. albicans* 5261, що надавало такій композиції переваги у порівнянні з її окремими

компонентами та препаратом порівняння.

5. При місцевому застосуванні 5 % гелю ЕМГПС (125 мг/кг, 1 раз на день протягом 21 дня) після хімічної депіляції відновлення волосяного покриву в щурів прискорювалось тією ж мірою, що і під впливом препарату порівняння міноксидилу. За цих умов гель ЕМГПС збільшував кількість волосяних фолікулів у стандартній площі мікропрепаратів через 21 день у 2 рази ($p<0,001$) проти контролю, протидіяв змінам товщини епідермісу через 3 та 21 день, але не впливав на діаметр волосяних фолікулів. Застосування 5 % гелю ЕМГПС після хімічної депіляції в білих щурів знижувало вміст МДА в 1,2-1,4 рази ($p<0,001$), підвищувало активність СОД в 1,3-1,8 рази ($p<0,001$), зменшувало порушення активності каталази, нормалізувало вміст гідроксипроліну та ГАГ ($p<0,001$) у порівнянні з контролем, що було подібно або дещо слабше ефектів міноксидилу. Під впливом гелю через 3, 9 та 21 день експерименту відбувалось зниження вмісту МДА і зменшення порушень активності СОД і каталази в крові проти контролю.

6. При місцевому застосуванні гелю 5 % ЕМГПС (125 мг/кг маси тіла 1 раз на день протягом 3-х днів) на фоні УФ опромінення (УФ А 3,75 Дж/см^2, УФ В 0,05 Дж/см^2) у шкірі опроміненої ділянки він зменшував товщину епідермісу в 1,3-1,4 рази ($p<0,001$) через 48 і 72 год, та інфільтрацію клітин запалення в 1,4 рази ($p<0,001$) через 24 год. В опроміненій УФ шкірі гель ЕМГПС знижував вміст МДА в 1,2 рази ($p<0,05$), зменшував зміни активності СОД і каталази, а також знижував концентрацію гідроксипроліну в 1,7-2,1 рази ($p<0,001$) і ГАГ в 1,3-1,2 рази ($p<0,05$) через 48 і 72 год у порівнянні з контролем. Він протидіяв накопиченню продуктів ПОЛ у крові та знижував активність СОД через 24 год. Гель ЕМГПС діяв сильніше за препарат порівняння – мазь пантенолу, поступившись останньому лише стосовно кількості запальних клітин у шкірі через 24 год.

7. Лікування псоріазоподібного дерматиту гелем ЕМГПС (125 мг/кг, 1 раз на день протягом 6 днів) прискорювало редукування симптоматики з 8,6 балів за шкалою PASI до 0,4 балів ($p<0,001$) тією ж мірою, що й препарат порівняння мазь преднізолону. За даними гістоморфометрії, місцеве застосування ЕМГПС при псоріазоподібному дерматиті зменшувало потовщення епідермісу та число клітин

у сосочковому шарі дерми в порівнянні з такими до лікування. Гель ЕМГПС зменшував вміст МДА, активність каталази, вміст гідроксипроліну та ГАГ, які були підвищені в шкірі тварин до лікування, що було подібно до ефектів препарату порівняння. Місцеве застосування ЕМГПС також зменшувало накопичення продуктів ПОЛ у крові та підвищувало активність каталази крові порівняно з вихідною патологією.

8. При лікуванні шкірних ран вірогідна різниця в зменшенні площі ран на користь гелю ЕМГПС (125 мг/кг, 1 раз на день) спостерігалась через 6, 9 та 13 днів проти контролю та препарату порівняння мазі пантенолу. Гель ЕМГПС під час лікування шкірної рани зменшував товщину зони некрозу, збільшував товщину грануляційної тканини на початковому етапі загоєння ран в 1,7 рази ($p<0,02$) проти контролю, поліпшував формування епітелію на етапі ремоделювання в 1,5 рази ($p<0,001$) проти основи гелю, зменшував кількість клітин гематогенного походження в рубцевій тканині через 13 днів у 2,2 рази ($p<0,05$) і забезпечував переважання фібробластів над гематогенними клітинами у пізні строки експерименту. Він знижував кількість КУО у відбитках з поверхні шкірної рани в порівнянні з основою гелю (через 3, 9 і 13 днів) та контролем (через 13 днів), причому на всіх етапах спостережень його протимікробний ефект не мав вірогідних відмінностей від дії препарату порівняння.

9. На основі власних досліджень та даних літератури слід вважати, що головним механізмом лікувальної дії гелю ЕМГПС при експериментальній дерматологічній патології з найбільшою імовірністю є його антиоксидантний ефект, який регулює активність сигнальних шляхів, асоційованих з АФК, у такий спосіб він зменшує деградацію позаклітинного матриксу, зменшує морфологічні ознаки запалення і модифікує проліферацію, знижуючи її при УФ опроміненні та псоріазоподібному дерматиті або посилюючи при загоєнні ран.

ПРАКТИЧНІ РЕКОМЕНДАЦІЇ

1. Рекомендується подальше фармакологічне та фармацевтичне дослідження гелю ЕМГПС, а також інших можливих топічних лікарських форм даного антиоксиданту, для переходу до клінічних випробувань за новими для цього препарату дерматологічними показаннями.

2. При лікуванні пацієнтів із захворюваннями шкіри доцільно враховувати терапевтичні можливості антиоксидантів у керуванні запаленням та регенерацією шкіри, а також їх потенціал у посиленні протимікробної дії інших препаратів.

СПИСОК ВИКОРИСТАНИХ ДЖЕРЕЛ

1. Karimkhani C, Dellavalle RP, Coffeng LE, et al. Global Skin Disease Morbidity and Mortality: An Update From the Global Burden of Disease Study 2013. JAMA Dermatol. 2017;153(5):406-12. doi:10.1001/jamadermatol.2016.5538

2. Al-Hoqail IA. Epidemiological spectrum of common dermatological conditions of patients attending dermatological consultations in Al-Majmaah Region (Kingdom of Saudi Arabia). Journal of Taibah University Medical Sciences. 2013;8(1):31-7. doi:10.1016/j.jtumed.2013.01.011.

3. Кутасевич ЯФ, Волкославська ВМ. Стан ресурсів і діяльність дерматовенерологічної служби за 1998–2018 рр. в Україні. Нагальні задачі. Дерматологія та венерологія. 2019;84(2):46-9. doi: 10.33743/2308-1066-2019-2-46-49.

4. Кутасевич ЯФ, Джораєва СК, Гончаренко ВВ. Порівняльний аналіз клінікоанамнестичних особливостей перебігу атопічного дерматиту та справжньої екземи, обтяжених стафілококовою інфекцією. Дерматологія та венерологія. 2020;87(1): 8-16. doi: 10.33743/2308-1066-2020-1-8-16.

5. Addor FAS. Antioxidants in dermatology. An Bras Dermatol. 2017 May-Jun;92(3):356-362. doi: 10.1590/abd1806-4841.20175697.

6. Kruk J, Duchnik E. Oxidative stress and skin diseases: possible role of physical activity. Asian Pac J Cancer Prev. 2014;15(2):561-8. doi: 10.7314/apjcp.2014.15.2.561.

7. Pai VV, Shukla P, Kikkeri NN. Antioxidants in dermatology. Indian Dermatol Online J. 2014 Apr;5(2):210-4. doi: 10.4103/2229-5178.131127.

8. Ma EZ, Khachemoune A. Flavonoids and their therapeutic applications in skin diseases. Arch Dermatol Res. 2023 Apr;315(3):321-331. doi: 10.1007/s00403-022-02395-3.

9. Michalak M. Plant-Derived Antioxidants: Significance in Skin Health and the Ageing Process. Int J Mol Sci. 2022 Jan 6;23(2):585. doi: 10.3390/ijms23020585.

10. Suriyaprom S, Mosoni P, Leroy S, Kaewkod T, Desvaux M, Tragoolpua Y.

Antioxidants of Fruit Extracts as Antimicrobial Agents against Pathogenic Bacteria. Antioxidants (Basel). 2022 Mar 21;11(3):602. doi: 10.3390/antiox11030602.

11. Jędrejko K, Catlin O, Stewart T, Muszyńska B. Mexidol, Cytoflavin, and succinic acid derivatives as antihypoxic, anti-ischemic metabolic modulators, and ergogenic aids in athletes and consideration of their potential as performance enhancing drugs. Drug Test Anal. 2024 Dec;16(12):1436-67. doi: 10.1002/dta.3655.

12. Бурчинский СГ. Комплексная коррекция тревожных и когнитивных расстройств в ангионеврологии: цели, задачи, инструменты. Міжнародний неврологічий журнал 2017;8(94):73-8. doi: 10.22141/2224-0713.8.94.2017.120704.

13. Gupta DS, Bagwe Parab S, Kaur G. Promising effects of emoxypine and its succinate derivative in the management of various diseases - with insights on recent patent applications. Curr Res Pharmacol Drug Discov. 2022 Aug 1;3:100121. doi: 10.1016/j.crphar.2022.100121.

14. Sies H. Oxidative stress: a concept in redox biology and medicine. Redox Biol. 2015;4:180-3. doi: 10.1016/j.redox.2015.01.002.

15. Ji LL, Yeo D. Oxidative stress: an evolving definition. Fac Rev. 2021 Feb 9;10:13. doi: 10.12703/r/10-13.

16. Sies H. Oxidative Stress: Concept and Some Practical Aspects. Antioxidants (Basel). 2020 Sep 10;9(9):852. doi: 10.3390/antiox9090852.

17. Sies H, Belousov VV, Chandel NS, Davies MJ, Jones DP, Mann GE, et al. Defining roles of specific reactive oxygen species (ROS) in cell biology and physiology. Nat Rev Mol Cell Biol. 2022 Jul;23(7):499-515. doi: 10.1038/s41580-022-00456-z.

18. Lushchak VI, Storey KB. Oxidative stress concept updated: Definitions, classifications, and regulatory pathways implicated. EXCLI J. 2021 May 26;20:956-967. doi: 10.17179/excli2021-3596.

19. Zuo J, Zhang Z, Luo M, Zhou L, Nice EC, Zhang W, et al. Redox signaling at the crossroads of human health and disease. MedComm (2020). 2022 Mar 31;3(2):e127. doi: 10.1002/mco2.127.

20. Forman HJ, Ursini F, Maiorino M. An overview of mechanisms of redox signaling. J Mol Cell Cardiol. 2014 Aug;73:2-9. doi: 10.1016/j.yjmcc.2014.01.018.

21. Go YM, Jones DP. The redox proteome. J Biol Chem. 2013;288(37):26512-20. doi: 10.1074/jbc.R113.464131.

22. Finkel T. Signal transduction by reactive oxygen species. J Cell Biol. 2011 Jul 11;194(1):7-15. doi: 10.1083/jcb.201102095.

23. Sanchez AMJ, Candau RB, Bernardi H: FoxO transcription factors: Their roles in the maintenance of skeletal muscle homeostasis. Cell Mol Life Sci. 2014;71(9): 1657-71. doi: 10.1007/s00018-013-1513-z.

24. Singh CK, Chhabra G, Ndiaye MA, Garcia-Peterson LM, Mack NJ, Ahmad N. The Role of Sirtuins in Antioxidant and Redox Signaling. Antioxid Redox Signal. 2018 Mar 10;28(8):643-61. doi: 10.1089/ars.2017.7290.

25. Jones DP. Radical-free biology of oxidative stress. Am J Physiol Cell Physiol. 2008 Oct;295(4):C849-68. doi: 10.1152/ajpcell.00283.2008.

26. Zuo L, Prather ER, Stetskiv M, Garrison DE, Meade JR, Peace TI, Zhou T. Inflammaging and Oxidative Stress in Human Diseases: From Molecular Mechanisms to Novel Treatments. Int J Mol Sci. 2019;20(18):4472. doi: 10.3390/ijms20184472.

27. Dempsey B, Dubrall R, Chan O, Lapacz KJ, Riemer J, Jakob U, Ulrich K. A dynamic redox switch turns TRC40 into a chaperone protecting human cells against ATP-depleting, oxidative stress. bioRxiv. 2024.07.10.602939. doi: 10.1101/2024.07.10.602939.

28. Steinbrenner H, Al-Quraishy S, Dkhil MA, Wunderlich F, Sies H. Dietary selenium in adjuvant therapy of viral and bacterial infections. Adv Nutr. 2015;6:73-82.

29. Arulselvan P, Fard MT, Tan WS, et al. Role of Antioxidants and Natural Products in Inflammation. Oxid Med Cell Longev. 2016;2016:5276130. doi: 10.1155/2016/5276130.

30. Soomro S. Oxidative Stress and Inflammation. Open Journal of Immunology. 2019;9:1-20. doi: 10.4236/oji.2019.91001.

31. Ilderbayev O, Okassova A, Rakhyzhanova S, Ilderbayeva G, Zhazykbayeva L. The levels of oxidative stress in a combination of stress factors. J Med Life. 2022 Aug;15(8):927-31. doi: 10.25122/jml-2021-0060.

32. Hajam YA, Rani R, Ganie SY, Sheikh TA, Javaid D, Qadri SS, et al. Oxidative Stress in Human Pathology and Aging: Molecular Mechanisms and Perspectives. Cells. 2022

Feb 5;11(3):552. doi: 10.3390/cells11030552.

33. Thirupathi A, Pinho RA, Ugbolue UC, He Y, Meng Y, Gu Y. Effect of Running Exercise on Oxidative Stress Biomarkers: A Systematic Review. Front Physiol. 2021 Jan 20;11:610112. doi: 10.3389/fphys.2020.610112.

34. Колесникова ОВ, Радченко АО. Сучасний погляд на механізми розвитку оксидативного стресу і його біомаркери при найбільш поширених неінфекційних захворюваннях. Український терапевтичний журнал. 2020;1:51-61. doi: 10.30978/UTJ2020-1-51.

35. Klaunig JE. Oxidative Stress and Cancer. Curr Pharm Des. 2018;24(40):4771-78. doi: 10.2174/1381612825666190215121712.

36. Teleanu DM, Niculescu AG, Lungu II, Radu CI, Vladâcenco O, Roza E, Costăchescu B, Grumezescu AM, Teleanu RI. An Overview of Oxidative Stress, Neuroinflammation, and Neurodegenerative Diseases. Int J Mol Sci. 2022 May 25;23(11):5938. doi: 10.3390/ijms23115938.

37. Griendling KK, Camargo LL, Rios FJ, Alves-Lopes R, Montezano AC, Touyz RM. Oxidative Stress and Hypertension. Circ Res. 2021 Apr 2;128(7):993-1020. doi: 10.1161/CIRCRESAHA.121.318063.

38. Bhatti JS, Sehrawat A, Mishra J, Sidhu IS, Navik U, Khullar N, et al. Oxidative stress in the pathophysiology of type 2 diabetes and related complications: Current therapeutics strategies and future perspectives. Free Radic Biol Med. 2022 May 1;184:114-34. doi: 10.1016/j.freeradbiomed.2022.03.019.

39. Kaur G, Sharma A, Bhatnagar A. Role of oxidative stress in pathophysiology of rheumatoid arthritis: insights into NRF2-KEAP1 signalling. Autoimmunity. 2021 Nov;54(7):385-397. doi: 10.1080/08916934.2021.1963959.

40. Murphy MP, Bayir H, Belousov V, Chang CJ, Davies KJA, Davies MJ, et al. Guidelines for measuring reactive oxygen species and oxidative damage in cells and in vivo. Nat Metab. 2022 Jun;4(6):651-662. doi: 10.1038/s42255-022-00591-z.

41. Poljsak B, Šuput D, Milisav I. Achieving the balance between ROS and antioxidants: when to use the synthetic antioxidants. Oxid Med Cell Longev. 2013; 2013: 956792.

42. Marrocco I, Altieri F, Peluso I. Measurement and Clinical Significance of Biomarkers

of Oxidative Stress in Humans. Oxid Med Cell Longev. 2017;2017:6501046. doi: 10.1155/2017/6501046.

43. Katerji M, Filippova M, Duerksen-Hughes P. Approaches and Methods to Measure Oxidative Stress in Clinical Samples: Research Applications in the Cancer Field. Oxid Med Cell Longev. 2019 Mar 12;2019:1279250. doi: 10.1155/2019/1279250.

44. Martemucci G, Portincasa P, Centonze V, Mariano M, Khalil M, D'Alessandro AG. Prevention of Oxidative Stress and Diseases by Antioxidant Supplementation. Med Chem. 2023;19(6):509-37. doi: 10.2174/1573406419666221130162512.

45. Chen J, Liu Y, Zhao Z, Qiu J. Oxidative stress in the skin: Impact and related protection. Int J Cosmet Sci. 2021 Oct;43(5):495-509. doi: 10.1111/ics.12728.

46. Fenini G, Contassot E, French LE. Potential of IL-1, IL-18 and Inflammasome Inhibition for the Treatment of Inflammatory Skin Diseases. Front Pharmacol. 2017 May 22;8:278. doi: 10.3389/fphar.2017.00278.

47. Satoh T, Otsuka A, Contassot E, French LE. The inflammasome and IL-1β: implications for the treatment of inflammatory diseases. Immunotherapy. 2015;7(3):243-54. doi: 10.2217/imt.14.106.

48. Nakai K, Tsuruta D. What Are Reactive Oxygen Species, Free Radicals, and Oxidative Stress in Skin Diseases? Int J Mol Sci. 2021 Oct 6;22(19):10799. doi: 10.3390/ijms221910799.

49. Belambri SA, Rolas L, Raad H, Hurtado-Nedelec M, Dang PM, El-Benna J. NADPH oxidase activation in neutrophils: Role of the phosphorylation of its subunits. Eur. J. Clin. Invest. 2018;48((Suppl. 2)):e12951. doi: 10.1111/eci.12951.

50. Moghadam Z.M., Henneke P., Kolter J. From Flies to Men: ROS and the NADPH Oxidase in Phagocytes. Front. Cell Dev. Biol. 2021;9:628991. doi: 10.3389/fcell.2021.628991.

51. Manea A. NADPH oxidase-derived reactive oxygen species: Involvement in vascular physiology and pathology. Cell Tissue Res. 2010;342:325-39. doi: 10.1007/s00441-010-1060-y.

52. Steinbrenner H, Ramos MC, Stuhlmann D, Mitic D, Sies H, Brenneisen P. Tumor promoter TPA stimulates MMP-9 secretion from human keratinocytes by activation of

superoxide-producing NADPH oxidase. Free Radic. Res. 2005;39:245-53. doi: 10.1080/10715760500053487.

53. Papparella I, Ceolotto G, Lenzini L, Mazzoni M, Franco L, Sartori M, et al. Angiotensin II-induced over-activation of p47phox in fibroblasts from hypertensives: Which role in the enhanced ERK1/2 responsiveness to angiotensin II? J. Hypertens. 2005;23:793-800. doi: 10.1097/01.hjh.0000163148.97459.9d.

54. Rudolf J, Raad H, Taieb A, Rezvani HR. NADPH Oxidases and Their Roles in Skin Homeostasis and Carcinogenesis. Antioxid. Redox Signal. 2018;28:1238-61. doi: 10.1089/ars.2017.7282.

55. Zheng M, Liu Y, Zhang G, Yang Z, Xu W, Chen Q. The Applications and Mechanisms of Superoxide Dismutase in Medicine, Food, and Cosmetics. Antioxidants (Basel). 2023 Aug 27;12(9):1675. doi: 10.3390/antiox12091675.

56. Pelegrino MT, Paganotti A, Seabra AB, Weller RB. Photochemistry of nitric oxide and S-nitrosothiols in human skin. Histochem. Cell Biol. 2020;153:431-41. doi: 10.1007/s00418-020-01858-w.

57. Nakai K, Yoneda K, Moriue T, Igarashi J, Kosaka H, Kubota Y. HB-EGF-induced VEGF production and eNOS activation depend on both PI3 kinase and MAP kinase in HaCaT cells. J. Dermatol. Sci. 2009;55:170-8. doi: 10.1016/j.jdermsci.2009.06.002.

58. Nakai K, Karita S, Igarashi J, Tsukamoto I, Hirano K, Kubota Y. CoA-Cl prevented TGF-β1-induced CTGF expression by Akt dephosphorylation in normal human dermal fibroblasts, and it attenuated skin fibrosis in mice models of systemic sclerosis. J. Dermatol. Sci. 2019;94:205-12. doi: 10.1016/j.jdermsci.2019.02.003.

59. Arbiser JL, Bonner MY, Ward N, Elsey J, Rao S. Selenium unmasks protective iron armor: A possible defense against cutaneous inflammation and cancer. Biochim. Biophys. Acta Gen. Subj. 2018;1862:2518-27. doi: 10.1016/j.bbagen.2018.05.018.

60. Gagliardi M, Saverio V, Monzani R, Ferrari E, Piacentini M, Corazzari M. Ferroptosis: A new unexpected chance to treat metastatic melanoma? Cell Cycle. 2020;19:2411-25. doi: 10.1080/15384101.2020.1806426.

61. Li P, Jiang M, Li K, Li H, Zhou Y, Xiao X, et al. Glutathione peroxidase 4-regulated neutrophil ferroptosis induces systemic autoimmunity. Nat. Immunol. 2021;22:1107-17.

doi: 10.1038/s41590-021-00993-3

62. Nandi A, Yan LJ, Jana CK, Das N. Role of Catalase in Oxidative Stress- and Age-Associated Degenerative Diseases. Oxid. Med. Cell. Longev. 2019;2019:9613090. doi: 10.1155/2019/9613090.

63. Jaffri J. Reactive Oxygen Species and Antioxidant System in Selected Skin Disorders. Malays J Med Sci. 2023 Feb;30(1):7-20. doi: 10.21315/mjms2023.30.1.2.

64. Коноваленко ЛВ, Літус ОІ, Літус ВІ. Алергічний контактний дерматит і атопічний дерматит: акценти оверлап синдрому. Clin and prev med. 2024 трав [цитовано 2025 січень 05];(3):6-12. Доступно: https://cp-medical.com/index.php/journal/article/view/398.

65. Mehling R, Schwenck J, Lemberg C, Trautwein C, Zizmare L, Kramer D, et al. Immunomodulatory role of reactive oxygen species and nitrogen species during T cell-driven neutrophil-enriched acute and chronic cutaneous delayed-type hypersensitivity reactions. Theranostics. 2021;11:470-90. doi: 10.7150/thno.51462.

66. Esser PR, Wölfle U, Dürr C, von Loewenich FD, Schempp CM, Freudenberg MA, et al. Contact sensitizers induce skin inflammation via ROS production and hyaluronic acid degradation. PLoS One. 2012;7(7):e41340. doi: 10.1371/journal.pone.0041340.

67. Cannavò SP, Riso G, Di Salvo E, Casciaro M, Giuffrida R, Minciullo PL, et al. Oxidative stress involvement in urticaria. J Biol Regul Homeost Agents. 2020 Mar-Apr;34(2):675-8. doi: 10.23812/19-483-12-L.

68. Nettis E, Distaso M, Saitta S, Casciaro M, Cristani M, Saija A, et al. Involvement of new oxidative stress markers in chronic spontaneous urticaria. Postepy Dermatol Alergol. 2017 Oct;34(5):448-52. doi: 10.5114/ada.2017.71110.

69. Kalkan G, Seçkin HY, Duygu F, Akbaş A, Ozyurt H, Sahin M. Oxidative stress status in patients with acute urticaria. Cutan Ocul Toxicol. 2014 Jun;33(2):109-14. doi: 10.3109/15569527.2013.808658.

70. Kasperska-Zajac A, Brzoza Z, Polaniak R, Rogala B, Birkner E. Markers of antioxidant defence system and lipid peroxidation in peripheral blood of female patients with chronic idiopathic urticaria. Arch. Dermatol. Res. 2007;298:499-503. doi: 10.1007/s00403-006-0724-7.

71. Nakai K, Yoneda K, Maeda R, Munehiro A, Fujita N, Yokoi I, et al. Urinary biomarker of oxidative stress in patients with psoriasis vulgaris and atopic dermatitis. J. Eur. Acad. Dermatol. Venereol. 2009;23:1405-8. doi: 10.1111/j.1468-3083.2009.03327.x.

72. Sivaranjani N, Rao SV, Rajeev G. Role of reactive oxygen species and antioxidants in atopic dermatitis. J Clin Diagn Res. 2013 Dec;7(12):2683-5. doi: 10.7860/JCDR/2013/6635.3732.

73. Nakai K, Yoneda K, Murakami Y, Koura A, Maeda R, Tamai A, et al. Effects of Topical N-Acetylcysteine on Skin Hydration/Transepidermal Water Loss in Healthy Volunteers and Atopic Dermatitis Patients. Ann. Dermatol. 2015;27:450-1. doi: 10.5021/ad.2015.27.4.450.

74. Bertino L, Guarneri F, Cannavò SP, Casciaro M, Pioggia G, Gangemi S. Oxidative Stress and Atopic Dermatitis. Antioxidants. 2020; 9(3):196. doi: 10.3390/antiox9030196.

75. Dobrică EC, Cozma MA, Găman MA, Voiculescu VM, Găman AM. The Involvement of Oxidative Stress in Psoriasis: A Systematic Review. Antioxidants (Basel). 2022 Jan 29;11(2):282. doi: 10.3390/antiox11020282.

76. Лемко ІС. Роль показників перекисного окиснення ліпідів та ферментів антиоксидантного захисту у формуванні оксидантного стресу у хворих на псоріаз. Український журнал дерматології, венерології, косметології. 2008;30(3):5-9.

77. Pleńkowska J, Gabig-Cimińska M, Mozolewski P. Oxidative Stress as an Important Contributor to the Pathogenesis of Psoriasis. Int J Mol Sci. 2020 Aug 27;21(17):6206. doi: 10.3390/ijms21176206.

78. Wroński A, Wójcik P. Impact of ROS-Dependent Lipid Metabolism on Psoriasis Pathophysiology. Int J Mol Sci. 2022 Oct 12;23(20):12137. doi: 10.3390/ijms232012137.

79. Xian D, Lai R, Song J, Xiong X, Zhong J. Emerging Perspective: Role of Increased ROS and Redox Imbalance in Skin Carcinogenesis. Oxid Med Cell Longev. 2019 Sep 16;2019:8127362. doi: 10.1155/2019/8127362.

80. Azzimonti B, Ballacchino C, Zanetta P, Cucci MA, Monge C, Grattarola M, et al. Microbiota, Oxidative Stress, and Skin Cancer: An Unexpected Triangle. Antioxidants (Basel). 2023 Feb 21;12(3):546. doi: 10.3390/antiox12030546.

81. Emanuelli M, Sartini D, Molinelli E, Campagna R, Pozzi V, Salvolini E, et al. The Double-Edged Sword of Oxidative Stress in Skin Damage and Melanoma: From Physiopathology to Therapeutical Approaches. Antioxidants (Basel). 2022 Mar 23;11(4):612. doi: 10.3390/antiox11040612.

82. Lingappan K. NF-κB in oxidative stress. Current opinion in toxicology. 2018;7:81-6. doi: 10.1016/j.cotox.2017.11.002.

83. Farias C. F., Massaoka M. H., Girola N., et al. Benzofuroxan derivatives N-Br and N-I induce intrinsic apoptosis in melanoma cells by regulating AKT/BIM signaling and display anti metastatic activity in vivo. BMC Cancer. 2015;15(1):807. doi: 10.1186/s12885-015-1835-3.

84. Papaccio F, D'Arino A, Caputo S, Bellei B. Focus on the Contribution of Oxidative Stress in Skin Aging. Antioxidants (Basel). 2022 Jun 6;11(6):1121. doi: 10.3390/antiox11061121.

85. Shin SH, Lee YH, Rho NK, Park KY. Skin aging from mechanisms to interventions: focusing on dermal aging. Front Physiol. 2023 May 10;14:1195272. doi: 10.3389/fphys.2023.1195272.

86. Shin MH, Rhie GE, Kim YK, Park CH, Cho KH, Kim KH, et al. H2O2 accumulation by catalase reduction changes MAP kinase signaling in aged human skin in vivo. J. Investig. Dermatol. 2005;125:221-9. doi: 10.1111/j.0022-202X.2005.23823.x.

87. Rinnerthaler M, Bischof J, Streubel MK, Trost A, Richter K. Oxidative stress in aging human skin. Biomolecules. 2015 Apr 21;5(2):545-89. doi: 10.3390/biom5020545.

88. Mohania D, Chandel S, Kumar P, Verma V, Digvijay K, Tripathi D, et al. Ultraviolet Radiations: Skin Defense-Damage Mechanism. Adv Exp Med Biol. 2017;996:71-87. doi: 10.1007/978-3-319-56017-5_7. PMID: 29124692.

89. Gromkowska-Kępka KJ, Puścion-Jakubik A, Markiewicz-Żukowska R, Socha K. The impact of ultraviolet radiation on skin photoaging - review of in vitro studies. J Cosmet Dermatol. 2021 Nov;20(11):3427-31. doi: 10.1111/jocd.14033.

90. de Jager TL, Cockrell AE, Du Plessis SS. Ultraviolet Light Induced Generation of Reactive Oxygen Species. Adv Exp Med Biol. 2017;996:15-23. doi: 10.1007/978-3-319-56017-5_2.

91. Bang E, Kim DH, Chung HY. Protease-activated receptor 2 induces ROS-mediated inflammation through Akt-mediated NF-kappaB and FoxO6 modulation during skin photoaging. Redox Biol. 2021;44:102022. doi: 10.1016/j.redox.2021.102022.

92. Solano F. Photoprotection and Skin Pigmentation: Melanin-Related Molecules and Some Other New Agents Obtained from Natural Sources. Molecules. 2020 Mar 27;25(7):1537. doi: 10.3390/molecules25071537.

93. Bowers JM, Hamilton JG, Lobel M, Kanetsky PA Hay JL. Sun exposure, tanning behaviors, and sunburn: examining activities associated with harmful ultraviolet radiation exposures in college students. J Prim Prev 2021;42(5):425-40. doi: 10.1007/s10935-021-00638-z.

94. Guerra KC, Crane JS. Sunburn. 2023 Oct 29. In: StatPearls [Internet]. Treasure Islandh (FL): aStatPearls Publishing; 2024.

95. Zuba EB, Francuzik W, Malicki P, Osmola-Mańkowska A, Jenerowicz D. Knowledge about ultraviolet radiation hazards and tanning behavior of cosmetology and medical students. Acta Dermatovenerol Croat. 2016;24(1):73-7.

96. Lergenmuller S, Rueegg CS, Perrier F, Robsahm TE, Green AC, Lund E, et al. Lifetime sunburn trajectories and associated risks of cutaneous melanoma and squamous cell carcinoma among a cohort of norwegian women. JAMA Dermatol. 2022;158(12):1367-77. doi: 10.1001/jamadermatol.2022.4053.

97. McKenzie C, Nahm WJ, Kearney CA, Zampella JG. Sun-protective behaviors and sunburn among US adults. Arch Dermatol Res. 2023;315(6):1665-74. doi: 10.1007/s00403-023-02547-z.

98. Mancuso JB, Maruthi R, Wang SQ, Lim HW. Sunscreens: an update. Am J Clin Dermatol. 2017;18(5):643-50. doi: 10.1007/s40257-017-0290-0.

99. Tripathi R, Mazmudar RS, Knusel KD, Ezaldein HH, Bordeaux JS, Scott JF. Trends in emergency department visits due to sunburn and factors associated with severe sunburns in the United States. Arch Dermatol Res. 2021;313(2):79-88. doi: 10.1007/s00403-020-02073-2.

100. Xuan Y, Yang Y, Xiang L, Zhang C. The Role of Oxidative Stress in the Pathogenesis of Vitiligo: A Culprit for Melanocyte Death. Oxid Med Cell Longev. 2022

Jan 22;2022:8498472. doi: 10.1155/2022/8498472.

101. Shah AA, Sinha AA. Oxidative stress and autoimmune skin disease. Eur J Dermatol. 2013 Jan-Feb;23(1):5-13. doi: 10.1684/ejd.2012.1884.

102. Motor S, Ozturk S, Ozcan O, Gurpinar AB, Can Y, Yuksel R, et al. Evaluation of total antioxidant status, total oxidant status and oxidative stress index in patients with alopecia areata. Int J ClinExp Med. 2014;7:1089-93.

103. Acharya P, Mathur MC. Oxidative stress in alopecia areata: A systematic review and meta-analysis. Int. J. Dermatol. 2020;59:434-40. doi: 10.1111/ijd.14753.

104. Alzolibani A.A. Preferential recognition of hydroxyl radical-modified superoxide dismutase by circulating autoantibodies in patients with alopecia areata. Ann. Dermatol. 2014;26:576-83. doi: 10.5021/ad.2014.26.5.576.

105. Ozgok Kangal MK, Regan JP. Wound Healing. 2023 May 1. In: StatPearls [Internet]. Treasure Island (FL): StatPearls Publishing; 2024 Jan.

106. Sorg H, Tilkorn DJ, Hager S, Hauser J, Mirastschijski U. Skin Wound Healing: An Update on the Current Knowledge and Concepts. Eur Surg Res. 2017;58(1-2):81-94. doi: 10.1159/000454919.

107. Kolimi P, Narala S, Nyavanandi D, Youssef AAA, Dudhipala N. Innovative treatment strategies to accelerate wound healing: trajectory and recent advancements. Cells. 2022 Aug 6;11(15):2439. doi: 10.3390/cells11152439.

108. Tottoli EM, Dorati R, Genta I, Chiesa E, Pisani S, Conti B. Skin wound healing process and new emerging technologies for skin wound care and regeneration. Pharmaceutics. 2020 Aug 5;12(8):735. doi: 10.3390/pharmaceutics12080735.

109. Bowers S, Franco E. Chronic Wounds: Evaluation and Management. Am Fam Physician. 2020 Feb 1;101(3):159-66.

110. Лоза ЄО, Марушчак МІ, Денефіл ОВ. Особливості перебігу вільнорадикального окиснення в гомогенаті шкіри щурів при різних способах закриття ран. Медична та клінічна хімія. 2017 липень [цитовано 2025 січень 05];(2):63-7. Доступно: https://ojs.tdmu.edu.ua/index.php/ MCC/article/view/6674.

111. Kampfer H, Pfeilschifter J, Frank S. Expression and activity of arginase isoenzymes during normal and diabetes-impaired skin repair. J. Investig. Dermatol. 2003;121:1544-

51. doi: 10.1046/j.1523-1747.2003.12610.x.

112. Paprocki J, Pawłowska M, Sutkowy P, Piechocki J, Woźniak A. Evaluation of Oxidative Stress in Patients with Difficult-to-Heal Skin Wounds Treated with Hyperbaric Oxygen. Oxid Med Cell Longev. 2020 Jul 31;2020:1835352. doi: 10.1155/2020/1835352.

113. Georgescu SR, Mitran CI, Mitran MI, Nicolae I, Matei C, Ene CD, et al. Oxidative Stress in Cutaneous Lichen Planus-A Narrative Review. J. Clin. Med. 2021;10:2692. doi: 10.3390/jcm10122692.

114. Sredoja Tisma V, Bulimbasic S, Galesic Ljubanovic D, Galesic K, Morovic-Vergles J, Mitrovic J, et al. The Onset of Systemic Oxidative Stress Associated with the Accumulation of Lipid Peroxidation Product Acrolein in the Skin of Patients with Small-Vessel Vasculitis. Molecules. 2021;26:2344. doi: 10.3390/molecules26082344.

115. Bergqvist C, Safi R, El Hasbani G, Abbas O, Kibbi A, Nassar D. Neutrophil Extracellular Traps are Present in Immune-complex-mediated Cutaneous Small Vessel Vasculitis and Correlate with the Production of Reactive Oxygen Species and the Severity of Vessel Damage. Acta Derm. Venereol. 2020;100:adv00281. doi: 10.2340/00015555-3363.

116. Emre S, Metin A, Demirseren DD, Akoglu G, Oztekin A, Neselioglu S, Erel O. The association of oxidative stress and disease activity in seborrheic dermatitis. Arch. Dermatol. Res. 2012;304:683-7. doi: 10.1007/s00403-012-1254-0.

117. Seçkin HY, Kalkan G, Bas Y, Akbas A, Önder Y, Özyurt H, Sahin M. Oxidative stress status in patients with melasma. Cutan Ocul Toxicol. 2014;33:212-7.

118. Trüeb RM. Oxidative stress and its impact on skin, scalp and hair. Int J Cosmet Sci. 2021 Nov;43 Suppl 1:S9-S13. doi: 10.1111/ics.12736.

119. Hughes MCB, Williams GM, Pageon H, Fourtanier A, Green AC. Dietary Antioxidant Capacity and Skin Photoaging: A 15-Year Longitudinal Study. J Invest Dermatol. 2021 Apr;141(4S):1111-8.e2. doi: 10.1016/j.jid.2020.06.026.

120. Kumar V, Tanwar N, Goel M, Khan M, Kumar D, Singh G, et al. Antioxidants for Skin Health. Recent Adv Food Nutr Agric. 2024 Aug 6. doi: 10.2174/012772574X311177240710100118.

121. Boo YC. Ascorbic Acid (Vitamin C) as a Cosmeceutical to Increase Dermal Collagen for Skin Antiaging Purposes: Emerging Combination Therapies. Antioxidants (Basel). 2022 Aug 26;11(9):1663. doi: 10.3390/antiox11091663.

122. Keen MA, Hassan I. Vitamin E in dermatology. Indian Dermatol Online J. 2016 Jul-Aug;7(4):311-5. doi: 10.4103/2229-5178.185494.

123. Pincemail J, Meziane S. On the Potential Role of the Antioxidant Couple Vitamin E/Selenium Taken by the Oral Route in Skin and Hair Health. Antioxidants. 2022; 11(11):2270. doi: 10.3390/antiox1111227.

124. Teo CWL, Tay SHY, Tey HL, Ung YW, Yap WN. Vitamin E in Atopic Dermatitis: From Preclinical to Clinical Studies. Dermatology. 2021;237(4):553-64. doi: 10.1159/000510653.

125. Zasada M, Budzisz E, Erkiert-Polguj A. A Clinical Anti-Ageing Comparative Study of 0.3 and 0.5% Retinol Serums: A Clinically Controlled Trial. Skin Pharmacol Physiol. 2020;33(2):102-16. doi: 10.1159/000508168.

126. Quan T. Human Skin Aging and the Anti-Aging Properties of Retinol. Biomolecules. 2023 Nov 4;13(11):1614. doi: 10.3390/biom13111614.

127. Milosheska D, Roškar R. Use of Retinoids in Topical Antiaging Treatments: A Focused Review of Clinical Evidence for Conventional and Nanoformulations. Adv Ther. 2022 Dec;39(12):5351-75. doi: 10.1007/s12325-022-02319-7.

128. Knott A, Achterberg V, Smuda C, Mielke H, Sperling G, Dunckelmann K, et al. Topical treatment with coenzyme Q10-containing formulas improves skin's Q10 level and provides antioxidative effects. Biofactors. 2015 Nov-Dec;41(6):383-90. doi: 10.1002/biof.1239.

129. Lain ET, Agrawal N, Ruvolo E, Weise JM, Callender VD. The Role of Coenzyme Q10 in Skin Aging and Opportunities for Topical Intervention: A Review. J Clin Aesthet Dermatol. 2024 Aug;17(8):50-5.

130. Tessema EN, Bosse K, Wohlrab J, Mrestani Y, Neubert RHH. Investigation of ex vivo Skin Penetration of Coenzyme Q10 from Microemulsions and Hydrophilic Cream. Skin Pharmacol Physiol. 2020;33(6):293-9. doi: 10.1159/000511443.

131. Ayunin Q, Miatmoko A, Soeratri W, Erawati T, Susanto J, Legowo D. Improving

the anti-ageing activity of coenzyme Q10 through protransfersome-loaded emulgel. Sci Rep. 2022 Jan 18;12(1):906. doi: 10.1038/s41598-021-04708-4.

132. Приймак АВ. Вплив комплексного лікування із застосуванням Віта-мелатоніну та лазерної терапії на показники про- й антиоксидантної систем крові у хворих на псоріаз. Вісник наукових досліджень. 2006;45(4):73-7.

133. Sun M, Deng Y, Cao X, Xiao L, Ding Q, Luo F, et al. Effects of Natural Polyphenols on Skin and Hair Health: A Review. Molecules. 2022 Nov 14;27(22):7832. doi: 10.3390/molecules27227832.

134. Tuong W, Walker L, Sivamani RK. Polyphenols as novel treatment options for dermatological diseases: A systematic review of clinical trials. J Dermatolog Treat. 2015;26(4):381-8. doi: 10.3109/09546634.2014.991675.

135. Di Salvo E, Gangemi S, Genovese C, Cicero N, Casciaro M. Polyphenols from Mediterranean Plants: Biological Activities for Skin Photoprotection in Atopic Dermatitis, Psoriasis, and Chronic Urticaria. Plants (Basel). 2023 Oct 15;12(20):3579. doi: 10.3390/plants12203579.

136. Duarte MS, Fuhro VM, de Souza Nogueira J, Romana-Souza B. Polyphenol hydroxytyrosol present olive oil improves skin wound healing of diabetic mice. Wound Repair Regen. 2024 Nov-Dec;32(6):904-15. doi: 10.1111/wrr.13217.

137. Zhang Y, Heinemann N, Rademacher F, Darvin ME, Raab C, Keck CM, Vollert H, et al. Skin Care Product Rich in Antioxidants and Anti-Inflammatory Natural Compounds Reduces Itching and Inflammation in the Skin of Atopic Dermatitis Patients. Antioxidants (Basel). 2022 May 28;11(6):1071. doi: 10.3390/antiox11061071.

138. Zaborowski MK, Długosz A, Błaszak B, Szulc J, Leis K. The Role of Quercetin as a Plant-Derived Bioactive Agent in Preventive Medicine and Treatment in Skin Disorders. Molecules. 2024 Jul 5;29(13):3206. doi: 10.3390/molecules2933206.

139. Beken B, Serttas R, Yazicioglu M, Turkekul K, Erdogan S. Quercetin Improves Inflammation, Oxidative Stress, and Impaired Wound Healing in Atopic Dermatitis Model of Human Keratinocytes. Pediatr Allergy Immunol Pulmonol. 2020 Jun;33(2):69-79. doi: 10.1089/ped.2019.1137.

140. Shin EJ, Lee JS, Hong S, Lim TG, Byun S. Quercetin Directly Targets JAK2 and

PKCδ and Prevents UV-Induced Photoaging in Human Skin. Int J Mol Sci. 2019 Oct 23;20(21):5262. doi: 10.3390/ijms20215262.

141. Lim HJ, Kang SH, Song YJ, Jeon YD, Jin JS. Inhibitory Effect of Quercetin on Propionibacterium acnes-induced Skin Inflammation. Int Immunopharmacol. 2021 Jul;96:107557. doi: 10.1016/j.intimp.2021.107557.

142. Hatahet T, Morille M, Hommoss A, Devoisselle JM, Müller RH, Bégu S. Quercetin topical application, from conventional dosage forms to nanodosage forms. Eur J Pharm Biopharm. 2016 Nov;108:41-53. doi: 10.1016/j.ejpb.2016.08.011.

143. Хміль ДО, Костенко ВО. Вплив L-аргініну та корвітину на окисно-нітрозативний стрес у шкірі щурів за умов підвищеного вмісту нітрату натрію. Фізіол. журн. 2017;63(6):53-9.

144. Ou Q, Zhang S, Fu C, Yu L, Xin P, Gu Z, et al. More natural more better: Triple natural anti-oxidant puerarin/ferulic acid/polydopamine incorporated hydrogel for wound healing. J. Nanobiotechnol. 2021;19:237. doi: 10.1186/s12951-021-00973-7.

145. Yang C, Chen Y Huang H, Fan S, Yang C, Wang L, et al. ROS-Eliminating Carboxymethyl Chitosan Hydrogel to Enhance Burn Wound-Healing Efficacy. Front. Pharmacol. 2021;12:679580. doi: 10.3389/fphar.2021.679580.

146. Adil M, Amin SS, Mohtashim M. N-acetylcysteine in dermatology. Indian J Dermatol Venereol Leprol. 2018 Nov-Dec;84(6):652-9. doi: 10.4103/ijdvl.IJDVL_33_18.

147. Janeczek M, Moy L, Riopelle A, Vetter O, Reserva J, Tung R, Swan J. The Potential Uses of N-acetylcysteine in Dermatology: A Review. J Clin Aesthet Dermatol. 2019 May;12(5):20-6.

148. Stachura A, Sobczak M, Kędra K, Kopka M, Kopka K, Włodarski PK. The Influence of N-Acetylcysteine-Enriched Hydrogels on Wound Healing in a Murine Model of Type II Diabetes Mellitus. Int J Mol Sci. 2024 Sep 16;25(18):9986. doi: 10.3390/ijms25189986.

149. Padalhin A, Abueva C, Ryu HS, Yoo SH, Seo HH, Park SY, et al. Impact of Thermo-Responsive N-Acetylcysteine Hydrogel on Dermal Wound Healing and Oral Ulcer Regeneration. Int J Mol Sci. 2024 Apr 29;25(9):4835. doi: 10.3390/ijms25094835.

150. Abdelraheem WM, Refaie MMM, Yousef RKM, Abd El Fatah AS, Mousa YM, Rashwan R. Assessment of Antibacterial and Anti-biofilm Effects of Vitamin C Against *Pseudomonas aeruginosa* Clinical Isolates. Front Microbiol. 2022 May 20;13:847449. doi: 10.3389/fmicb.2022.847449.

151. AlSaleh A, Shahid M, Farid E, Kamal N, Bindayna K. Synergistic antimicrobial effect of ascorbic acid and nicotinamide with rifampicin and vancomycin against SCC*mec* type IV methicillin-resistant *Staphylococcus aureus* (MRSA). Access Microbiol. 2023 Feb 3;5(2):000475.v4. doi: 10.1099/acmi.0.000475.v4.

152. Боброва НО, Важнича ОМ. Антимікробні властивості метилетилпіридинолу як складова його фармакодинаміки. Фармакологія та лікарська токсикологія. 2016; 48(2):37-42.

153. Bobrova NA, Loban GA, Vazhnichaya EM, Faustova MO, Ananieva MM. Staphylococcus warneri clinical isolate susceptibility to antibiotics and its modification by emoxypine. International Journal of Medicine and Medical Research. 2020;6(1):61-67.

154. Важнича ОМ, Лобань ГА, Боброва НО, Ганчо. ОВ. Метилетилпіридинолу сукцинат як потенційний ад'ювант протимікробних засобів. Світ медицини та біології. 2018;64(2):123-6.

155. Parasuraman S, Raveendran R, Kesavan R. Blood sample collection in small laboratory animals. J Pharmacol Pharmacother. 2010;1(2):7-93. doi: 10.4103/0976-500X.72350.

156. PubChem [Internet]. Bethesda (MD): National Library of Medicine (US), National Center for Biotechnology Information; 2004. PubChem Compound Summary for CID 129761399, Ethylmethylhydroxypyridine succinate; [cited 2023 July 8]. Available from: https://pubchem.ncbi.nlm.nih.gov/compound/129761399.

157. Дев'яткіна ТО, Важнича ОМ, Лобань ГА, Боброва НО, Ганчо ОВ. Спосіб посилення антимікробної дії. Інформаційний лист про нововведення в сфері охорони здоров'я. Київ, 2019, №193.

158. PubChem [Internet]. Bethesda (MD): National Library of Medicine (US), National Center for Biotechnology Information; 2004-. PubChem Compound Summary for CID

656671, Sodium Metabisulfite; [cited 2023 July 8]. Available from: https://pubchem.ncbi.nlm.nih.gov/compound/Sodium-Metabisulfite.

159. PubChem [Internet]. Bethesda (MD): National Library of Medicine (US), National Center for Biotechnology Information; 2004-. PubChem Compound Summary for CID 11199, Vinyl alcohol; [cited 2023 July 8]. Available from: https://pubchem.ncbi.nlm.nih.gov/compound/Vinyl-alcohol.

160. PubChem [Internet]. Bethesda (MD): National Library of Medicine (US), National Center for Biotechnology Information; 2004-. PubChem Substance Record for SID 438519252, Carbopol CV 940, Source: Win-Win Chemical; [cited 2023 July 8]. Available from: https://pubchem.ncbi.nlm.nih.gov/substance/438519252.

161. Hayati F, Ghamsari SM, Dehghan MM, Oryan A. Effects of carbomer 940 hydrogel on burn wounds: an in vitro and in vivo study. J Dermatolog Treat. 2018 Sep;29(6):593-9. doi: 10.1080/09546634.2018.1426823.

162. PubChem [Internet]. Bethesda (MD): National Library of Medicine (US), National Center for Biotechnology Information; 2004-. PubCem Compound Summary for CID 19084655, Tris-hcl tris(hydroxymethyl)aminomethane; [cited 2023 July 8]. Available from: https://pubchem.ncbi.nlm.nih.gov/compound/Tris-hcl-tris_hydroxymethyl_aminomethane.

163. Radosevich MA, Wieruszewski PM, Wittwer ED. Tris-Hydroxymethyl Aminomethane in Critically Ill Adults: A Systematic Review. Anesth Analg. 2023 Apr 19. doi: 10.1213/ANE.0000000000006485

164. Orasan MS, Roman II, Coneac A, et al. Hair loss and regeneration performed on animal models. Clujul Med. 2016;89(3):327-34. doi: 10.15386/cjmed-583.

165. Rowley NL, Ramos-Rivera E, Raiciulescu S, Lee SH, Christy AC. Comparison of two hair removal methods in Sprague-Dawley rats (*Rattus norvegicus*). J Am Assoc Lab Anim Sci. 2021 Mar 1;60(2):213-20. doi: 10.30802/AALAS-JAALAS20-000108

166. Orasan MS, Bolfa P, Coneac A, et al. Topical products for human hair regeneration: A comparative study on an animal model. Ann Dermatol. 2016;28(1):65-73. doi: 10.5021/ad.2016.28.1.65.

167. Goettsch W, Garssen J, de Gruijl FR, Dortant P, van Loveren H. Methods for

exposure of laboratory animals to ultraviolet radiation. Lab Anim. 1999;33(1):58-67.

168. Parmar KM, Jagtap CS, Katare NT, Dhobi M, Prasad SK. Development of a psoriatic-like skin inflammation rat model using imiquimod as an inducing agent. Indian J Pharmacol. 2021 Mar-Apr;53(2):125-31. doi: 10.4103/ijp.IJP_506_19.

169. Masson-Meyers DS, Andrade TAM, Caetano GF, Guimaraes FR, Leite MN, Leite SN, Frade MAC. Experimental models and methods for cutaneous wound healing assessment. Int J Exp Pathol. 2020 Feb;101(1-2):21-37. doi: 10.1111/iep.12346.

170. Гладышев ВВ, Кучина ЛК, Бурлака БС и др. Изучение влияния основы-носителя на биофармацевтические свойства назальной лекарственной формы дилтиазема. Запорізький медичний журнал. 2013;2(77):87-90.

171. Смойловська ГП, Малюгіна ОО. Фармацевтична технологія: навчальний посібник для практичних занять фармацевтів (провізорів) на передатестаційних циклах підвищення кваліфікації за спеціальністю «Фармація» («Загальна фармація»). Запоріжжя: ЗДМУ, 2023. 94 с.

172. The European Committee on Antimicrobial Susceptibility Testing. Breakpoint tables for interpretation of MICs and zone diameters. Version 13.0, 2023. http://www.eucast.org.

173. Gunes H, Gulen D, Mutlu R, Gumus A, Tas T, Topkaya AE. Antibacterial effects of curcumin: An in vitro minimum inhibitory concentration study. Toxicol Ind Health. 2016 Feb;32(2):246-50. doi: 10.1177/0748233713498458.

174. Дикий ИЛ, Сидорчук ИИ, Холупяк ИЮ, Шевелева НЕ Микробиология: Руководство к лабораторным занятиям: Учебное пособие для студентов фармацевтических ВУЗов и фармацевтических факультетов медицинских институтов. Киев: ИД «Профессионал»; 2004. 594 с.

175. Маслій ЮС, Рубан ОА, Стрілець ОП. Мікробіологічне обґрунтування вибору АФІ та їх концентрації у складі стоматологічного гелю. Український біофармацевтичний журнал. 2017;1:58-63. doi: 10.24959/ubphj.17.99.

176. Hall MJ, Middleton RF, Westmacott D. The fractional inhibitory concentration (FIC) index as a measure of synergy. J Antimicrob Chemother. 1983 May;11(5):427-33. doi: 10.1093/jac/11.5.427.

177. Hartline R. 1.15: Determination of Bacterial Numbers Microbiology Laboratory Manual (Hartline) https://bio.libretexts.org/Bookshelves/Microbiology/Microbiology_Laboratory_Manual_(Hartline)/01%3A_Labs/1.15%3A_Determination_of_Bacterial_Numbers#:~:text=The%20number%20of%20colonies%20we,milliliter%20(cells%2FmL)

178. Gérard-Monnier D, Erdelmeier I, Régnard K, Moze-Henry N, Yadan JC, Chaudière J. Reactions of 1-methyl-2-phenylindole with malondialdehyde and 4-hydroxyalkenals. Analytical applications to a colorimetric assay of lipid peroxidation. Chem Res Toxicol. 1998 Oct;11(10):1176-83. doi: 10.1021/tx9701790.

179. Misra HP, Fridovich I. The role of superoxide anion in the autoxidation of epinephrine and a simple assay for superoxide dismutase. J Biol Chem. 1972 May 25;247(10):3170-5.

180. Доліба ІМ, Волков РА, Панчук ІІ. Метод визначення каталазної активності у рослинному матеріалі. Физиология и биохимия культурных растений. 2010;42(6):497-503.

181. Беркало ЛВ, Бобович ОВ, Боброва НО та ін. Посібник з експериментально-клінічних досліджень в біології та медицині. Кайдашев ІП, Соколенко ВМ, Катрушов ОВ, редактори. Полтава, 1996. 271 с.

182. Нестуля КІ, Ксьонз ІВ, Макаренко ВІ, Макаренко ОВ, Костенко В.О. Вплив кверцетину на органічний матрикс і біомеханічні властивості нижньої щелепи щурів після її неповного перелому за умов хронічної алкогольної інтоксикації. Фізіологічний журнал. 2024;70 (3):51-8.

183. Orasan MS, Coneac A, Mihu CM, et al. Minoxidil and neoptide topical application reinforced by low-level laser therapy on an animal model of alopecia. Studia Chemia. 2015;60(2):295-308. https://go.gale.com/ps/i.do?id=GALE%7CA425460481&sid=googleScholar&v

184. Baek JO, Byamba D, Wu WH, Kim TG, Lee MG. Assessment of an imiquimod-induced psoriatic mouse model in relation to oxidative stress. Arch Dermatol Res. 2012;304:699–706. doi: 10.1007/s00403-012-1272-y.

185. Schroeder AB, Dobson ETA, Rueden CT, Tomancak P, Jug F, Eliceiri KW. The

ImageJ ecosystem: Open-source software for image visualization, processing, and analysis. Protein Sci. 2021 Jan;30(1):234-49. doi: 10.1002/pro.3993.

186. Bancroft JD, Cook HC. Manual of histological techniques and their diagnostic applications. Edinburgh ; New York: Churchill Livingstone, 1994. 457 p.

187. Wu Z, Lu W, Wu D, Luo A, Bian H, Li J, et al. In silico prediction of chemical mechanism of action via an improved network-based interference method. Br J Pharmacol. 2016 Dec;173(23):3372-85. doi: 10.1111/bph.13629.

188. Rahman MM, Saha T, Islam KJ, Suman RH, Biswas S, Rahat EU, et al. Virtual screening, molecular dynamics and structure-activity relationship studies to identify potent approved drugs for COVID-19 treatment. J Biomol Struct Dyn. 2021 Oct;39(16):6231-41. doi: 10.1080/07391102.2020.1794974.

189. Murphy MP, Chouchani ET. Why succinate? Physiological regulation by a mitochondrial coenzyme Q sentinel. Nat Chem Biol. 2022 May;18(5):461-9. doi: 10.1038/s41589-022-01004-8.

190. Wu KK. Extracellular Succinate: A Physiological Messenger and a Pathological Trigger. Int J Mol Sci. 2023 Jul 6;24(13):11165. doi: 10.3390/ijms241311165.

191. Kubrak TP, Kołodziej P, Sawicki J, Mazur A, Koziorowska K, Aebisher D. Some natural photosensitizers and their medicinal properties for use in photodynamic therapy. Molecules. 2022 Feb 10;27(4):1192. doi: 10.3390/molecules27041192.

192. Baek J, Lee MG. Oxidative stress and antioxidant strategies in dermatology. Redox Rep. 2016 Jul;21(4):164-9. doi: 10.1179/1351000215Y.0000000015.

193. Condrò G, Guerini M, Castello M, Perugini P. Acne vulgaris, atopic dermatitis and rosacea: the role of the skin microbiota – a review. Biomedicines. 2022 Oct 9;10(10):2523. doi: 10.3390/biomedicines101025.

194. Yemchenko YO, Shynkevych VI, Ishcheikin KY, Kaidashev IP. PPAR-gamma agonist pioglitazone reduced CD68+ but not CD163+ macrophage dermal infiltration in obese psoriatic patients. PPAR Res. 2020 May 1;2020:4548012. doi: 10.1155/2020/4548012.

195. Shukla R, Tiwari G, Tiwari R, Rai AK. Formulation and evaluation of the topical ethosomal gel of melatonin to prevent UV radiation. J Cosmet Dermatol. 2020

Aug;19(8):2093-104. doi: 10.1111/jocd.13251.

196. Verghese RJ, Mathew SK, David A. Antimicrobial activity of Vitamin C demonstrated on uropathogenic Escherichia coli and Klebsiella pneumoniae. J Curr Res Sci Med. 2017;3:88-93. doi: 10.1038/s41598-020-74977-y.

197. Lokes K, Kiptilyi A, Skikevych M, Steblovskyi D, Lychman V, Bilokon S, Avetikov D. Microbiological substantiation of the effectiveness of quercitin and its combination with ethylmethylhydroxypyridine succinate in the complex treatment of odontogenic phlegmon and maxillofacial abscesses. Front Oral Health. 2024 Jan 19;5:1338258. doi: 10.3389/froh.2024.1338258.

198. Swamy MK, Akhtar MS, Sinniah UR. Antimicrobial Properties of Plant Essential Oils against Human Pathogens and Their Mode of Action: An Updated Review. Evid Based Complement Alternat Med. 2016;2016:3012462. doi: 10.1155/2016/3012462.

199. Puvača N., Milenković J, Galonja Coghill T, Bursić V, Petrović A, Tanasković S, et al. Antimicrobial Activity of Selected Essential Oils against Selected Pathogenic Bacteria: In Vitro Study. Antibiotics (Basel, Switzerland). 2021:10(5), 546. doi: 10.3390/antibiotics10050546.

200. Wińska K, Mączka W, Łyczko J, Grabarczyk M, Czubaszek A, Szumny A. Essential Oils as Antimicrobial Agents – Myth or Real Alternative? Molecules. 2019 Jun 5;24(11):2130. doi: 10.3390/molecules24112130.

201. Semeniuc CA, Pop CR, Rotar AM. Antibacterial activity and interactions of plant essential oil combinations against Gram-positive and Gram-negative bacteria. J Food Drug Anal. 2017 Apr;25(2):403-408. doi: 10.1016/j.jfda.2016.06.002.

202. Lu H, Hong T, Jiang Y, Whiteway M, Zhang S. Candidiasis: From cutaneous to systemic, new perspectives of potential targets and therapeutic strategies. Adv Drug Deliv Rev. 2023 Aug;199:114960. doi: 10.1016/j.addr.2023.114960.

203. Bhattacharya S, Sae-Tia S, Fries BC. *Candidiasis* and Mechanisms of Antifungal Resistance. Antibiotics (Basel). 2020 Jun 9;9(6):312. doi: 10.3390/antibiotics9060312.

204. Murphy SE, Bicanic T. Drug Resistance and Novel Therapeutic Approaches in Invasive Candidiasis. Front Cell Infect Microbiol. 2021 Dec 14;11:759408. doi: 10.3389/fcimb.2021.759408.

205. Orăsan MS, Coneac A. Evaluation of animal models suitable for hair research and regeneration [Internet]. In: Experimental animal models of human diseases - an effective therapeutic strategy. InTech; 2018. Available from: http://dx.doi.org/10.5772/intechopen.69698.

206. Rossi A, Cantisani C, Melis L, Iorio A, Scali E, Calvieri S. Minoxidil use in dermatology, side effects and recent patents. Recent Pat Inflamm Allergy Drug Discov. 2012 May;6(2):130-6. doi: 10.2174/187221312800166859.

207. Reichert MN, Koewler NJ, Hargis AM, Felgenhauer JL, Impelluso LC. Effects of depilatory cream formulation and contact time on mouse skin. J Am Assoc Lab Anim Sci. 2023 Mar 1;62(2):153-162. doi: 10.30802/AALAS-JAALAS-22-000065.

208. Karin M, Clevers H. Reparative inflammation takes charge of tissue regeneration. Nature. 2016 Jan 21;529(7586):307-15. doi: 10.1038/nature17039.

209. Cooke JP. Inflammation and its role in regeneration and repair. Circ Res. 2019 Apr 12;124(8):1166-8. doi: 10.1161/CIRCRESAHA.118.314669.

210. Tsai PF, Chou FP, Yu TS, Lee HJ, Chiu CT. Depilatory creams increase the number of hair follicles, and dermal fibroblasts expressing interleukin-6, tumor necrosis factor-α, and tumor necrosis factor-β in mouse skin. Korean J Physiol Pharmacol. 2021 Nov 1;25(6):497-506. doi: 10.4196/kjpp.2021.25.6.497.

211. Haslam IS, Jadkauskaite L, Szabó IL, Staege S, Hesebeck-Brinckmann J, Jenkins G, et al. Oxidative damage control in a human (mini-) organ: Nrf2 activation protects against oxidative stress-induced hair growth inhibition. J Invest Dermatol. 2017 Feb;137(2):295-304. doi: 10.1016/j.jid.2016.08.035.

212. Nikitovic D, Corsini E, Kouretas D, Tsatsakis A, Tzanakakis G. ROS-major mediators of extracellular matrix remodeling during tumor progression. Food Chem Toxicol. 2013 Nov;61:178-86. doi: 10.1016/j.fct.2013.06.013.

213. Youn NH, Kim EJ, Yi JS, Kim JH, Cho YJ, Nam KT, Park KS, Lee JK. Evaluation of skin phototoxicity of transdermally administered pharmaceuticals in Sprague-Dawley rats. Lab Anim Res. 2020 Nov 19;36(1):42. doi: 10.1186/s42826-020-00074-w.

214. Kuroki K, Kimura T, Nakayama H, Doi K. Acute dorsal skin responses to UVB-irradiation in Wistar-derived hypotrichotic WBN/ILA-Ht rats. Exp Toxicol Pathol. 2001

Apr;53(1):1-6. doi: 10.1078/0940-2993-00152.

215. Olteanu ED, Filip A, Clichici S, Daicoviciu D, Achim M, Postescu ID, et al. Photochemoprotective effect of Calluna vulgaris extract on skin exposed to multiple doses of ultraviolet B in SKH-1 hairless mice. J Environ Pathol Toxicol Oncol. 2012;31(3):233-43. doi: 10.1615/jenviron patholtoxicoloncol.v31.i3.50.

216. Han A, Maibach HI. Management of acute sunburn. Am J Clin Dermatol. 2004;5(1):39-47. doi: 10.2165/00128071-200405010-00006.

217. Saric S, Sivamani RK. Polyphenols and Sunburn. Int J Mol Sci. 2016 Sep 9;17(9):1521. doi: 10.3390/ijms17091521.

218. Brand RM, Wipf P, Durham A, Epperly MW, Greenberger JS, Falo LD Jr. Targeting Mitochondrial Oxidative Stress to Mitigate UV-Induced Skin Damage. Front Pharmacol. 2018 Aug 20;9:920. doi: 10.3389/fphar.2018.00920.

219. Hasegawa T, Kaneko F, Niwa Y. Changes in lipid peroxide levels and activity of reactive oxygen scavenging enzymes in skin, serum and liver following UVB irradiation in mice. Life Sci. 1992;50(24):1893-903. doi: 10.1016/0024-3205(92)90550-9.

220. Erden Inal M, Kahraman A. The protective effect of flavonol quercetin against ultraviolet a induced oxidative stress in rats. Toxicology. 2000 Nov 23;154(1-3):21-9. doi: 10.1016/s0300-483x(00)00268-7.

221. Morgan MJ, Liu ZG. Crosstalk of reactive oxygen species and NF-κB signaling. Cell Res. 2011 Jan;21(1):103-15. doi: 10.1038/cr.2010.178.

222. Quan T, Qin Z, Xia W, Shao Y, Voorhees JJ, Fisher GJ. Matrix-degrading metalloproteinases in photoaging. J Investig Dermatol Symp Proc. 2009 Aug;14(1):20-4. doi: 10.1038/jidsymp.2009.8.

223. Hoa NT, Van Bay M, Mechler A, Vo QV. Theoretical insights into the antiradical activity and copper-catalysed oxidative damage of mexidol in the physiological environment. R Soc Open Sci. 2022 Jan 12;9(1):211239. doi: 10.1098/rsos.211239.

224. Chiang HM, Chen HC, Chiu HH, Chen CW, Wang SM, Wen KC. Neonauclea reticulata (Havil.) Merr Stimulates Skin Regeneration after UVB Exposure via ROS Scavenging and Modulation of the MAPK/MMPs/Collagen Pathway. Evid Based Complement Alternat Med. 2013;2013:324864. doi: 10.1155/2013/324864.

225. Parmar KM, Itankar PR, Joshi A, Prasad SK. Anti-psoriatic potential of Solanum xanthocarpum stem in imiquimod-induced psoriatic mice model. J Ethnopharmacol. 2017;198:158–66. doi: 10.1016/j.jep.2016.12.046.

226. van der Fits L, Mourits S, Voerman JS, Kant M, Boon L, Laman JD, et al. Imiquimod-induced psoriasis-like skin inflammation in mice is mediated via the IL-23/IL-17 axis. J Immunol. 2009 May 1;182(9):5836-45. doi: 10.4049/jimmunol.0802999.

227. Bilski R, Kupczyk D, Woźniak A. Oxidative Imbalance in Psoriasis with an Emphasis on Psoriatic Arthritis: Therapeutic Antioxidant Targets. Molecules. 2024;29(22):5460. doi: 10.3390/molecules29225460.

228. Zhang S, Liu X, Mei L, Wang H, Fang F. Epigallocatechin-3-gallate (EGCG) inhibits imiquimod-induced psoriasis-like inflammation of BALB/c mice. BMC Complement Altern Med. 2016 Aug 31;16(1):334. doi: 10.1186/s12906-016-1325-4.

229. Sangaraju R, Alavala S, Nalban N, Jerald MK, Sistla R. Galangin ameliorates Imiquimod-Induced psoriasis-like skin inflammation in BALB/c mice via down regulating NF-κB and activation of Nrf2 signaling pathways. Int Immunopharmacol. 2021 Jul;96:107754. doi: 10.1016/j.intimp.2021.107754.

230. Wu CS, Lin CC, Chen YY, Yang DH. Mechanisms and Effects of Isorhamnetin on Imiquimod-Induced Psoriasiform Dermatitis in Mice. Life (Basel). 2022 Dec 15;12(12):2107. doi: 10.3390/life12122107.

231. Raaby L, Ahlehoff O, de Thurah A. Psoriasis and cardiovascular events: updating the evidence. Arch Dermatol Res. 2017 Apr;309(3):225-228. doi: 10.1007/s00403-016-1712-1.

232. Chi CC, Wang J, Chen YF, Wang SH, Chen FL, Tung TH. Risk of incident chronic kidney disease and end-stage renal disease in patients with psoriasis: A nationwide population-based cohort study. J Dermatol Sci. 2015 Jun;78(3):232-8. doi: 10.1016/j.jdermsci.2015.03.012.

233. Sampaio AL, Bressan AL, Vasconcelos BN, Gripp AC. Skin manifestations associated with systemic diseases - Part I. An Bras Dermatol. 2021 Nov-Dec;96(6):655-671. doi: 10.1016/j.abd.2021.02.008.

234. Jomova K, Alomar SY, Alwasel SH, et al. Several lines of antioxidant defense against oxidative stress: antioxidant enzymes, nanomaterials with multiple enzyme-

mimicking activities, and low-molecular-weight antioxidants. Arch Toxicol. 2024;98:1323-67. doi: 10.1007/s00204-024-03696-4.

235. Lee JN, Jee SH, Chan CC, Lo W, Dong CY, Lin SJ. The effects of depilatory agents as penetration enhancers on human stratum corneum structures. J Invest Dermatol. 2008 Sep;128(9):2240-7. doi: 10.1038/jid.2008.82.

236. Kocsis D, Horváth S, Kemény Á, Varga-Medveczky Z, Pongor C, Molnár R, et al. Drug Delivery through the Psoriatic Epidermal Barrier-A "Skin-On-A-Chip" Permeability Study and Ex Vivo Optical Imaging. Int J Mol Sci. 2022 Apr 11;23(8):4237. doi: 10.3390/ijms23084237.

237. Ponugoti B, Xu F, Zhang C, Tian C, Pacios S, Graves DT. FOXO1 promotes wound healing through the up-regulation of TGF-beta1 and prevention of oxidative stress. J Cell Biol. 2013;203:327-43. doi: 10.1083/jcb.201305074.

238. Dunnill C, Patton T, Brennan J, Barrett J, Dryden M, Cooke J, et al. Reactive oxygen species (ROS) and wound healing: The functional role of ROS and emerging ROS-modulating technologies for augmentation of the healing process. Int Wound J. 2017;14:89-96. doi: 10.1111/iwj.12557.

239. Comino-Sanz IM, López-Franco MD, Castro B, Pancorbo-Hidalgo PL. The role of antioxidants on wound healing: a review of the current evidence. J Clin Med. 2021 Aug 13;10(16):3558. doi: 10.3390/jcm10163558.

240. Thi PL, Lee Y, Tran DL, Thi TTH, Kang JI, Park KM, Park KD. In situ forming and reactive oxygen species-scavenging gelatin hydrogels for enhancing wound healing efficacy. Acta Biomater. 2020;103:142-52. doi: 10.1016/j.actbio.2019.12.009.

241. Naito R, Nishinakamura H, Watanabe T, Nakayama J, Kodama S. Edaravone, a free radical scavenger, accelerates wound healing in diabetic mice. Wounds. 2014;26:163-71.

242. Gomathi K, Gopinath D, Rafiuddin Ahmed M, Jayakumar R. Quercetin incorporated collagen matrices for dermal wound healing processes in rat. Biomaterials. 2003;24:2767-72. doi: 10.1016/S0142-9612(03)00059-0.

243. Kant V, Jangir BL, Kumar V, Nigam A, Sharma V. Quercetin accelerated cutaneous wound healing in rats by modulation of different cytokines and growth factors. Growth Factors. 2020;38:105-19. doi: 10.1080/08977194.2020.1822830.

244. Oguz A, Uslukaya O, Alabalık U, Turkoglu A, Kapan M, Bozdag Z. Topical N-acetylcysteine improves wound healing comparable to dexpanthenol: An experimental study. Int. Surg. 2015;100:656-61. doi: 10.9738/INTSURG-D-14-00227.1.

245. Kant V, Gopal A, Pathak NN, Kumar P, Tandan SK, Kumar D. Antioxidant and anti-inflammatory potential of curcumin accelerated the cutaneous wound healing in streptozotocin-induced diabetic rats. Int. Immunopharmacol. 2014;20:322-30. doi: 10.1016/j.intimp.2014.03.009.

246. Yang DJ, Moh SH, Son DH, You S, Kinyua AW, Ko CM, et al. Gallic Acid Promotes Wound Healing in Normal and Hyperglucidic Conditions. Molecules. 2016;21:899. doi: 10.3390/molecules21070899.

247. Johnson JB, Broszczak DA, Mani JS, Anesi J, Naiker M. A cut above the rest: Oxidative stress in chronic wounds and the potential role of polyphenols as therapeutics. J. Pharm. Pharmacol. 2021;3:rgab038. doi: 10.1093/jpp/rgab038.

248. Li Y, Yao J, Han C, Yang J, Chaudhry MT, Wang S, et al. Quercetin, inflammation and immunity. Nutrients. 2016;8:167. doi: 10.3390/nu8030167.

249. Dhall S, Do DC, Garcia M, Kim J, Mirebrahim SH, Lyubovitsky J, et al. Generating and reversing chronic wounds in diabetic mice by manipulating wound redox parameters. J. Diabetes Res. 2014;2014:562625. doi: 10.1155/2014/562625.

250. Fitzmaurice SD, Sivamani RK, Isseroff RR. Antioxidant therapies for wound healing: A clinical guide to currently commercially available products. Skin Pharmacol. Physiol. 2011;24:113-26. doi: 10.1159/000322643.

ДОДАТКИ

Додаток А

СПИСОК ПУБЛІКАЦІЙ ЗДОБУВАЧА ЗА ТЕМОЮ ДИСЕРТАЦІЇ

1) у яких опубліковані основні наукові результати дисертації:

1. Bobrova NA, Vazhnichaya EM, Loban GA, Devyatkina TA, Lugovaya LA, Balyuk OYe, Bashtovenko OA. Evaluation of susceptibility of reference strains of microorganisms to the combined action of essential oils and mexidol. Світ медицини та біології. 2021;76(2):173-178. doi: 10.26724/2079-8334-2021-2-76-173-178. (*Особистий внесок здобувачки – одержано понад 75 % результатів експерименту, написано рукопис статті. Важнича О.М. здійснювала загальне керування проєктом. Лобань Г.А. розробила методологію дослідження. Дев'яткіна Т.О. проводила остаточне редагування рукопису. Боброва Н.О. виконала 25 % експерименту. Лугова Л.О. та Баштовенко О.А. здійснювали статистичну обробку даних*).

2. Vazhnichaya EM, Baliuk OYe, Bobrova NO. Oxidative stress: classic doctrine and its update. Вісник проблем біології та медицини. 2023;169(2):28-33. doi: 10.29254/2077-4214-2023-2-169-28-33. (*Особистий внесок здобувачки –здійснено пошук і аналіз літературних джерел, написано та проілюстровано рукопис статті. Важнича О.М. здійснювала загальне керування проєктом. Боброва Н.О. редагувала і підготувала рукопис до друку).*

3. Балюк ОЄ, Важнича ОМ, Луценко РВ, Костенко ВО, Акімов ОЄ. Зміни показників оксидативного стресу при місцевому застосуванні міноксидилу у щурів з хімічною епіляцією. Фармакологія та лікарська токсикологія. 2023;17(3):189-197. doi: 10.33250/17.03.189. (*Особистий внесок здобувачки – одержано результати експерименту проведено статистичну обробку даних, написано рукопис статті. Важнича О.М. здійснювала загальне керування проєктом. Луценко Р.В. розробив методологію експерименту. Костенко В.О. здійснив остаточний перегляд і*

редагування статті. Акімов О.Є. консультував виконання біохімічних досліджень).

4. Балюк ОЄ. Гель з антиоксидантом і його біофармацевтичне дослідження. Актуальні проблеми сучасної медицини: Вісник Української медичної стоматологічної академії. 2023; 23(2.2):8-11. doi: 10.31718/2077-1096.23.2.2.8.

5. Балюк О, Важнича О. In silico прогнозування можливих дерматологічних ефектів синтетичного антиоксиданту. Актуальні проблеми сучасної медицини: Вісник Української медичної стоматологічної академії. 2024;24(2):108-112. doi: 10.31718/2077-1096.24.2.108. (*Особистий внесок здобувачки – одержано і проаналізовано результати прогнозування, написано рукопис статті. Важнича О.М. здійснювала загальне керування і остаточне редагування рукопису).*

6. Балюк ОЄ, Старченко ІІ, Важнича ОМ. Структурні зміни у шкіри щурів після депіляції тіогліколатом. Вісник проблем біології і медицини. 2024;173(2) (додаток):18-20. doi: 10.29254/2523-4110-2024-2-173/addition-18-20. (*Особистий внесок здобувачки – одержано результати експерименту, проведено статистичну обробку і візуалізацію результатів, написано рукопис статті і підготовлено його до друку. Важнича О.М. здійснювала загальне керування проєктом. Старченко І.І. здійснював консультативну допомогу з одержання та інтерпретації результатів морфологічного дослідження)*.

2) які засвідчують апробацію матеріалів дисертації:

7. Важнича ОМ, Боброва НО, Балюк ОЄ. Визначення характеру комбінованої дії флуконазолу та етилметилгідроксипіридину сукцинату. Всеукраїнська міждисциплінарна науково-практична конференція з міжнародною участю «УМСА – століття інноваційних напрямків та наукових досягнень (до 100-річчя від заснування УМСА)», 8 жовтня 2021 року, м. Полтава: матеріали конференції. Полтава, 2021. С.21. *(Здобувачці належать результати визначення чутливості мікроорганізмів до лікарських засобів та оцінка їх характеру)*.

8. Балюк ОЄ, Дев’яткіна НМ. Комп’ютерне прогнозування ефектів дерматологічного спрямування в етилметилгідроксипіридину сукцинату

Всеукраїнська науково-практична конференція молодих вчених, присвячена 100-річчю Полтавського державного медичного університету «Медична наука – 2021», 3 грудня 2021 року, м. Полтава: матеріали конференції. Полтава, 2021. С. 32. *(Здобувачці належать дані прогнозу і оцінка їх спрямування на дерматологічну патологію).*

9. Балюк ОЄ, Важнича ОМ, Боброва НО. Ефективність синтетичного антиоксиданту етилметилгідроксипіридину сукцинату проти клінічних штамів бактерій і грибів. І науково-практична Інтернет-конференція з міжнародною участю «Сучасні аспекти досягнень фундаментальних та прикладних медико-біологічних напрямків медичної та фармацевтичної освіти та науки», яка присвячена до 90-ї річниці з дня народження видатного фармаколога, професора Киричок Людмили Трохимівни», 17 листопада 2022 року, м. Харків: матеріали конференції. Харків, 2022.С. 29-33. *(Дисертантці належать результати визначення чутливості клінічних штамів мікроорганізмів до етилметилгідроксипіридину сукцинату)*.

10. Балюк ОЄ, Важнича ОМ, Власенко НО. Терапевтичний потенціал антиоксидантів у лікуванні алопеції. XII Всеукраїнська науково-практична конференція за участю міжнародних спеціалістів з клінічної фармакології, 9-10 листопада 2023 року, м. Вінниця: матеріали конференції. Вінниця, 2023. С.18-19. *(Дисертанткою було одержано експериментальні дані стосовно терапевтичного ефекту етилметилгідроксипіридину сукцинату після хімічної депіляції в лабораторних тварин)*

11. Балюк ОЄ. Особливості хімічної депіляції в білих щурів як модельної патології. Всеукраїнська науково-практична конференція молодих вчених «Медична наука – 2023», 1 грудня 2023 року, м. Полтава: матеріали конференції. Полтава, 2023. С. 68-70.

12. Балюк ОЄ, Старченко ІІ, Важнича ОМ. Вплив гелю з синтетичним антиоксидантом на морфометричні показники шкіри при ультрафіолетовому опроміненні. Матеріали науково-практичної конференції молодих учених із міжнародною участю «Актуальні питання фармакології та лікарської

токсикології». Фармакологія та лікарська токсикологія. 2024;18(3):199-200. *(Здобувачці належать дані гістоморфометрії шкіри при корекції етилметилгідроксипіридину сукцинатом порушень, викликаних ультрафіолетовим опроміненням*).

13. Балюк ОЄ, Важнича ОМ, Луценко РВ. Дія нового гелю з антиоксидантом на загоєння шкірної рани. Міжнародна науково-практична конференція «Експериментальна та клінічна фармакологія», присвячена 100-річчю кафедри фармакології НФаУ, 23–24 жовтня 2024 року: Збірник наукових праць «Експериментальна та клінічна фармакологія». Харків: НФаУ, 2024. С. 109-110. *(Здобувачці належать дані визначення площі ран при корекції етилметилгідроксипіридину сукцинатом ранового процесу),*

14. Балюк О. Зміни пероксидного окиснення ліпідів та антиоксидантного захисту при експериментальному псоріазоподібному дерматиті. Всеукраїнська науково-практична конференція молодих вчених «Медична наука – 2024», 5 грудня 2024 року, м. Полтава: матеріали конференції. Полтава, 2024. С. 57.

3) які додатково відображають наукові результати дисертації:

15. Vazhnichaya E, Baliuk O, Sydorenko A. Systemic Effect of the Antioxidant Gel in Experimental Dermatologic Pathology. EC Pharmacology and Toxicology. 2024;12(12):01-09. https://ecronicon.net/assets/ecpt/pdf/ECPT-12-00863.pdf. (*Особистий внесок здобувачки – одержано результати експерименту, проведено статистичну обробку і візуалізацію результатів, написано рукопис статті. Важнича О.М. здійснювала загальне керування дослідженням. Сидоренко А.Г. виконала остаточне редагування статті).*

16. Важнича ОМ, Боброва НО, Балюк ОЄ. Oxidative stress: classic doctrine and its update. Свідоцтво про реєстрацію авторського права на твір № 121768; дата реєстрації. 08.12.2023. *(Здобувачці належить ідея аналізу оновлених даних про оксидативний стрес та інтелектуальної власності на цей аналіз)*.

17. Реєстраційна карта технології №0621U000111. Технологія оцінки чутливості еталонних станів мікроорганізмів до комбінованої дії ефірних олій і мексидолу /

заяв. ГА Лобань, НО Боброва, НМ Дев'яткіна, ОЄ Балюк, ОМ Важнича ; власник Полтавський державний медичний університет. № Держреєстрації НДДКР : 0118 U004456. Дата реєстрації : 18.11.2021. *(Здобувачці належить ідея та методика технології оцінки чутливості мікроорганізмів до комбінованої дії ефірних олій та етилметилгідроксипіридину сукцинату).*

Додаток Б

ВІДОМОСТІ ПРО АПРОБАЦІЮ РЕЗУЛЬТАТІВ ДИСЕРТАЦІЇ

1. Всеукраїнська міждисциплінарна науково-практична конференція з міжнародною участю «УМСА – століття інноваційних напрямків та наукових досягнень (до 100-річчя від заснування УМСА)» (Полтава, 8 жовтня 2021 року, публікація матеріалів).

2. Всеукраїнська науково-практична конференція молодих вчених, присвячена 100-річчю Полтавського державного медичного університету «Медична наука – 2021» (Полтава, 3 грудня 2021 року, публікація матеріалів).

3. І науково-практична Інтернет-конференція з міжнародною участю «Сучасні аспекти досягнень фундаментальних та прикладних медико-біологічних напрямків медичної та фармацевтичної освіти та науки», яка присвячена о 90-ї річниці з дня народження видатного фармаколога, професора Киричок Людмили Трохимівни» (Харків, 17 листопада 2022 року, усна доповідь).

4. XII Всеукраїнська науково-практична конференція за участю міжнародних спеціалістів з клінічної фармакології (Вінниця, 9-10 листопада 2023 року, публікація матеріалів).

5. Всеукраїнська науково-практична конференція молодих вчених «Медична наука – 2023» (Полтава, 1 грудня 2023 року, усна доповідь).

6. Науково-практична конференція молодих учених із міжнародною участю «Актуальні питання фармакології та лікарської токсикології» (Київ, 25-26 вересня 2024 року, усна доповідь).

7. Міжнародна науково-практична конференція «Експериментальна та клінічна фармакологія», присвячена 100-річчю кафедри фармакології НФаУ (Харків, 23-24 жовтня 2024 року, усна доповідь).

8. Всеукраїнська науково-практична конференція молодих вчених «Медична наука – 2024» (Полтава, 5 грудня 2024 року, усна доповідь).

Додаток В

«ЗАТВЕРДЖУЮ»
Перший проректор
закладу вищої освіти
з науково-педагогічної роботи
Полтавського державного медичного університету
професор _____ **Валентин ДВОРНИК**
«___» _____ 2024 року

АКТ ПРО ВПРОВАДЖЕННЯ
результатів, отриманих у дисертаційній роботі, у наукову роботу та навчальний процес

1. **Пропозиція для впровадження:** «Біофармацевтичне дослідження гелю з антиоксидантом етилметилгідроксипіридину сукцинатом».
2. **Установа-розробник:** Полтавський державний медичний університет (вул. Шевченка 23, 36011, м. Полтава, Україна); кафедра фармакології, заочна аспірантка Олена БАЛЮК, д.мед.н., проф. Олена ВАЖНИЧА.
3. **Джерела інформації:**

Балюк ОЄ. Гель з антиоксидантом і його біофармацевтичне дослідження. Актуальні проблеми сучасної медицини: Вісник УМСА. 2023; 23(2.2):8-11.

4. **Базова установа, яка проводить впровадження:** кафедра хімії та фармації Полтавського державного медичного університету.
5. **Термін впровадження:** 2024 р.
6. **Форма впровадження:** у навчальну роботу кафедри хімії та фармації, в матеріали лекцій та практичних занять при вивченні циклу: «Аптечна технологія ліків. Тема: М'які лікарські форми», у науково-дослідну роботу кафедри.
7. **Ефективність впровадження за критеріями, висловленими в джерелах інформації (п. 3):** використання результатів наукових досліджень у навчальному процесі дозволяє розширити та поглибити знання студентів щодо властивостей, технології виготовлення і якості гелів як лікарської форми для зовнішнього застосування.
8. **Зауваження, пропозиції:** не вносилися.
9. **Обговорено та затверджено** на засіданні кафедри, протокол № 5 від «30» жовтня 2024 року.

Відповідальний за впровадження:
завідувач кафедри хімії та фармації
Полтавського державного медичного університету
д.фарм.н., професор закладу вищої освіти Сергій КОВАЛЬОВ

ПІДПИС ЗАСВІДЧУЮ
Начальник відділу кадрів
З. Г. Бойко

ЗАТВЕРДЖУЮ
Перший проректор з науково-педагогічної роботи Полтавського державного медичного університету, професор

Валентин ДВОРНИК

14 листопада 2024 р.

АКТ ВПРОВАДЖЕННЯ

1. **Пропозиція для впровадження:** Особливості запалення, викликаного у шкірі лабораторних тварин хімічною депіляцією та ультрафіолетовим опроміненням.
2. **Установа-розробник:** Полтавський державний медичний університет (вул. Шевченка 23, 36011, м. Полтава, Україна); кафедра фармакології, заочна аспірантка Олена Балюк.
3. **Джерела інформації:**

- Балюк ОЄ, Старченко ІІ, Важнича ОМ. Структурні зміни у шкірі щурів після депіляції тіогліколатом. Вісник проблем біології і медицини. 2024;173(2) (додаток):18-20. doi: 10.29254/2553-4110-2024-2-173/addition-18-20
- Балюк ОЄ, Старченко ІІ, Важнича О М. Вплив гелю з синтетичним антиоксидантом на морфометричні показники шкіри при ультрафіолетовому опроміненні. Матеріали науково-практичної конференції молодих учених із міжнародною участю «Актуальні питання фармакології та лікарської токсикології». Фармакологія та лікарська токсикологія. 2024;18(3):199-200.

4. **Базова установа, яка проводить впровадження:** кафедра патофізіології Полтавського державного медичного університету.
5. **Термін впровадження:** вересень-жовтень 2024 р.
6. **Форма впровадження:** у навчальну роботу кафедри патофізіології, в матеріали лекцій та практичних занять при вивченні теми «Пошкодження клітинних мембран. Патогенна дія іонізуючої радіації», у науково-дослідну роботу кафедри.
7. **Ефективність впровадження за критеріями, висловленими в джерелах інформації (п. 3):** використання результатів наукових досліджень у навчальному процесі дозволяє розширити та поглибити знання студентів щодо особливостей запальних процесів у шкірі під впливом хімічних та фізичних факторів та їх асоціації з оксидативним стресом.
8. **Зауваження, пропозиції:** не вносилися.
9. **Обговорено та затверджено** на засіданні кафедри патофізіології, протокол № 5 від 22 жовтня 2024 р.

Відповідальний за впровадження:
завідувач кафедри патофізіології
Полтавського державного медичного університету
д.мед.н., професор

Віталій КОСТЕНКО

МІНІСТЕРСТВО ОСВІТИ І НАУКИ УКРАЇНИ
ПОЛТАВСЬКИЙ НАЦІОНАЛЬНИЙ ПЕДАГОГІЧНИЙ УНІВЕРСИТЕТ імені В. Г. КОРОЛЕНКА

вул. Остроградського, 2, м. Полтава, 36003, тел. (0532) 52-58-67
E-mail: allmail@pnpu.edu.ua код ЄДРПОУ 31035253

16.12.2024 № 3041/01-54/02 на № _____ від _____

АКТ ПРО ВПРОВАДЖЕННЯ
результатів, отриманих у дисертаційній роботі, у наукову роботу та навчальний процес

1. **Пропозиція для впровадження:** Сучасні уявлення про роль вільно-радикального окиснення і антиоксидантів у фізіології та патології шкіри.
2. **Установа-розробник:** Полтавський державний медичний університет (вул. Шевченка 23, 36011, м. Полтава, Україна); кафедра фармакології, заочна аспірантка Олена БАЛЮК, д.мед.н., проф. Олена ВАЖНИЧА; кафедра мікробіології, вірусології та імунології, к.б.н. Нелля БОБРОВА.
3. **Джерела інформації:**

Vazhnichaya EM, BaliukOYe, Bobrova NO. Oxidative stress: classic doctrine and its update. Вісник проблем біології та медицини. 2023;169(2):28-33.

4. **Базова установа, яка проводить впровадження:** кафедра біології, здоров'я людини та фізичної реабілітації Полтавського національного педагогічного університету імені В.Г. Короленка.
5. **Термін впровадження:** 2024 р.
6. **Форма впровадження:** у навчальну роботу кафедри біології, здоров'я людини та фізичної реабілітації, зокрема в матеріали лекцій і практичних занять при вивченні освітніх компонент «Фізіологія людини та тварин» та «Анатомія людини»; у науково-дослідну роботу кафедри.
7. **Ефективність впровадження за критеріями, висловленими в джерелах інформації (п. 3):** використання результатів наукових досліджень у навчальному процесі дозволяє розширити та поглибити знання студентів щодо підтримання здоров'я людини, зокрема її шкіри як першого інтерфейсу при контактуванні з довкіллям.
8. **Зауваження, пропозиції:** не вносилися.
9. **Обговорено та затверджено** на засіданні кафедри біології, здоров'я людини та фізичної реабілітації (протокол №8 від «03» грудня 2024 року).

Відповідальний за впровадження: Завідувачка кафедри біології, здоров'я людини та фізичної реабілітації к. б. н., доцент Тетяна ДЕРЕВ'ЯНКО.

Проректор з наукової роботи Василь ФАЗАН

«ЗАТВЕРДЖУЮ»
проректор з наукової роботи
ДВНЗ «Ужгородський національний університет»
професор Іван МИРОНЮК
«10» лютого 2025 р.

АКТ ПРО ВПРОВАДЖЕННЯ

результатів, отриманих у дисертаційній роботі, у наукову роботу та навчальний процес

1. Пропозиція для впровадження: Репозиціонування етилметилгідроксипіридину сукцинату як місцевого лікувального засобу при дерматологічній патології.

2. Установа-розробник: Полтавський державний медичний університет (вул. Шевченка 23, 36011, м. Полтава, Україна); кафедра фармакології, заочна аспірантка Олена БАЛЮК, д.мед.н., проф. Олена ВАЖНИЧА; к.мед.н., доцент Антоніна СИДОРЕНКО.

3. Джерела інформації:

1. Балюк О, Важнича О. In silico прогнозування можливих дерматологічних ефектів синтетичного антиоксиданту. Актуальні проблеми сучасної медицини: Вісник Української медичної стоматологічної академії. 2024;24(2):108-112. doi: 10.31718/2077-1096.24.2.108
2. Балюк ОЄ. Гель з антиоксидантом і його біофармацевтичне дослідження. Актуальні проблеми сучасної медицини: Вісник Української медичної стоматологічної академії. 2023; 23(2.2):8-11. doi: 10.31718/2077-1096.23.2.2.8
3. Vazhnichaya E, Baliuk O, Sydorenko A. Systemic Effect of the Antioxidant Gel in Experimental Dermatologic Pathology. EC Pharmacology and Toxicology. 2024;12(12):01-09. https://ecronicon.net/assets/ecpt/pdf/ECPT-12-00863.pdf.

4. Базова установа, яка проводить впровадження: ДВНЗ Ужгородський національний університет

5. Термін впровадження: 2025 р.

6. Форма впровадження: у навчальну роботу кафедри фармацевтичних дисциплін.

7. Ефективність впровадження за критеріями, висловленими в джерелах інформації (п. 3): використання результатів наукових досліджень у навчальному процесі дозволяє розширити та поглибити знання студентів щодо репозиціонування лікарських засобів на прикладі етилметилгідроксиппіридину сукцинату.

8. Зауваження, пропозиції: не вносились

9. Обговорено та затверджено на засіданні кафедри протокол № 9 від «07» лютого 2025 року.

Відповідальний за впровадження: **Анжела ШТРОБЛЯ**
Завідувач кафедри фармацевтичних дисциплін
ДВНЗ Ужгородського національного університету,
к.фарм.н., доцент

ЗАТВЕРДЖЕНО
Проректор з науково-педагогічної
роботи Дніпровського державного
медичного університету
_____ доцент С.В. Захаров
«___» _____ 2025 р.

АКТ ПРО ВПРОВАДЖЕННЯ
результатів, отриманих у дисертаційній роботі,
у наукову роботу та навчальний процес

1. Пропозиція для впровадження: Репозиціонування етилметилгідроксипіридину сукцинату як місцевого лікувального засобу при дерматологічній патології.

2. Установа-розробник: Полтавський державний медичний університет (вул. Шевченка 23, 36011, м. Полтава, Україна); кафедра фармакології, заочна аспірантка Олена БАЛЮК, д.мед.н., проф. Олена ВАЖНИЧА; к.мед.н., доцент Антоніна СИДОРЕНКО.

3. Джерела інформації:

1. Балюк О., Важнича О. In silico прогнозування можливих дерматологічних ефектів синтетичного антиоксиданту. Актуальні проблеми сучасної медицини: Вісник Української медичної стоматологічної академії. 2024;24(2):108-112. doi: 10.31718/2077-1096.24.2.108
2. Балюк О.Є. Гель з антиоксидантом і його біофармацевтичне дослідження. Актуальні проблеми сучасної медицини: Вісник Української медичної стоматологічної академії. 2023; 23(2.2):8-11. doi: 10.31718/2077-1096.23.2.2.8
3. Vazhnichaya E., Baliuk O., Sydorenko A. Systemic Effect of the Antioxidant Gel in Experimental Dermatologic Pathology. EC Pharmacology and Toxicology. 2024;12(12):01-09. https://ecronicon.net/assets/ecpt/pdf/ECPT-12-00863.pdf.

4. Базова установа, яка проводить впровадження: Дніпровський державний медичний університет.

5. Термін впровадження: 2025 р.

6. Форма впровадження: у навчальну та наукову роботу кафедри фармакології, загальної та клінічної фармації.

7. Ефективність впровадження за критеріями, висловленими в джерелах інформації (п. 3): використання результатів наукових досліджень у навчальному процесі дозволяє розширити та поглибити знання студентів щодо репозиціонування лікарських засобів на прикладі етилметилгідроксиппіридину сукцинату. Використані в процесі роботи експериментальні методики будуть використані в науковій роботі кафедри.

8. Зауваження, пропозиції: не вносились

9. Обговорено та затверджено на засіданні кафедри протокол № _11_ від «_31_» __січня__ 2025 року.

Відповідальний за впровадження:
Професор кафедри фармакології,
загальної та клінічної фармації
Дніпропетровського державного
медичного університету, д.мед.н.,
професор _____ Володимир ЖИЛЮК

«ЗАТВЕРДЖУЮ»
Проректор з науково-педагогічної роботи
Харківського національного університету
імені В. Н. Каразіна
Антон ПАНТЕЛЕЙМОНОВ
_____
«____» _____ 2025 р.

АКТ ПРО ВПРОВАДЖЕННЯ
результатів, отриманих у дисертаційній роботі, у наукову роботу та навчальний процес

1. Пропозиція для впровадження: Антиоксидантна дія міноксидилу при лікуванні втрати волосся в експерименті

2. Установа-розробник: Полтавський державний медичний університет (вул. Шевченка 23, 36011, м. Полтава, Україна); кафедра фармакології: заочна аспірантка Олена БАЛЮК, д.мед.н., проф. Олена ВАЖНИЧА; д.мед.н., проф. Руслан ЛУЦЕНКО; кафедра патофізіології: д.мед.н., проф. Віталій КОСТЕНКО; к.мед.н., доцент Олег АКІМОВ.

3. Джерело інформації:
Балюк ОЄ, Важнича ОМ, Луценко РВ, Костенко ВО, Акімов ОЄ. Зміни показників оксидативного стресу при місцевому застосуванні міноксидилу у щурів з хімічною депіляцією. Фармакологія та лікарська токсикологія. 2023;17(3):189-197.

4. Базова установа, яка проводить впровадження: Харківського національного університету імені В. Н. Каразіна з «01» січня 2025 року.

5. Термін впровадження: 2025 р.

6. Форма впровадження: в науково-педагогічний процес кафедри інфекційних хвороб та клінічної імунології медичного факультету

7. Ефективність впровадження за критеріями, висловленими в джерелах інформації (п. 3): використання результатів наукових досліджень у навчальному процесі дозволяє розширити знання студентів щодо фармакодинаміки периферичного вазодилятатору міноксидилу

8. Зауваження, пропозиції: не вносились

9. Обговорено та затверджено на засіданні кафедри протокол № 6 від «08» січня 2025 року.

Відповідальний за впровадження:
Завідувач кафедри інфекційних хвороб
та клінічної імунології, к.мед.н., доцент Ольга ВОЛОБУЄВА

Декан медичного факультету, д.мед.н., професор Тетяна ЛЯДОВА